



## Meningioma de hueso temporal como causa de otitis media serosa crónica unilateral

### Temporal bone meningioma as a cause of unilateral chronic serous otitis media.

Eugenia López-Simón, Patricia Corriols-Noval, Nathalia Castillo-Ledesma, Minerva Rodríguez-Martín

#### Resumen

**ANTECEDENTES:** Los meningiomas extracraneales son tumores benignos muy poco frecuentes y la afectación del hueso temporal es extremadamente rara. La otitis media serosa es una afección muy común en la práctica clínica diaria, generalmente idiopática, pero puede ser consecuencia de enfermedades primarias.

**CASO CLÍNICO:** Paciente femenina de 41 años con diagnóstico de meningioma con extensión infratemporal cuya forma de manifestación clínica fue una otitis media serosa unilateral de ocho años de evolución. El diagnóstico se basa en pruebas de imagen, como la tomografía computada y la resonancia magnética, y la cirugía es el tratamiento primario de elección.

**CONCLUSIONES:** Este caso clínico pone de manifiesto la importancia de no subestimar esta enfermedad y poder prevenir así el retraso en el diagnóstico y tratamiento de otras más graves.

**PALABRAS CLAVE:** Otitis media serosa; hueso temporal; meningioma.

#### Abstract

**BACKGROUND:** Extracranial meningiomas are infrequent benign tumors and affectation of the temporal bone is extremely rare. Serous otitis media is a common condition in the current clinical practices, generally idiopathic, but it may be consequence of some primary diseases.

**CLINICAL CASE:** A 41-year-old female patient with a diagnosis of meningioma with infratemporal extension whose clinical presentation was as a unilateral serous otitis media for eight years. Diagnosis relies on imaging evaluation with computed tomography and magnetic resonance, while surgery is the primary treatment of choice.

**CONCLUSIONS:** This clinical case emphasizes the importance of not to underestimate this disease and be able to prevent any delay in diagnosis or treatment of other more serious.

**KEYWORDS:** Serous otitis media; Temporal bone; Meningioma.

Hospital Universitario Marqués de Valdecilla, Santander, España.

**Recibido:** 6 de julio 2020

**Aceptado:** 13 de octubre 2020

#### Correspondencia

Eugenia López Simón  
eugenialopez@usal.es

#### Este artículo debe citarse como

López-Simón E, Corriols-Noval P, Castillo-Ledesma N, Rodríguez-Martín M. Meningioma de hueso temporal como causa de otitis media serosa crónica unilateral. An Orl Mex. 2020; 65 (4): 199-204.

## ANTECEDENTES

Los meningiomas son los segundos tumores intracraneales más frecuentes tras los gliomas, representan 13 a 26%. Sin embargo, los meningiomas del hueso temporal son muy raros y representan solo 2%. En la mayoría de los casos, son parte de un meningioma intracraneal que se expande hacia el hueso temporal. Su forma de manifestación es muy variable, puede ser como otitis media crónica y más específicamente como otitis media serosa.

Una vez descartado el tumor nasofaríngeo y en los casos de otitis media serosa unilateral recurrente y resistente al tratamiento, deben solicitarse pruebas de imagen complementarias, como la tomografía computada y la resonancia magnética. El conjunto de ambas puede confirmar con seguridad el diagnóstico y extensión de los meningiomas temporales.

## CASO CLÍNICO

Paciente femenina de 41 años sin antecedentes de interés que acudió remitida por su médico de atención primaria a nuestro servicio en 2009, por haber manifestado un primer cuadro vertiginoso de minutos de duración, asociado con cortejo vegetativo, pero sin síntomas auditivos ni pérdida de conciencia. En el servicio de urgencias se le extrajo un tapón de cera y fue tratada con sulpirida con alivio completo y sin nueva recurrencia.

La exploración física y las pruebas complementarias realizadas fueron rigurosamente normales, a excepción de la prueba de Unterberger-Fukuda que mostró un ángulo de desplazamiento de 90° hacia la derecha.

En la primera revisión, se encontraba totalmente asintomática y la videonistagmografía realizada no mostró alteración alguna. Seis meses después

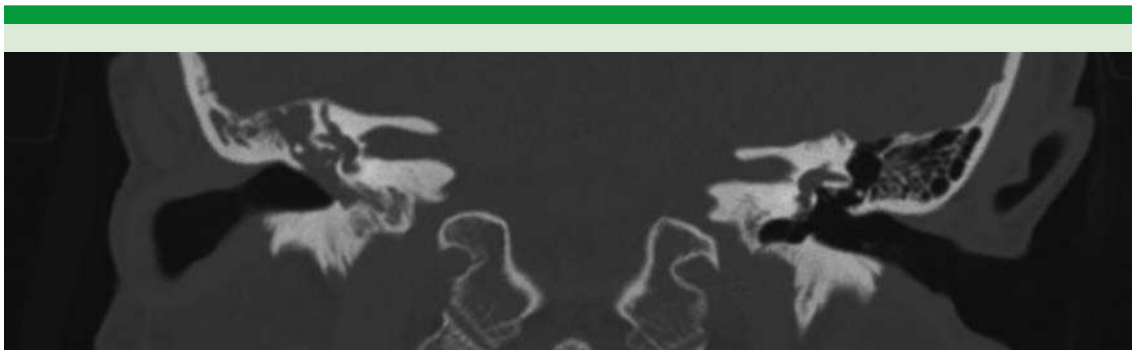
fue diagnosticada con otitis media serosa del oído derecho.

Durante ocho años, ha seguido acudiendo a revisiones periódicas con persistencia del cuadro de otitis seromucosa sin otros síntomas acompañantes. La otoscopia evidenciaba una membrana timpánica íntegra ambarina. Se realizaron varias miringotomías en las que se aspiraba contenido mucoso acuoso, pero tras la ausencia de mejoría, se decidió la colocación de un drenaje transtimpánico. La paciente continuó realizando de forma constante pautas mensuales de corticoides nasales e intramusculares y los drenajes se fueron reemplazando.

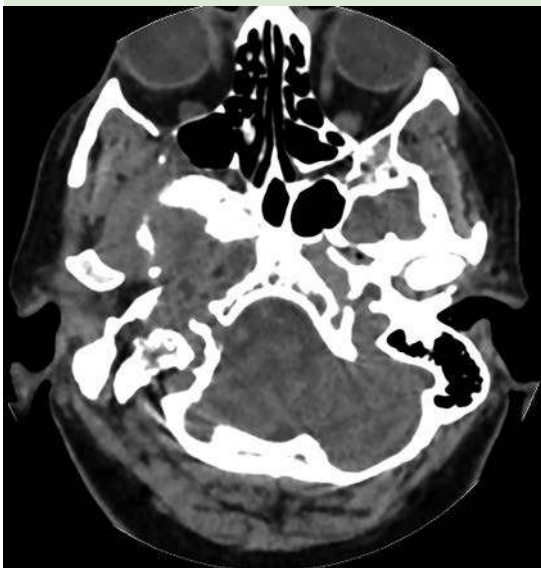Las pruebas complementarias, como la audiometría, mostraban hipoacusia de transmisión leve derecha y un timpanograma tipo B que se normalizaban cuando se desobstruía el drenaje. Se realizó fibroscopia en cada visita y siempre excluyó enfermedad. Además, se tomaron varios cultivos del líquido aspirado que mostraban flora mixta bacteriana.

Sin embargo, en 2018 se solicitó, debido a la mala evolución y recurrencia del cuadro, una tomografía computada de peñascos, mastoides y conducto auditivo interno sin contraste. Entre los hallazgos destacó la ocupación total de la cavidad timpánica y de las celdillas mastoideas. El tegmen y espolón supratimpánico estaban íntegros, pero adelgazados y no se apreció afectación de la cadena osicular (**Figuras 1 y 2**).

Se solicitó una resonancia magnética complementaria para descartar enfermedad en la zona dehiscente del tegmen tympani a nivel del ático anterior. El resultado fue la aparición de una gran masa en la fosa craneal media derecha con extensión extracraneal, de morfología lobulada con bordes bien definidos e intenso realce tras la administración de contraste. En la fosa craneal



**Figura 1.** TAC sin contraste en corte coronal. Se visualiza integridad del tegmen tympani y espolón supratimpánico, así como de la cadena osicular.



**Figura 2.** TAC sin contraste en corte axial. Ocupación total de la cavidad timpánica y celdillas mastoideas derechas.

posterior ocupaba la cisterna peripontina condicionando distorsión del tronco del encéfalo.

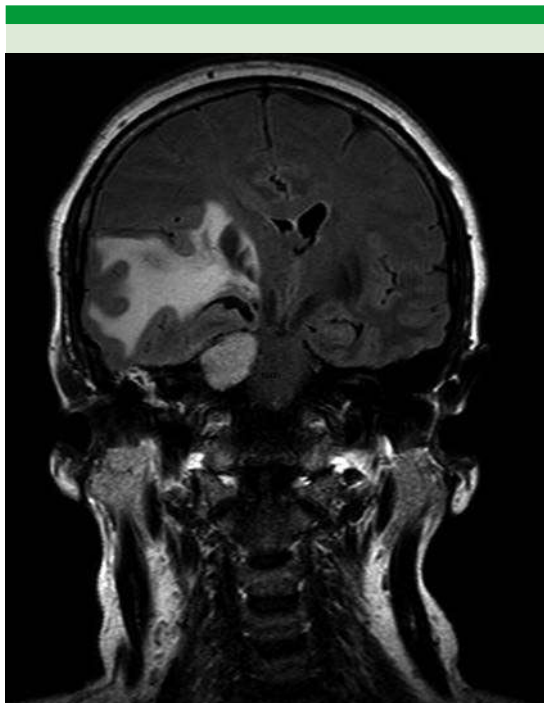
Aparentemente no había extensión hacia el conducto auditivo interno derecho. Se extendió ocupando el cavum de Meckel y hacia la fosa

temporal comprimiendo el parénquima cerebral con importante edema en la sustancia blanca. Colapsaba parcialmente el ventrículo lateral derecho y III ventrículo desplazando la línea media. Distorsionaba ligeramente la cintilla óptica posterior, desplazaba la arteria cerebral media derecha y parecía englobar la carótida interna (**Figuras 3 y 4**).

Las imágenes fueron valoradas por varios expertos que acordaron como diagnóstico meningioma en fosa media con extensión in-fratemporal.

La paciente comenzó con cefalea, diplopía oblicua con la mirada inferior y ciertos olvidos transitorios por lo que, en conjunto con el servicio de Neurocirugía y Maxilofacial, se decidió intervenir quirúrgicamente previa embolización percutánea debido a su gran tamaño. Se realizó un abordaje transmandibular preauricular tipo Hinz, más subtemporal transcigomático con resección subtotal del tumor sin incidencias destacables. Se remitió una muestra para estudio histológico intraoperatorio que fue informada como meningioma.

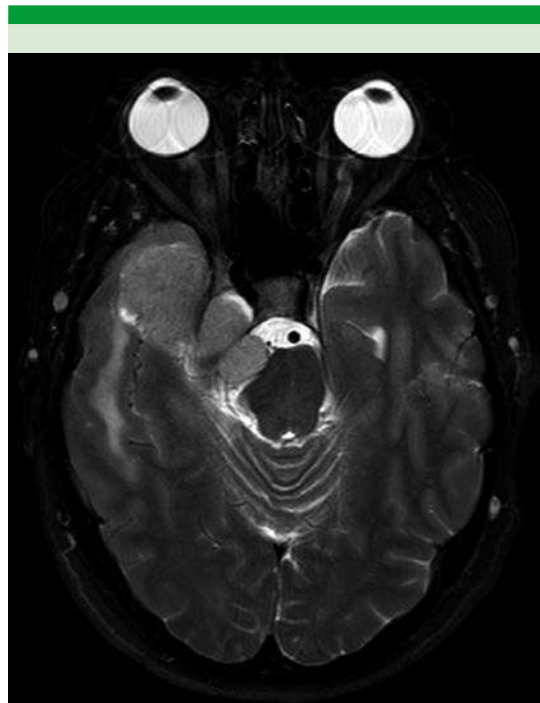
En el posoperatorio inmediato la paciente permaneció hemodinámicamente estable y



**Figura 3.** Resonancia magnética en corte coronal. Gran masa lobulada en la fosa craneal media derecha con extensión extracraneal e intenso realce tras la administración de contraste.

con evolución favorable. Orientada en las tres esferas y como únicas secuelas tuvo parálisis facial periférica derecha grado VI según la escala House-Brackmann y parestesias en territorio de V3 del mismo lado sin afectación de pares craneales bajos. No refirió diplopía y tenía los movimientos oculares aparentemente conservados. La herida quirúrgica curó sin incidencias y la paciente fue dada de alta tras 10 días de ingreso.

En la tomografía computada de control en comparación con el estudio prequirúrgico se observó extirpación de prácticamente toda la lesión exceptuando un pequeño remanente tumoral paraselar derecho de aproximadamente 1.5 x 1 cm (**Figura 5**). La evolución posterior fue favorable con alivio de los síntomas y paulatina curación de la parálisis facial.

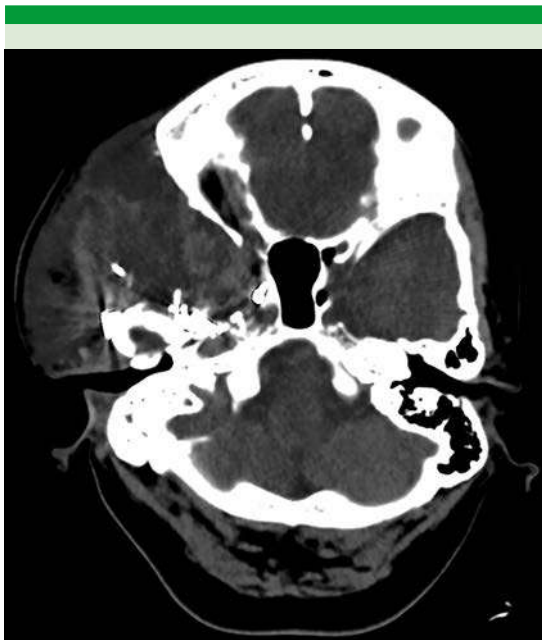

**Figura 4.** Resonancia magnética en corte axial. El tumor se extiende ocupando el cavum de Meckel y la fosa temporal comprimiendo el parénquima cerebral.

## DISCUSIÓN

Los meningiomas son tumores intracraneales benignos de crecimiento lento. Suponen 13-26% de todas las neoplasias intracraneales primarias y son los segundos más frecuentes en el ángulo pontocerebeloso. Se diferencian en dos tipos: globulares o en placa.<sup>1,2</sup> Sin embargo, la afectación del hueso temporal es extremadamente infrecuente y puede permanecer asintomática durante muchos años. Ayache y su grupo<sup>2</sup> describieron que el tiempo entre la aparición de los síntomas y el diagnóstico fue de uno a diez años.

Su extensión extracraneal hacia la mastoides o la cavidad del oído medio por el tegmen tympani o la fosa posterior puede manifestarse en forma de otitis media serosa o dar lugar a complicaciones



**Figura 5.** TAC de control posquirúrgico. Pequeño remanente tumoral paraselar derecho de 1.5 x 1 cm.

auditivas por destrucción con alto riesgo de infra-diagnóstico.<sup>2</sup> Thompson y su grupo<sup>3</sup> describieron una serie de 36 pacientes con tumores del hueso temporal donde reportaron que los tumores del oído medio eran los más frecuentes ( $n = 25$ ), seguidos por los del canal auditivo ( $n = 4$ ) y únicamente dos casos en el hueso temporal ( $n = 2$ ). Se clasifican en primarios y secundarios según su origen esté dentro o fuera del hueso temporal. Desde el punto de vista histopatológico, la mayor parte son de tipo meningotelial, fibroso, transicional y angioblástico.<sup>3</sup>

La otitis media crónica u otitis media serosa es el síntoma más comúnmente asociado. Esto seguramente se debe a la obstrucción de la trompa de Eustaquio y consecuente extensión del tumor en la cavidad del oído medio.<sup>2,4</sup> En algunos casos, un tipo de meningioma secretor o una fístula de líquido cefalorraquídeo al espacio timpánico

es el responsable de la acumulación serosa. Además, la diseminación por el canal auditivo interno puede ocasionar hipoacusia neurosensorial, vértigo, acúfenos o parálisis facial.<sup>4</sup>

Es conveniente realizar una prueba de imagen, como la tomografía computada en los pacientes con resistencia crónica al tratamiento de otitis media serosa unilateral atípica tras haber descartado el tumor nasofaríngeo.<sup>3,4</sup> La tomografía computada en sí misma no puede detectar este tipo de tumores, pero sí aporta signos radiológicos altamente sugerentes.

La resonancia magnética con gadolinio es, por tanto, la técnica de elección para confirmar el diagnóstico de meningioma intracraneal.<sup>3,5</sup> El realce con gadolinio ha demostrado ser especialmente eficaz para delimitar los meningiomas en placa.

El tratamiento debe ser personalizado según las características del paciente y la implicación de estructuras neurales y vasculares.<sup>4</sup> Es de elección la resección quirúrgica amplia incluyendo la parte ósea afectada y la duramadre de alrededor. El abordaje quirúrgico depende de su localización, tamaño y grado de audición del paciente, pudiendo ser retro o translaberíntica, transótica, transcoclear o subtemporal.<sup>5</sup>

Las características infiltrantes de los meningiomas en placa hacen que la resección completa sea prácticamente imposible y la disección de estructuras neurales y vasculares muy difícil, como en nuestro caso.<sup>3</sup> La lesión residual posquirúrgica puede controlarse con radioterapia coadyuvante en los casos más agresivos. La quimioterapia a base de hidroxurea se ha sugerido como tratamiento de los tumores más resistentes.<sup>6</sup>

En el caso clínico expuesto consideramos que como parte del protocolo de estudio de otitis media crónica serosa unilateral debieron incluir-

se estudios de imagen al no obtener respuesta terapéutica con el tratamiento convencional. Como otorrinolaringólogos debemos alertarnos cuando fracasa la colocación de drenajes trans-timpánicos u otros tratamientos médicos.

## CONCLUSIONES

Los meningiomas extracraneales, aun siendo poco frecuentes, deben sospecharse con prontitud. Deben realizarse pruebas de imagen complementarias en los casos de otitis media crónica serosa unilateral sin obstrucción nasofaríngea de años de evolución.<sup>6</sup> La resonancia magnética o la biopsia a través de miringotomía es aconsejable para evitar retrasos en el diagnóstico. El tratamiento primario de elección es la cirugía,<sup>5</sup> aunque la resección total no sea siempre posible como en los de mayor tamaño o con afectación vasculonerviosa, como el caso de nuestra paciente.

## REFERENCIAS

1. Keereweer S, Metselaar RM, Dammers R, et al. Chronic serous otitis media as a manifestation of temporal meningioma. *ORL J Otorhinolaryngol Relat Spec.* 2011; 73: 287-290. doi: 10.1159/000330278
2. Ayache D, Trabalzini F, Bordure P, Gratacap B, Darrouzet V, Schmerber S, et al. Serous otitis media revealing temporal en plaque meningioma. *Otol Neurotol* 2006; 27: 992-8. doi: 10.1097/01.mao.0000227904.55107.ec
3. Thompson LD, Bouffard JP, Sandberg GD, Mena H. Primary ear and temporal bone meningiomas: a clinicopathologic study of 36 cases with a review of the literature. *Mod Pathol* 2003; 16 (3): 236-45. doi: 10.1097/01.MP.0000056631.15739.1B
4. Nicolay S, De Foer B, Bernaerts A, Van Dinther J, Parizel PM. A case of a temporal bone meningioma presenting as a serous otitis media. *Acta Radiol Short Rep* 2014; 3. doi: 10.1177/2047981614555048
5. Ricciardiello F, Fattore L, Liguori M, et al. Temporal bone meningioma involving the middle ear: A case report. *J Oncol* 2015; 10: 2294-52. <https://doi.org/10.3892/ol.2015.3516>
6. Norden AD, Drappatz J, Wen PY. Advances in meningioma therapy. *Curr Neurol Neurosci Rep* 2009; 9 (3): 231-40. doi: 10.1007/s11910-009-0034-5