



La importancia de la creación de un modelo de hueso temporal en impresora 3D para el laboratorio de fresado. Revisión de casos recreados

The importance of creating a temporal bone model in a 3D printer for the milling laboratory. Review of recreated cases.

Ramón Horcasitas-Pous,¹ Andrea González²

Resumen

ANTECEDENTES: La disección del hueso temporal es fundamental en el adiestramiento otológico, los huesos temporales de cadáver son cada vez más complicados de obtener en México debido a las regulaciones de la Secretaría de Salud.

CASOS CLÍNICOS: Se describe el uso de la impresora 3D para la producción de un modelo de resina epóxica obtenido de un estudio de tomografía computada de hueso temporal de dos pacientes operados con anterioridad en el programa de implante coclear del Hospital Infantil del Estado de Chihuahua. Se imprimieron dos modelos y se evaluaron, todos los modelos utilizaron múltiples colores (blanco para hueso, amarillo para el nervio facial), se fresaron tres modelos como prueba de la utilidad del modelo, observando todas las referencias quirúrgicas adecuadas.

CONCLUSIONES: El presente modelo de hueso temporal impreso en una impresora 3D es útil, puede ser una opción de bajo costo para los laboratorios de hueso temporal para los residentes o bien se puede preparar un caso antes de realizar la cirugía en vivo.

PALABRAS CLAVE: Imagen 3D; hueso temporal; tomografía de oído; implante coclear.

Abstract

BACKGROUND: Temporal bone dissection is a fundamental element of otologic training. Cadaveric temporal bones do not have ready access to them on some institutions due to new health rules in Mexico.

CLINICAL CASES: We describe the use of a 3D printer for the generation of a plaster training model from a high resolution temporal bone CT of three patients already operated from the Cochlear Implant Program of the Hospital Infantil del Estado de Chihuahua. Two models were produced and were evaluated, the models utilized multiple colors (white for bone, yellow for the facial nerve), three models were drilled as a proof of concept and found to be useful as all necessary surgical landmarks are accurately.

CONCLUSIONS: Our 3D temporal bone training model is a viable, low cost training option for a temporal bone lab for residents and allow print a model before doing a surgery on the living patient.

KEYWORDS: 3D image; Temporal bone; Ear tomography; Cochlear implant.

¹ ORL, Hospital Infantil del Estado de Chihuahua, Chihuahua, México.

² Intelligi Chihuahua, Chihuahua, México.

Recibido: 7 de septiembre 2020

Aceptado: 15 de octubre 2020

Correspondencia

Andrea Gonzalez
andrea.gonzalez@intelligi.com

Este artículo debe citarse como

Horcasitas-Pous R, González A. La importancia de la creación de un modelo de hueso temporal en impresora 3D para el laboratorio de fresado. Revisión de casos recreados. An Orl Mex. 2020; 65 (4): 205-211.

ANTECEDENTES

La cirugía de hueso temporal requiere una experiencia de práctica muy extensa debido a su compleja anatomía tridimensional y su relación con estructuras neurovasculares, lo que hace que sea un reto para cirujano en capacitación para poder iniciar su experiencia con pacientes verdaderos. El patrón de referencia de un laboratorio de fresado de hueso temporal ha sido el fresado de temporales provenientes de cadáveres, aunque en la actualidad, debido a modificaciones de la Ley de Salud con respecto a partes provenientes de cadáver, se ha vuelto muy complicado o casi imposible; durante el adiestramiento de residentes se ha visto que la asistencia al laboratorio de hueso de fresado aumenta la capacidad quirúrgica del mismo, aunado a la seguridad del paciente.¹

Poco a poco la impresión en 3D se ha convertido en una herramienta muy útil, los modelos más populares y útiles son los generados de sulfato de calcio, aun así, son varios los retos que deben resolverse; el modelo debe tener una rigidez adecuada, pero al mismo tiempo mantener las estructuras aéreas de las celdillas mastoideas, poder definir la cadena osicular completa, delimitar los canales semicirculares y el trayecto del nervio facial.²

En este artículo se realizó un modelo de acuerdo con el estudio de tomografía computada de oído, fresado de los mismos modelos y la comparación con los videos de los casos, dando por sentado las similitudes anatómicas de los mismos.

CASOS CLÍNICOS

Caso 1

Paciente masculino de 3 años 9 meses de edad, con hipoacusia neurosensorial profunda bilateral detectada a los dos meses de edad por prueba

de tamiz auditivo del gobierno del estado, citomegalovirus negativos, conexina 26 negativo; el estudio de tomografía computada mostró una cavidad única ótica (**Figura 1**); se realizó un implante coclear derecho mediante timpanotomía posterior, con inserción completa en la cavidad con ocho electrodos funcionales (**Figura 2**).

Aplicación de la tecnología 3D

Gracias a la impresión 3D pudo hacerse una réplica del hueso temporal con las características anatómicas del padecimiento del paciente para una práctica preoperatoria. Se utilizó la tecnología PolyJet que funciona inyectando material fotopolímero en capas ultrafinas, pueden combinarse materiales de diferentes propiedades para las impresiones con acabados más realistas (**Figuras 3 y 4**).

- Primero se realizó la segmentación en el programa Materialise Mimics, se

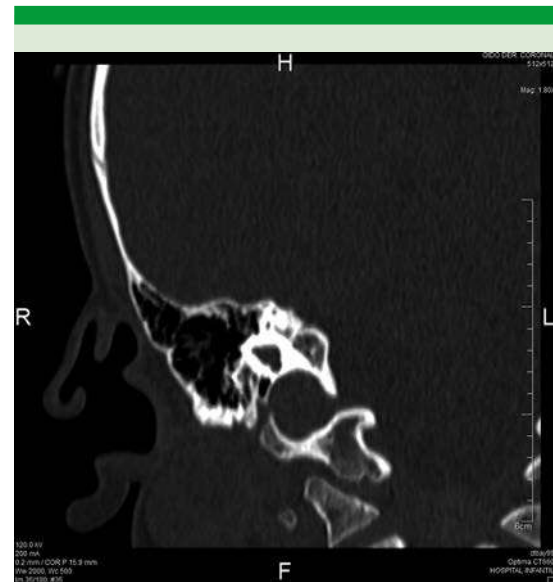

Figura 1. Corte coronal de cavidad única con expansión laberinto.

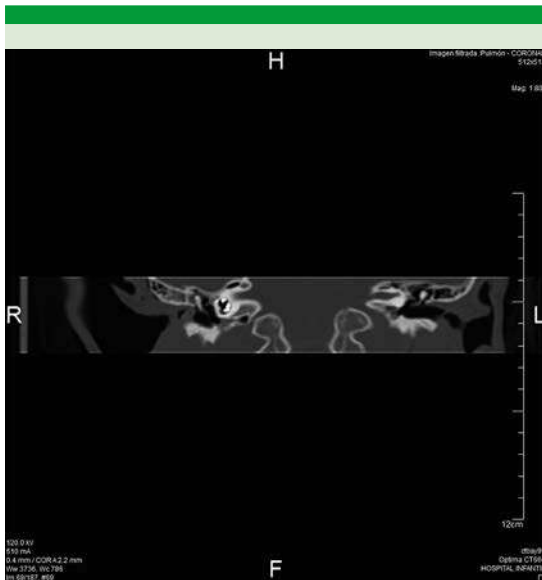


Figura 2. Corte coronal con electrodos en contacto.

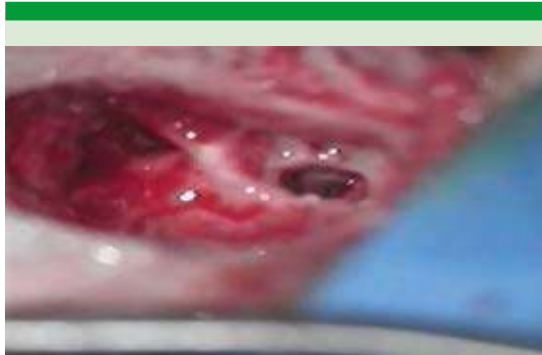

Figura 3. Cocleostomía en paciente.

importaron los archivos DICOM provenientes de una tomografía computada para realizar la segmentación y diseño del modelo donde se segmentaron los huesecillos del oído, el nervio facial y el hueso temporal utilizando por color las máscaras que se enlistan en el **Cuadro 1**.

- Al finalizar con la segmentación el diseño se exporta en archivo .stl para

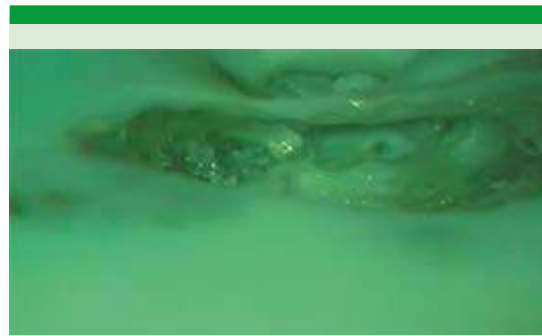

Figura 4. Cocleostomía en modelo.

Cuadro 1. Colores de las máscaras segmentadas

Color	Parte segmentada
Rosa	Huesecillos del oído
Amarillo	Nervio fácil
Azul	Hueso temporal
Rojo	Hueso temporal parte del conducto auditivo interno

importarlo al programa (GrabCAD) de la impresora 3D (**Figura 5A y B**), en este caso una Objet260 Connex3 de Stratasys (**Figura 6**), aquí se acomoda la pieza como ensamble y se eligen los materiales para su impresión (**Cuadro 2**).

- El tiempo de impresión fue de 10 horas y 41 minutos, posterior a la impresión se realiza una limpieza donde se remueve toda la resina de soporte con presión de agua.

Un resumen del ciclo de desarrollo de este caso se muestra en la **Figura 7**.

Caso 2

Paciente masculino de 4 años con detección de hipoacusia neurosensorial profunda bilateral

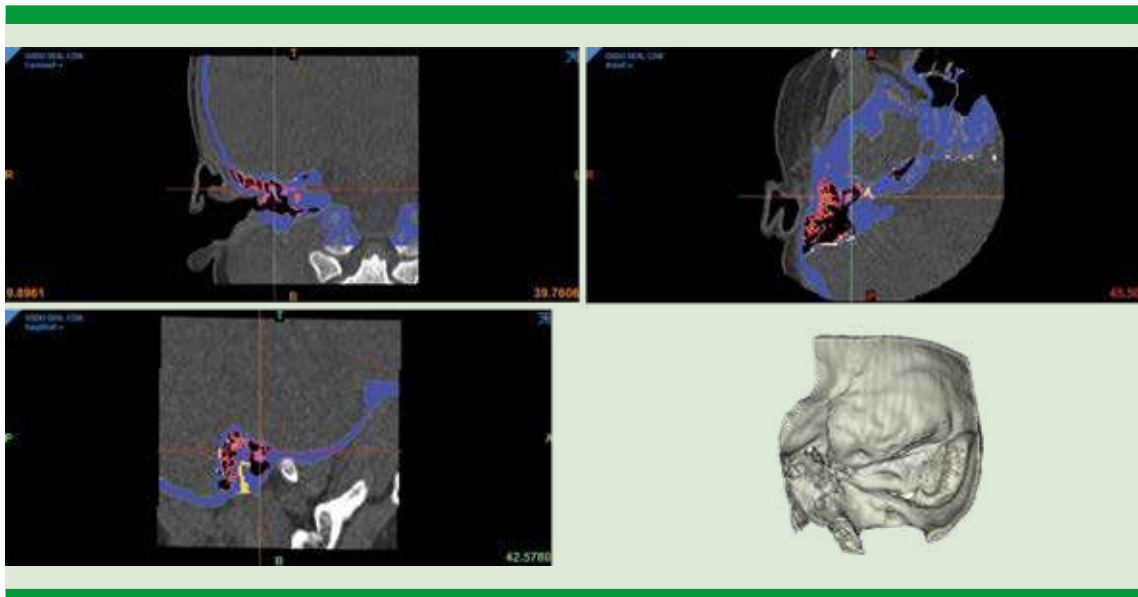


Figura 5. Segmentación en el programa Materialise Mimics.



Figura 6. Impresora Stratasys.

Cuadro 2. Materiales utilizados para la impresión 3D

Material	Descripción	Pieza
Tango plus	Flexible y translúcido	Nervio facial
Vero Clear	Rígido y transparente	Hueso temporal parte del conducto auditivo interno
Vero White Plus	Rígido y blanco	Hueso temporal y huesecillos del oído

negativo, sin pruebas de conexina; en el estudio de tomografía computada se encontró una anatomía cocleovestibular normal, con trayecto del nervio facial completamente normal (Figura 8).

Aplicación de la tecnología 3D

- Se realizó la réplica de ambos huesos temporales, en este caso de estudio se imprimió con dos tonalidades para tener mejor visualización de las siguientes partes anatómicas segmentadas (Cuadro 3).

detectada por tamizaje auditivo del gobierno del estado a la edad de dos años, citomegalovirus

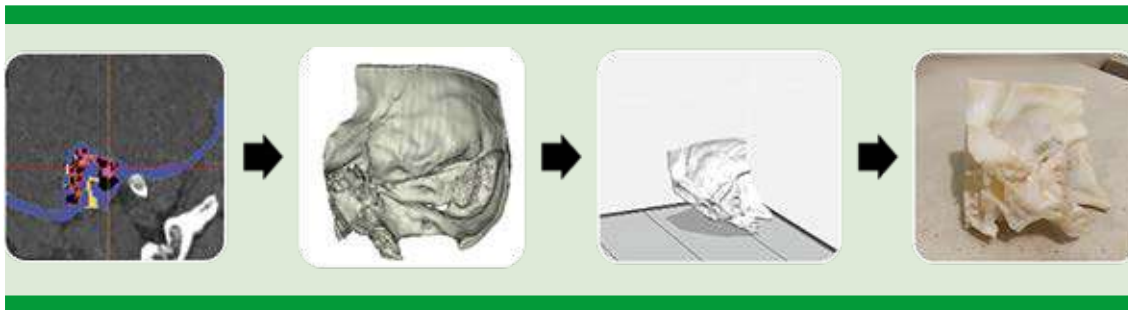


Figura 7. Ciclo de desarrollo del modelo en 3D (segmentación, renderizado e impresión 3D).

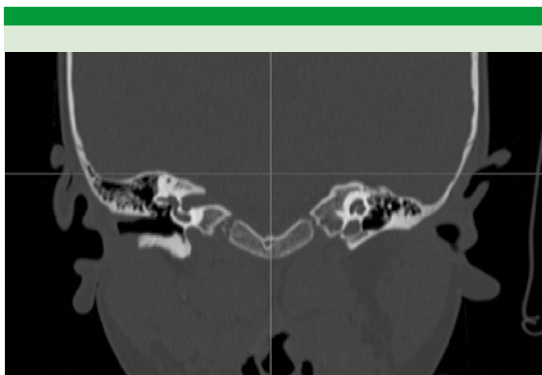


Figura 8. Corte coronal con vistas a las cavidades del oído interno.

Cuadro 3. Colores de las máscaras segmentadas

Color	Parte segmentada
Verde	Cóclea
Azul	Huesecillos
Amarillo	Nervio facial
Gris	Hueso

- Al finalizar con la segmentación (**Figura 9**) el diseño se exporta en archivo .stl para importarlo al programa (GrabCAD) de la impresora 3D, en este caso una Objet260 Connex3 de Stratasys (**Figura 6**), aquí se acomoda la pieza como ensamble y se eligen los materiales para

su impresión los cuales se repiten las piezas por material en el **Cuadro 4** ya que el programa puede combinar materiales para dar diferentes tonalidades y densidades.

- El tiempo de impresión fue de nueve horas y un minuto, posterior a la impresión se realiza una limpieza donde se remueve toda la resina de soporte con presión de agua.

Un resumen del ciclo de desarrollo del caso de estudio de este paciente se muestra en la **Figura 10**.

Resultados

Los modelos se realizaron con adecuada similitud anatómica; asimismo, el material permitió adecuada sensación durante el fresado muy similar a la de un hueso temporal, a excepción en el área del laberinto donde la densidad no varía en forma importante, la cavidades aéreas son llenadas por una gelatina de coloración de densidad diferente a la que se utiliza en el hueso compacto, el fresado genera un polvo similar al del hueso temporal, así que la irrigación/aspiración es necesaria durante el fresado, los hallazgos intraoperatorios son muy similares a los del paciente durante la cirugía, como se muestra en el fresado del caso 1 (**Figura 11**).

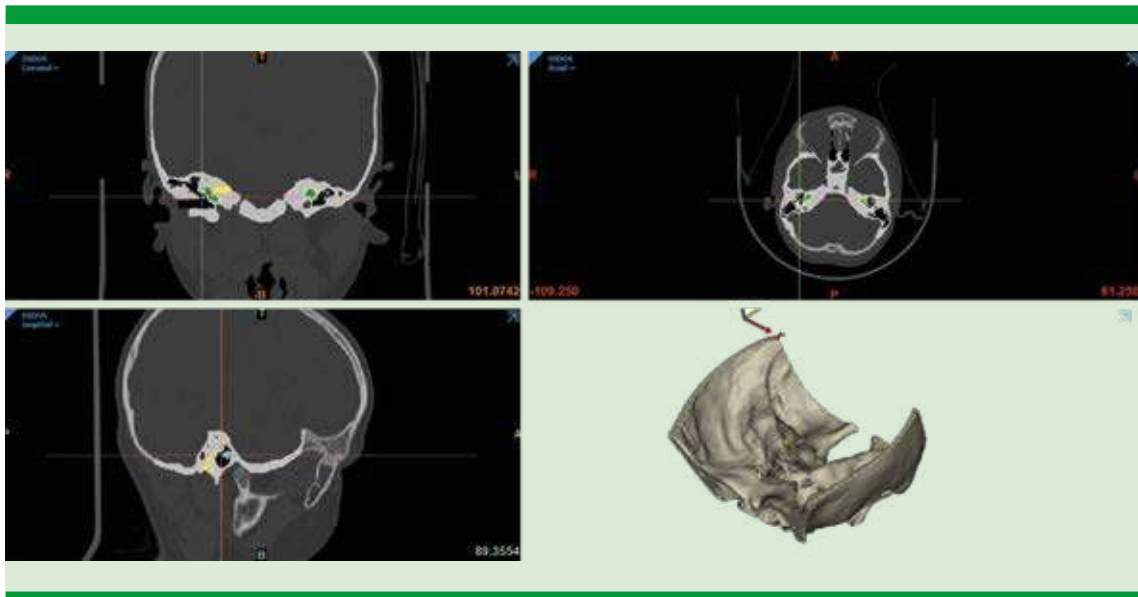


Figura 9. Segmentación en el programa Materialise Mimics.

Cuadro 4. Materiales que se utilizaron para la impresión en 3D

Material	Descripción	Pieza
Tango plus	Flexible y translúcido	Nervio facial
Vero Magenta	Rígido y color magenta	Huesecillos, cóclea y nervio facial
Vero White Plus	Rígido y blanco	Hueso temporal y cóclea

La neumatización de la mastoides es muy adecuada en los tres modelos, puede diferenciarse en forma adecuada el trayecto del nervio facial con diferenciación de color.

DISCUSIÓN

La disección de hueso temporal de cadáver ha sido durante mucho tiempo la forma de capacitación del personal médico para la cirugía del oído, en los últimos años la accesibilidad a las partes de los cadáveres ha sido más complicada

en todo el mundo, debido a las modificaciones de las legislaciones en torno a los cadáveres o a sus partes, por esta razón deben diseñarse técnicas de capacitación alternativas.³

Estos métodos de capacitación alternativos pueden ir desde simuladores de realidad virtual con retroalimentación de tecnología háptica, aunque este tipo de modelos en seco no proveen la experiencia del fresado completo, por lo que el adiestramiento no es integral.⁴

Desde hace varios años se han comercializado huesos temporales sintéticos, aunque son limitados a pocas variaciones anatómicas, recientemente se ha reportado la utilidad de las impresoras 3D en modelos diseñados con tomografía computada de alta definición, éstos han venido a demostrar un alto grado de fidelidad anatómica, con la ventaja de poder utilizar la fresa quirúrgica con una sensación semejante a la realidad, nuestro modelo puede facilitar el desarrollo de un adiestramiento para la educación

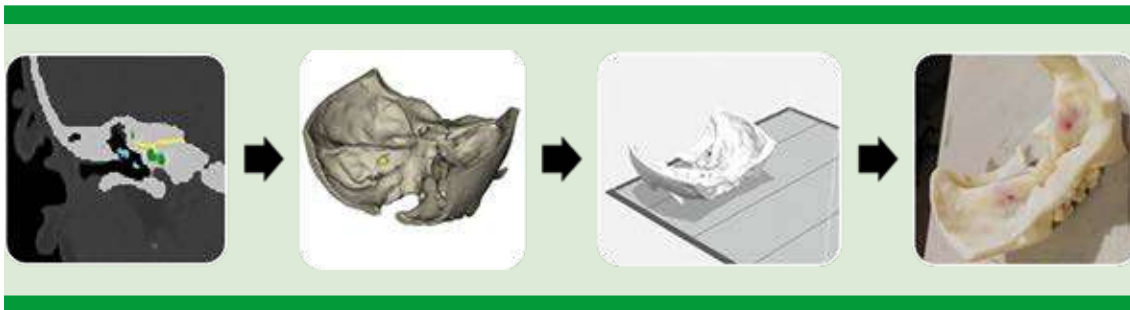

Figura 10. Ciclo de desarrollo del modelo en 3D (segmentación, renderizado e impresión 3D).

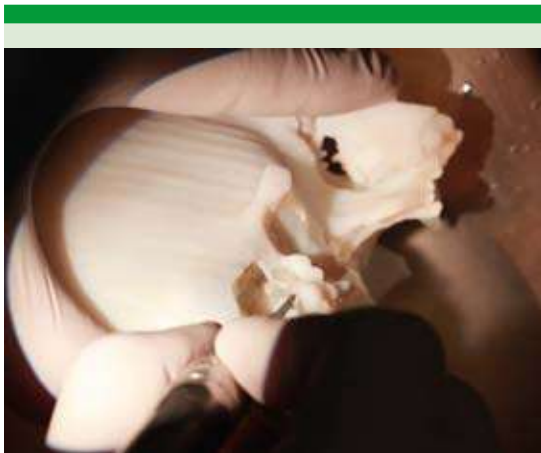

Figura 11. Fresado del caso 1 en el Hospital Infantil.

de residentes y cirujanos con intención de mejorar su destreza quirúrgica en la cirugía de oído.⁵

CONCLUSIONES

Con este modelo de impresión en 3D puede mejorarse el adiestramiento quirúrgico en el fresado

de hueso temporal, puede ser posible imprimir el caso a operar y practicarlo antes de llevar al paciente a cirugía; en caso de problemas o de malformaciones anatómicas puede evaluarse el abordaje adecuado mejorando el resultado del caso quirúrgico.

REFERENCIAS

1. Max H, Quinn A, Hsieh T, Strong B, Steele T. Optimization of 3D print material for the recreation of patient-specific temporal bone models. *Ann Otol Rhinol Laryngol* 2018; 127 (5). doi: 10.1177/0003489418764987
2. Takahashi K, Morita Y, Shinsuke O, Kubota S. Creating an optimal 3D printed model for temporal bone dissection training. *Ann Otol Rhinol Laryngol* 2017; 126 (7). doi: 10.1177/0003489417705395
3. Mowry S, Hachem J, Myers C, Solares C, Weinberger P. A novel temporal bone simulation model using 3D printing techniques. *Otol Neurotol* 2015; 36 (9). doi: 10.1097/MAO.0000000000000848
4. Austin R, Kimbell J, Webster C, Harrison O, Formeister E. Multi-material 3D models for temporal bone surgical simulation *Ann Otol Rhinol Laryngol* 2015; 124 (7). doi: 10.1177/0003489415570937
5. Longfield EA, et al. 3D printed pediatric temporal bone: a novel training model. *Otol Neurotol* 2015; 36 (5). doi: 10.1097/MAO.0000000000000750