



Otoesclerosis severa avanzada, osificada y cavitaria e implante coclear

Severe advanced, ossified and cavitary otosclerosis and cochlear implant.

José Alberto López-Sisniega, Simón González-Domínguez, César Cardona-Martínez,
Rosa Oliva Paquot-Chico, Luis M Valdés-Oberhauser

Resumen

ANTECEDENTES: La otoesclerosis es una enfermedad del tejido óseo de la cápsula ótica.

CASOS CLÍNICOS: Se describen dos casos de otoesclerosis coclear severa avanzada en dos pacientes, uno de 57 años y otro de 49, quienes requirieron la colocación quirúrgica de implante coclear. Uno tenía osificación coclear severa y otro lesiones cocleares cavitarias.

CONCLUSIONES: La otoesclerosis avanzada severa es un reto diagnóstico y terapéutico en el que los resultados de éxito en ganancia auditiva pueden ser inciertos.

PALABRAS CLAVE: Otoesclerosis; implante coclear; hipoacusia; osificación.

Abstract

BACKGROUND: Otosclerosis is a disease of the bone tissue of the otic capsule.

CLINICAL CASES: Two cases of far advanced severe otosclerosis in two patients of 57 and 49-years-old are described, both needed cochlear implant surgery. One case presented a severe cochlear ossification and the other showed cochlear cavitary lesions.

CONCLUSIONS: Severe advanced otosclerosis is a diagnostic and therapeutic challenge in which results of success in hearing gain may be uncertain.

KEYWORDS: Otosclerosis; Cochlear implant; Hearing loss; Ossification.

Instituto José David AC Chihuahua, Chihuahua. Asociación Ayúdame a Oír AC. Hospital Ángeles Chihuahua y Christus Muguerza del Parque Chihuahua, Chihuahua, México.

Recibido: 19 de junio 2020

Aceptado: 21 de septiembre 2020

Correspondencia

José Alberto López Sisniega
jlopezsisniega@angeleschihuahua.com

Este artículo debe citarse como

López-Sisniega JA, González-Domínguez S, Cardona-Martínez C, Paquot-Chico RO, Valdés-Oberhauser LM. Otoesclerosis severa avanzada, osificada y cavitaria e implante coclear. An Orl Mex. 2020; 65 (4): 212-220.



ANTECEDENTES

La otoesclerosis es una enfermedad del tejido óseo de la cápsula ótica. Existe oseodistrofia con alteración en la osteólisis y osteogénesis, que llevan a una histopatología muy peculiar de proliferación vascular, tejido óseo inmaduro esponjoso, con células gigantes osteoclasticas (otoespongiosis), resorción ósea y formación de nuevo tejido conectivo deficiente en colágena (otoesclerosis).¹ La remodelación ósea activa es efectuada en la placa endocondral de la cápsula ótica. Generalmente afecta la región de la físsula ante fenestram y cuando daña la platina produce la hipoacusia conductiva clásica.

Afecta a la población caucásica en una proporción de 1:3000 y, de acuerdo con investigaciones, existen factores genéticos, hormonales y por infección viral. La otoesclerosis puede observarse en 12% de la población sin manifestaciones clínicas. Se hereda mediante transmisión autosómica dominante con penetrancia variable (40%).²

Existe otoesclerosis con participación sensorial en 10% de los casos, con progresión de la enfermedad hacia la pared lateral del endosteum coclear, con atrofia de la estría vascularis y del ligamento espiral, que lleva a la alteración iónica de la endolinfa con disfunción de las células ciliadas. El acúfeno se manifiesta en diversas intensidades en estos casos. Además de la progresión coclear, puede existir afección al laberinto, en el vestíbulo y los canales semi-circulares agregando vértigo e inestabilidad a la hipoacusia y acúfeno.¹

En casos avanzados de otoesclerosis coclear, pueden observarse lesiones de osificación difusa y lesiones cavitarias. Las de osificación pueden llegar a ser tan severas y coexistir una parcial o total obstrucción de las rampas cocleares. La fisiopatología de las lesiones cavitarias no está

bien esclarecida. Éstas las describió Schucknecht, donde se observan cavidades alrededor de las vuelas apicales y medias de la cóclea, las paredes suelen ser muy delgadas de hueso otoesclerótico con fino fluido fibrilar en su interior. En su alrededor existen lesiones de otoespongiosis y otoesclerosis. El ligamento espiral se encuentra hialinizado.³

Existen reportes radiológicos en otoesclerosis avanzada con alteraciones en 26% de los casos. En 29% de éstos se colocó un implante coclear y se encontró osificación durante la cirugía, con un consecuente mayor tiempo de fresado. No se identificó relación entre la osificación y la ganancia auditiva posimplantación.⁴

CASOS CLÍNICOS

Se describen dos casos de otoesclerosis coclear severa avanzada, uno con osificación coclear y otro con lesiones cavitarias, que fueron intervenidos de colocación de implante coclear por ser portadores de restos auditivos en los estudios audiológicos y no observar beneficio en la utilización de aparatos auditivos. Ambos tuvieron una evolución lenta e insidiosa de la enfermedad.

Caso 1

Paciente masculino de 57 años, quien manifestó desde los 26 años una hipoacusia progresiva, severa, de tipo mixto, de predominio sensorial bilateral, asociado con acúfenos e inestabilidad ocasional. Se le diagnosticó otoesclerosis coclear, adaptándosele desde entonces auxiliares auditivos. No se le ofreció tratamiento quirúrgico de estapedectomía por considerarse no apto. La hipoacusia fue aumentando gradualmente hasta llegar a ser prácticamente de tipo de restos auditivos de ambos oídos donde los aparatos auditivos ya no ofrecieron ganancia auditiva alguna.

La tomografía computada de alta resolución y resonancia magnética revelaron datos de otoespongiosis con zonas radiolúcidas pericocleares, pero con aparente permeabilidad de rampas cocleares (**Figura 1**). Las pruebas de emisiones otoacústicas se encontraron ausentes.

Posterior a la valoración integral se decidió la colocación de implante coclear perimodiolar de lado derecho. En el periodo transoperatorio al realizar la colostomía, se observó osificación de rampa timpánica hasta 4 mm de profundidad, sin lograr encontrar permeabilidad de la misma. Se decidió fresar hacia la rampa vestibular encontrando permeabilidad adecuada y se pudo colocar el tallo principal de electrodos en su totalidad. El control radiográfico fue correcto al observarse el tallo principal de electrodos en posición perimodiolar (**Figura 2**); las mediciones eléctricas transoperatorias de impedancias de electrodos (**Figura 3**) y de telemetría neural se observaron con una buena respuesta (**Figura 4**).

El paciente cursó con una evolución posquirúrgica adecuada y refirió decremento del acúfeno en el oído operado al tener el implante coclear funcionando. La ganancia auditiva en las calibraciones del implante fue positiva y aceptable (**Figura 5**). Se le propuso la colocación de im-

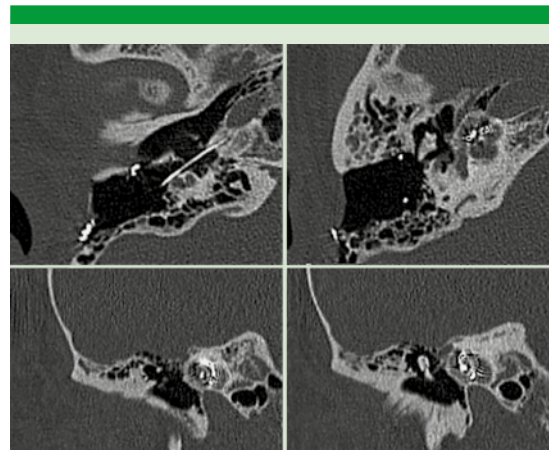


Figura 2. Electrodo recto con introducción completa en la rampa vestibular coclear.

plante coclear en el oído contra lateral, pero no deseó llevarlo a cabo.

Caso 2

Paciente femenina de 49 años de edad, quien desde los 17 años padecía una hipoacusia lentamente progresiva. Se le diagnosticó una hipoacusia mixta de predominio sensorial bilateral severa y le colocaron aparatos auditivos a los 27 años. Tres años previos a su valoración, los auxiliares auditivos ya no le eran útiles para escuchar

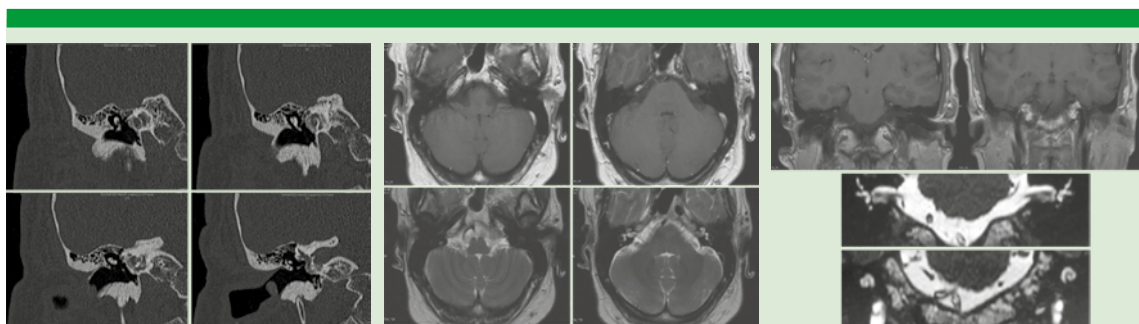


Figura 1. Focos de otoespongiosis pericoclear con radiolucidez, junto con osificación parcial coclear.

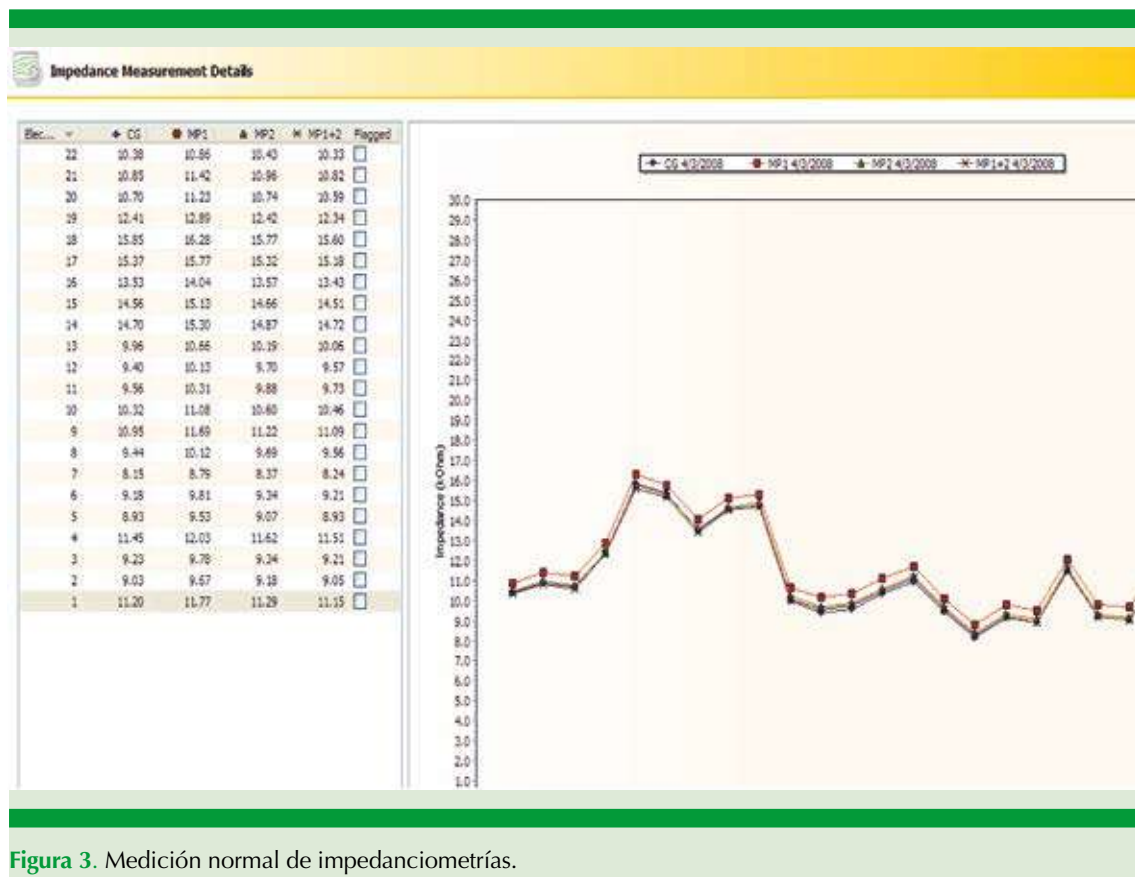


Figura 3. Medición normal de impedanciometrías.

y desarrolló una buena lectura labio-facial para comunicarse. No tenía antecedentes quirúrgicos de oídos. La tomografía computada de alta resolución y resonancia magnética a la valoración revelaron una probable osificación bilateral muy severa con áreas de radiolucidez y lagunares o de licuefacción (**Figura 6**). La audiometría tonal reveló restos auditivos bilaterales. Las emisiones otoacústicas se encontraron ausentes.

Se decidió la colocación de un implante de doble tallo de electrodos (doble *array*) o la colocación de un implante recto, según los hallazgos quirúrgicos de permeabilidad de las rampas cocleares.

Durante la cirugía se observó una masa quística, blanquecina, distensible y blanda en la zona

coclear. No se observó tejido óseo alguno, ni rampas cocleares. Se decidió incidir la región coclear, en el sitio donde normalmente se encontraría la ventana redonda observando la salida de líquido citrino. Se introdujo un medidor de implante o *dummy* y se observó la completa introducción del tallo principal de electrodos. Se decidió colocar un implante coclear con el tallo principal de electrodos de tipo recto, porque ya no fue necesario utilizar el de doble tallo (doble *array*). Se practicó control radiológico observando lateralización del tallo de electrodos de la cavidad quística (**Figura 7**). Las mediciones eléctricas transoperatorias de impedancia fueron normales (**Figura 8**); sin embargo, no se detectaron respuestas confiables en la telemetría neural (**Figura 9**).

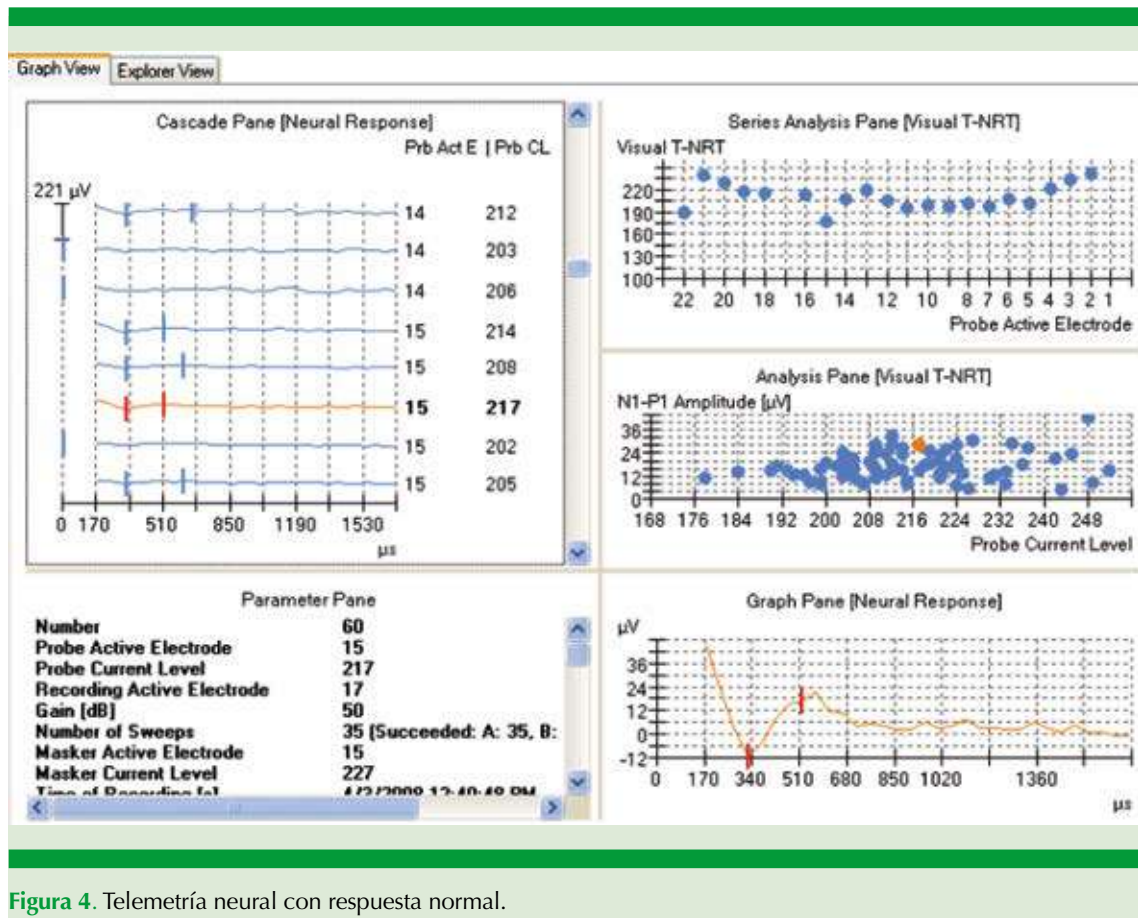


Figura 4. Telemetría neural con respuesta normal.

La paciente tuvo una evolución posquirúrgica satisfactoria. En la calibración del implante refirió una ganancia auditiva positiva, aunque con audición tenue y muy lejana. Se utilizaron varios programas de calibración a muy alta intensidad, en los niveles T y C con la finalidad de mejorar la comprensión del lenguaje (Figura 10). Desafortunadamente, la paciente actualmente ya no utiliza el implante para comunicarse, solo la lectura labio-facial porque refiere un malestar auditivo. Se le propuso la posibilidad de un cambio de implante por uno de tipo perimodiolar; esto con la teoría de colocar el tallo principal de electrodos más cerca del modiolos y de esta manera obtener mejor ganancia auditiva con menor intensidad eléctrica en la estimulación. La

paciente decidió no proceder quirúrgicamente con el cambio de implante.

DISCUSIÓN

Con los dos casos comunicados se observa que, en algunos casos, la enfermedad por otoesclerosis resulta en una hipoacusia sensorineural muy profunda, donde la colocación del implante coclear es necesaria, porque los aparatos auditivos externos no muestran utilidad para lograr que los pacientes escuchen. Ambos casos muestran desde décadas previas a su atención quirúrgica, una progresión lenta de la enfermedad y de la hipoacusia. La cirugía de estapedectomía es la indicada para pacientes con otoesclerosis con un

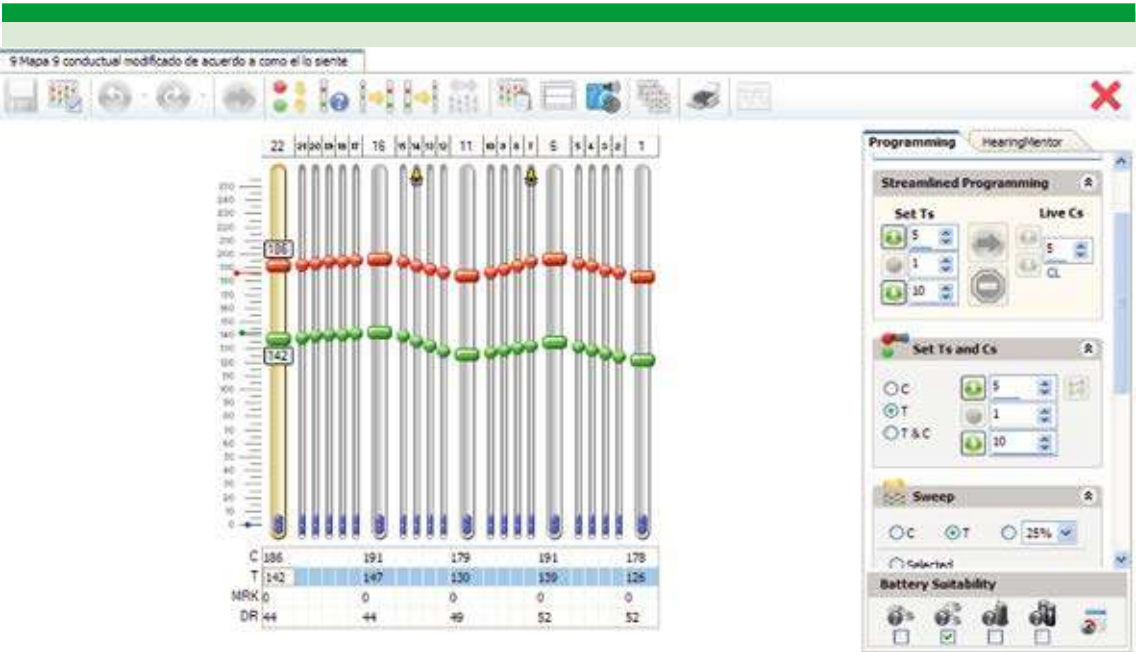


Figura 5. Mapa de calibración auditiva (niveles C y T).

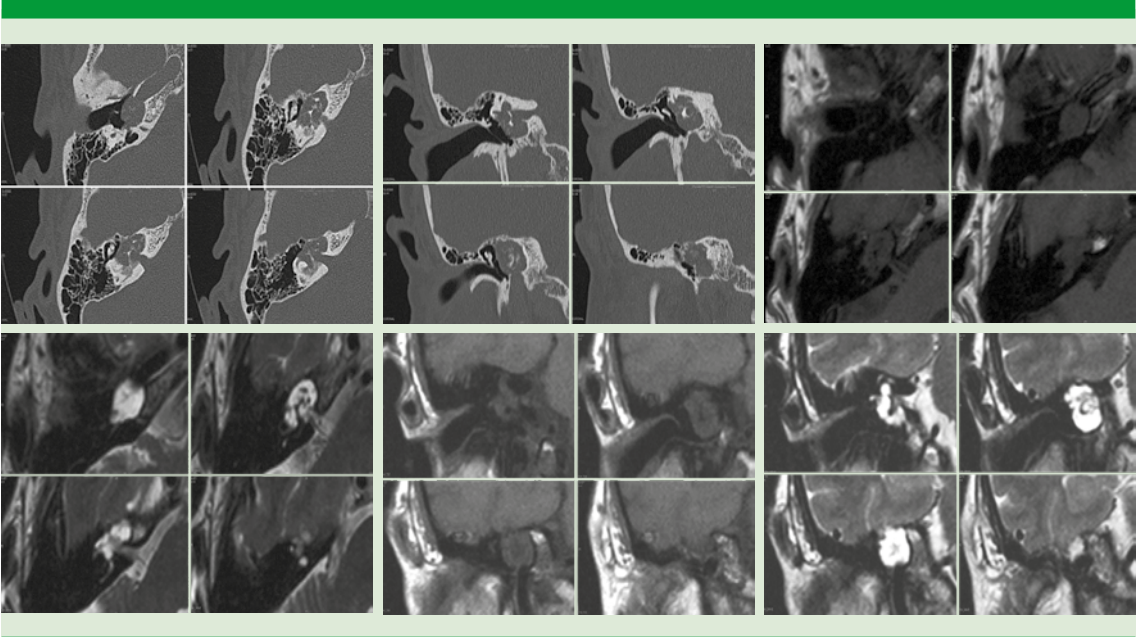


Figura 6. Lesiones cocleares cavitarias y quísticas, sin visualización clara de rampas con focos de otospongiosis perilaberínticos.

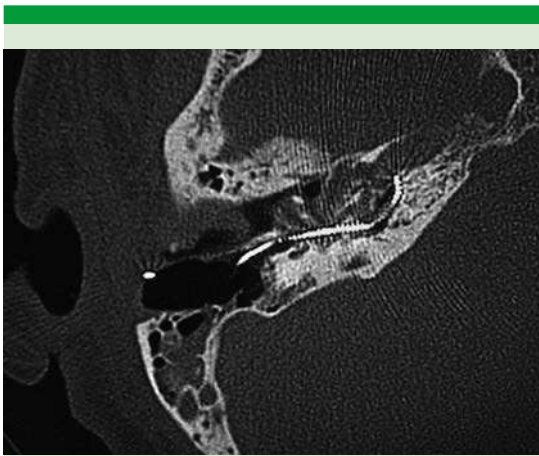


Figura 7. Electrodo recto en las paredes de la cavidad quística coclear.

componente conductivo y en algunos casos con un componente mixto, conductivo y sensorial.⁵ Si hay una alteración audiométrica meramente sensorial, la cirugía no está indicada.

Existen algunos casos de hipoacusia mixta, severa o profunda, en que la cirugía es posible, se realiza estapedectomía y después se adaptan

auxiliares auditivos complementarios para tratar de evitar de inicio la colocación de implante coclear.⁶ Para llevar esto a cabo, el paciente debe tener una adecuada captación fonémica en la logaudiometría o no tener daño en el nervio auditivo. Estos dos casos presentaban restos auditivos, por lo que no era posible llevar esto a cabo. Es recomendable no colocar el implante coclear, si existe la posibilidad de llevar a cabo la estapedectomía y posteriormente adaptar un auxiliar auditivo, porque la cirugía de colocación de implante coclear induce con mayor frecuencia complicaciones en pacientes con otosclerosis severa, como mayor fresado por osificación, estimulación al nervio facial por la otospongiosis, fenómeno de Gusher donde puede existir salida de líquido cefalorraquídeo en el sitio de la cocleostomía.⁵

El primer caso requirió mayor fresado al realizar la cocleostomía, porque no se logró visualizar la rampa timpánica después de llevar 4 mm de profundidad; afortunadamente pudo colocarse de manera adecuada el total de electrodos en la rampa vestibular. En el segundo caso, un hallazgo sorpresivo fue una masa quística, distensible,

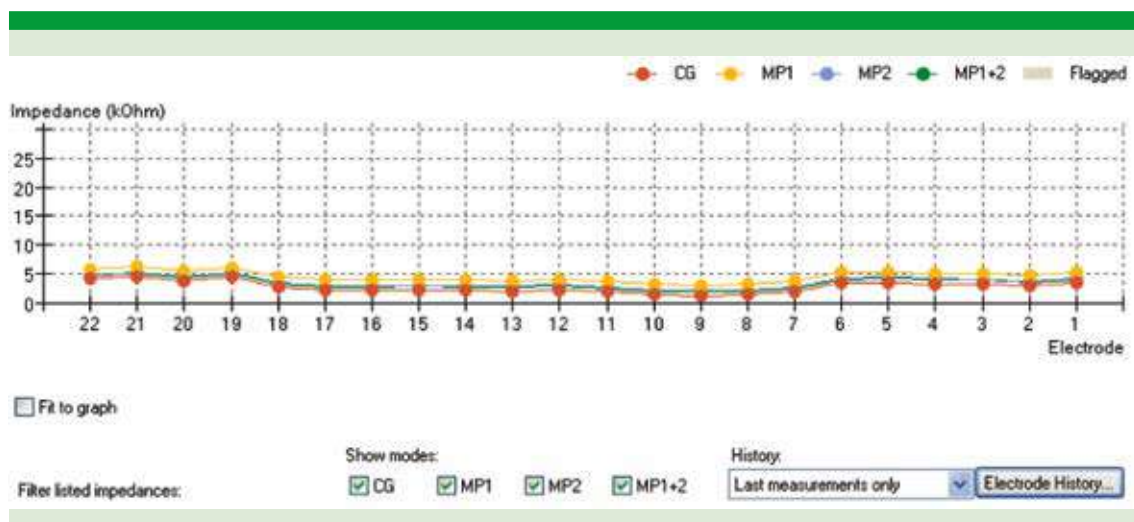


Figura 8. Medición normal de impedancias.

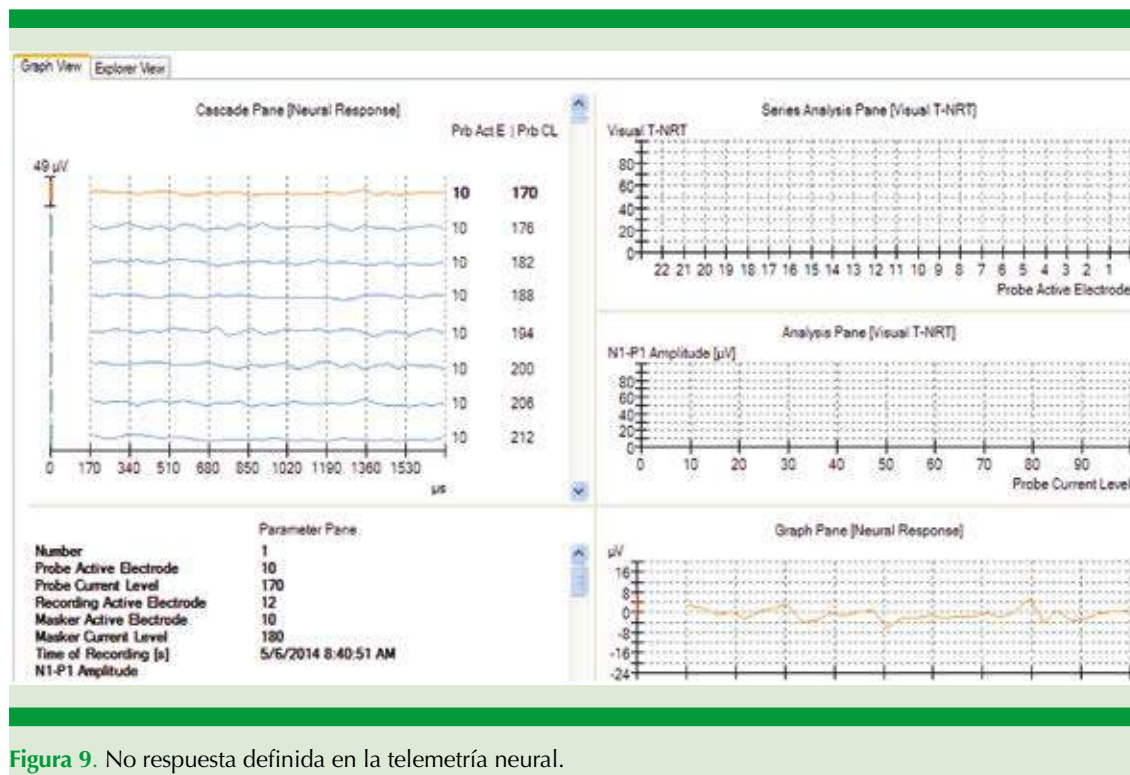


Figura 9. No respuesta definida en la telemetría neural.

en el promontorio coclear. En la valoración prequirúrgica se determinó que también pudiese existir una osificación masiva, motivo por el que se solicitó la colocación de un implante coclear de doble tallo (doble *array*) y, al observar que no era osificación, se colocó un implante con un tallo principal de electrodos tipo recto, con la introducción total de los mismos. Las mediciones eléctricas de impedancias y el control radiográfico fueron adecuados; sin embargo, la respuesta en la telemetría neural no fue positiva. En la primera calibración audiológica, cinco semanas después, se observó una respuesta lejana a intensidades altas. Después de varias calibraciones y de dos años de utilizar el implante, la paciente desafortunadamente dejó de utilizarlo porque en ocasiones le molestaban los sonidos emitidos al utilizarlo. Actualmente sigue comunicándose por medio de lectura labio-facial. Este caso describe una enfermedad de otoesclerosis avanzada severa de tipo cavitaria.

La otoesclerosis cavitaria se ha descrito previamente en la bibliografía médica. También se menciona una escasa ganancia auditiva con la colocación de implante coclear. Solo encontramos dos artículos previamente publicados al respecto.^{2,3}

Schucknecht fue el primero en describir una lesión cavitaria en otoesclerosis. El primer artículo clínico de otoesclerosis cavitaria fue descrito por Makarem en 2008.² La bibliografía médica ha reportado casos de otoesclerosis, incluso con un componente puramente conductivo, a los que se realizó una estapedectomía; sin embargo, el resultado auditivo posquirúrgico no ha sido exitoso. Esto se debe a que en la otoesclerosis avanzada puede existir una lesión cavitaria o una tercera ventana, además de las ventanas o rampas timpánicas, la que impediría la adecuada transmisión de sonido al nervio auditivo.^{7,8}

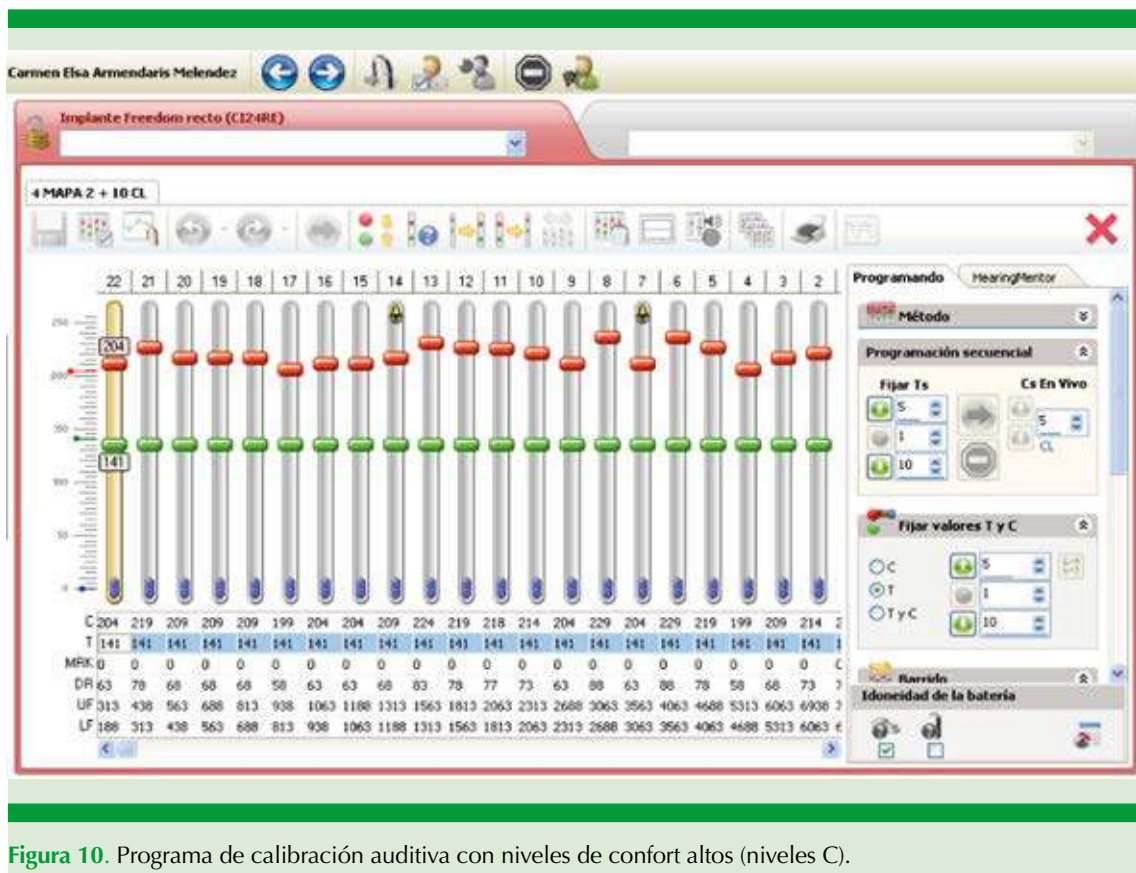

Figura 10. Programa de calibración auditiva con niveles de confort altos (niveles C).

La otosclerosis avanzada severa es un reto diagnóstico y terapéutico donde los resultados de éxito en ganancia auditiva pueden ser inciertos. La adecuada valoración preoperatoria es determinante en la toma de una buena decisión para la intervención quirúrgica del paciente.

REFERENCIAS

- Dunas AR, Swalje A.T. Cochlear implant in far advanced otosclerosis: hearing results and complications. *Acta Otorhinolaryngol Ital* 2018; 38 (5): 445-452. doi: 10.14639/0392-100X-1442
- Makarem AO, Linthicum FH. Cavitating otosclerosis. *Otol Neurotol* 2008; 29 (5): 730-731. doi: 10.1097/MAO.0b013e3181799763
- Makarem AO, Hoang TA. Caveating otosclerosis: clinical, radiologic, and histopathologic correlations. *Otol Neurotol* 2010; 31 (3): 381-384. doi: 10.1097/MAO.0b013e3181d275e8.
- Semaan MT, Genhani NC. Cochlear implantation outcomes in patients with far advanced otosclerosis. *Am J Otolaryngol* 2012; 33 (5): 608-614. doi: 10.1016/j.amjoto.2012.05.001.
- West N, Brand M, Foghsgaard S, Cayé-Thomasen P. Surgical results and complications of cochlear implantation in far-advanced otosclerosis. *J Int Adv Otol* 2017; 13(3):304-307. doi: 10.5152/iao.2017.3998. PMID: 29360086.
- Van Loon MC, Merkus P. Stapedotomy in cochlear implant candidates with far advanced otosclerosis: a systemic review of the literature and meta-analysis. *Otol Neurotol* 2014; 35 (10): 1707-1714
- Bae YJ, Shim YJ. "Third window" and "single window" effects impede surgical success: Analysis of retrofenestral otosclerosis involving the auditory canal or round window. *J Clin Med* 2019; 8 (8): 1182. doi: 10.3390/jcm8081182
- Richard C, Linthicum HF. An unexpected third window in a case of advanced cavitating otosclerosis. *Otol Neurotol* 2012; 33 (6): 47-48. doi: 10.1097/MAO.0b013e318245cb3b