



Hemangioma capilar lobular del cornete inferior

Lobular capillary hemangioma of inferior turbinate.

Benjamín Macías-Fernández,¹ Luis Giorgana-Frutos,² Ana Karla Guzmán-Romero³

Resumen

ANTECEDENTES: Los hemangiomas son tumores fibrovasculares benignos de manifestación poco frecuente en las cavidades nasosinuales. En términos histológicos, se clasifican en cavernosos, capilares y mixtos, estos últimos son los más prevalentes. Se desconoce la causa específica, sin embargo, se relacionan con traumatismos, influencia hormonal, oncogenes virales y malformaciones arteriovenosas microscópicas.

CASO CLÍNICO: Paciente masculino de 33 años, con cuadro clínico de seis meses de evolución, caracterizado por obstrucción nasal derecha y episodios recurrentes de epistaxis. En la exploración endoscópica se observó una lesión de aspecto hipervascularizado, dependiente del cornete inferior derecho. La tomografía de nariz y senos paranasales simple y contrastada evidenció una tumoración en la fosa nasal derecha de 30 x 30 mm, que reforzaba al medio de contraste, dependiente del cornete inferior. Por la naturaleza de la tumoración, se realizó una angiografía en la que se encontró vascularización dependiente de la arteria maxilar interna y esfenopalatina ipsilateral, se embolizó previa resección quirúrgica en bloque. La evolución posoperatoria ha sido sin recidivas, con adecuado seguimiento posquirúrgico a un año.

CONCLUSIONES: Los hemangiomas constituyen una tumoración fibrovascular benigna poco frecuente cuando se localizan en la cavidad nasal; debido a que sus manifestaciones clínicas y características radiológicas son poco específicas, es imprescindible realizar un adecuado protocolo de estudio y manejo para realizar el diagnóstico diferencial.

PALABRAS CLAVE: Hemangioma capilar; tumor nasal; epistaxis.

Abstract

BACKGROUND: Hemangiomas are fibrovascular tumors of rare presentation in the sinus cavities. Histologically they are classified as cavernous, capillary and mixed, the mixed type is the most frequent. A specific etiology is unknown; however, they have been related to trauma, hormonal influence, viral oncogenes, and microscopic arteriovenous malformations.

CLINICAL CASE: A 33-year-old male patient, who had been complaining for six months of right nasal obstruction and recurrent epistaxis episodes. On endoscopic examination, we found a hypervascularized lesion, dependent on the right inferior turbinate. A simple and contrasted tomography of the nose showed a 30 x 30 mm tumor in the right nostril, which reinforced the contrast medium, dependent on the inferior turbinate. Due to the nature of the tumor, angiography was performed, finding vascularization dependent on the internal maxillary arteries and ipsilateral sphenopalatine, embolization was performed after surgical block resection. Postoperative evolution has been without recurrences, with adequate postsurgical follow-up at one year.

CONCLUSIONS: Hemangiomas are a rare benign fibrovascular tumor when they are located in the nasal cavity; because its clinical manifestations and radiological characteristics are not very specific, it is essential to carry out an adequate study and management protocol to perform the differential diagnosis.

KEYWORDS: Capillary hemangioma; Nasal tumor; Epistaxis.

¹ Otorrinolaringólogo y cirujano de cabeza y cuello. Director del Diplomado Avanzado de Cirugía Endoscópica, DACE.

² Otorrinolaringólogo y cirujano de cabeza y cuello.

³ Otorrinolaringólogo y cirujano de cabeza y cuello. Coordinadora del Diplomado Avanzado de Cirugía Endoscópica, DACE.

Recibido: 23 de junio 2020

Aceptado: 20 de octubre 2020

Correspondencia

Ana Karla Guzmán Romero
karlaguzman00@gmail.com

Este artículo debe citarse como:

Macías-Fernández B, Giorgana-Frutos L, Guzmán-Romero AK. Hemangioma capilar lobular del cornete inferior. An Orl Mex. 2021; 66 (1): 73-79.
<https://doi.org/10.24245/aorl.v66i1.4426>

ANTECEDENTES

Los hemangiomas son los tumores fibrovasculares de naturaleza benigna compuestos de células endoteliales vasculares,¹ se encuentran frecuentemente en la cabeza y el cuello, en particular en los labios, la mucosa de la cavidad oral y la lengua.^{2,3} Sin embargo, su prevalencia en la cavidad sinonasal es menor, constituyen el 20% de las tumoraciones benignas, su localización más frecuente es el tabique nasal, el cornete inferior, la pared lateral y el vestíbulo nasal; en los senos paranasales se han reportado casos en el seno maxilar, el etmoides y la fosa pterigopalatina.^{4,5,6}

Aún no está bien definida la causa específica de estos tumores; sin embargo, las malformaciones arteriovenosas microscópicas subyacentes y la producción de factores de crecimiento angiogénico desempeñan un papel en la etiopatogénesis. Asimismo, se ha relacionado con un factor hormonal, oncogenes virales y traumatismo (lo que explicaría su manifestación más frecuente en la región anterior del tabique y el cornete inferior) y esta escasa información se debe a los pocos casos publicados hasta la actualidad.³

En términos histológicos, se clasifican de acuerdo con el tamaño de los vasos en: cavernosos, capilares y mixtos, comúnmente localizados en la mucosa oral, la lengua y la piel;^{1,7} en cuanto a la cavidad nasal específicamente, predomina el hemangioma capilar que suele provenir del tabique nasal, mientras que el hemangioma cavernoso se encuentra con mayor frecuencia en la pared lateral nasal.^{2,8,9}

Las manifestaciones clínicas dependen de su localización y tamaño, las lesiones nasosinusales se manifiestan comúnmente con obstrucción nasal, epistaxis recurrente; en pacientes con tumoraciones anteriores de gran tamaño podemos encontrar protrusión tumoral a través de la fosa nasal.^{3,10}

El tratamiento consiste en la resección quirúrgica completa, incluyendo parte del pericondrio, periostio o ambos de acuerdo con la localización, para evitar recidivas; la embolización previa a ese procedimiento se sugiere en todos los casos, sobre todo si nos encontramos ante un tumor de gran tamaño muy vascularizado o cuando se encuentran en regiones anatómicas de difícil acceso (senos paranasales, región posterior de la cavidad nasal).³

Las características radiológicas de estas tumoraciones son inespecíficas en la tomografía computada y en la resonancia magnética de cráneo porque se encuentran similitudes en los patrones histológicos de otras tumoraciones, como hemangiopericitoma, nasoangiofibroma, angioleiomioma, entre otros.^{2,3}

En la tomografía los hemangiomas cavernosos se observan como masas bien delimitadas, redondeadas, se caracterizan por ocasionar extensa erosión ósea, probablemente debido al efecto de masa, esto se encuentra principalmente en tumores mayores de 2 cm.⁹ En la resonancia magnética, pueden observarse patrones de hipointensidad en T1 e hiperintensidad en T2.¹⁰

CASO CLÍNICO

Paciente masculino de 33 años de edad con cuadro clínico de 6 meses de evolución, caracterizado por obstrucción nasal derecha, episodios recurrentes de epistaxis anterior derecha de moderada cantidad y rinorrea anterior serohemática.

Clínicamente durante la exploración física endoscópica se identificó en la fosa nasal derecha una tumoración rojiza hipervascularizada, redondeada, bien delimitada, que aparentemente dependía de la cabeza del cornete inferior y que ocupaba aproximadamente el 80% de la cavidad nasal anterior. **Figura 1**

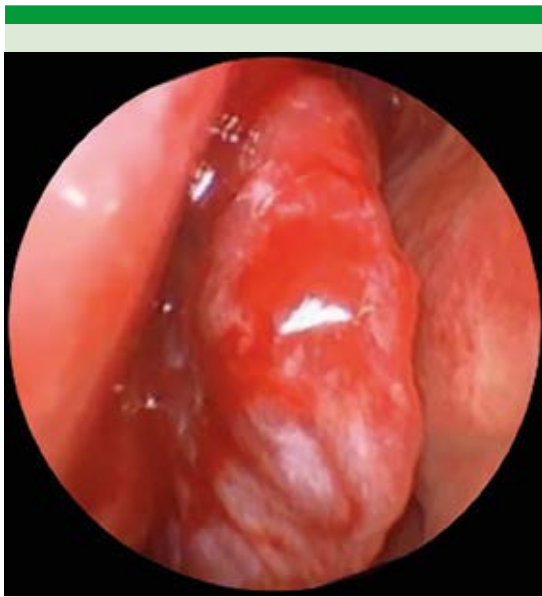


Figura 1. Imagen endoscópica de tumoración en la fosa nasal derecha.

Debido al aspecto altamente vascularizado de la lesión, no se realizó biopsia y se solicitó una tomografía de nariz y senos paranasales simple y contrastada, que evidenció una tumoración con densidad de tejidos blandos de 30 x 30 mm, en área II, que se extendía de la pared nasal lateral al tabique; la tumoración producía erosión ósea del tercio anterior del cornete inferior y rodeaba el cornete medio en su tercio medio, al contraste mostraba realce homogéneo; estos hallazgos llevaron al diagnóstico radiológico de probable hemangioma lobulillar en la fosa nasal derecha. **Figura 2**

De acuerdo con los hallazgos tomográficos y endoscópicos, que confirmaban una lesión vascular, se realizó un estudio angiográfico preoperatorio, que evidenció que el tumor recibía irrigación de las arterias maxilar interna y esfenopalatina derechas, por lo que se procedió a la embolización con ónix (**Figura 3**). A las 24

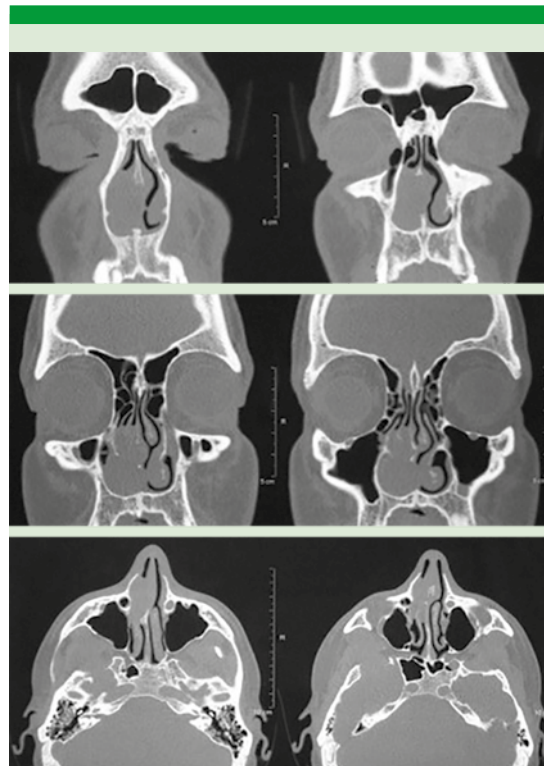


Figura 2. Tomografía prequirúrgica en cortes coronales y axiales que muestra la lesión de la fosa nasal derecha dependiente del cornete inferior.

horas de realizó un rescate quirúrgico endoscópico con resección en bloque de la lesión, los hallazgos quirúrgicos fueron tumor redondeado, bien delimitado, dependiente de la cabeza del cornete inferior derecho, de aspecto blanco grisáceo, de consistencia blanda. **Figura 4**

El resultado de anatomía patológica reportó: hemangioma capilar lobular, con expresión de ERG, CD31, CD34 e índice de proliferación del 5%.

El paciente tuvo adecuada evolución posoperatoria sin evidencia de recidivas a un año.

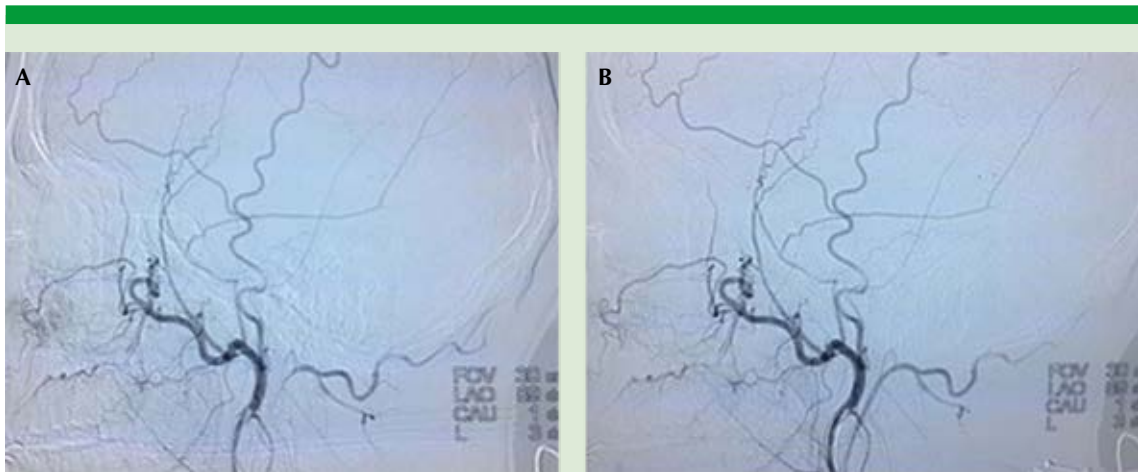


Figura 3. Angiografía. **A.** Preembolización. **B.** Posembolización.

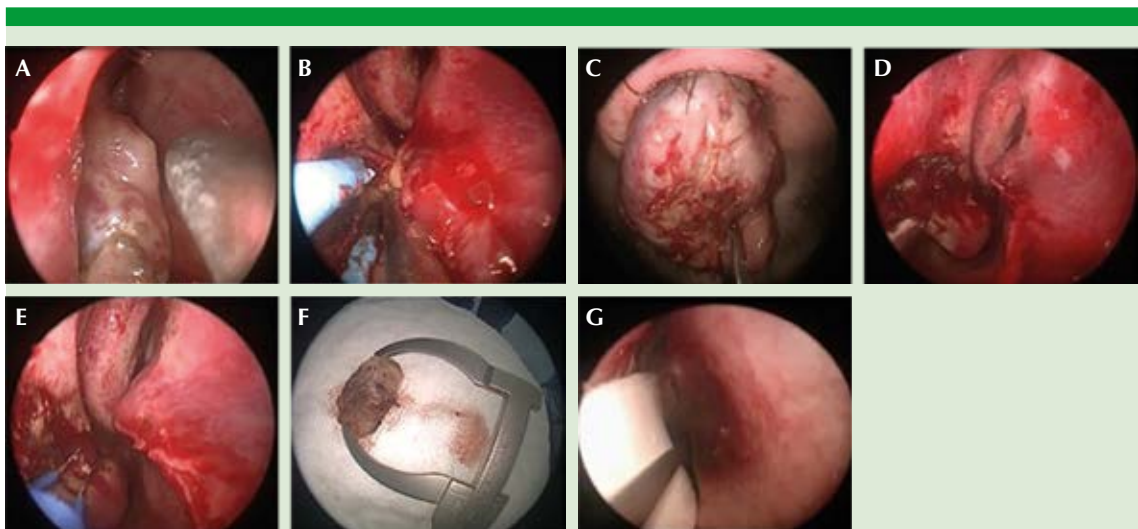


Figura 4. Imágenes quirúrgicas. **A.** Tumoración en la fosa nasal derecha. **B.** Resección tumoral y cauterización del pedículo al cornete inferior. **C.** Extracción en bloque. **D** y **E.** Lecho quirúrgico. **F.** Pieza quirúrgica. **G.** Colocación de tapón reabsorbible.

DISCUSIÓN

El hemangioma capilar lobular, anteriormente denominado granuloma piógeno, afecta con más frecuencia a mujeres en la tercera década de la

vida; se asocia con el embarazo; su localización nasal es sumamente inusual, suele manifestarse con mayor frecuencia en las encías, los labios, la lengua y la mucosa oral; en su etiopatogenia se consideran factores para su aparición el efec-



to hormonal, traumatismos, oncogenes virales, factor de crecimiento angiogénico y malformaciones vasculares.^{11,12}

Se manifiesta con epistaxis recurrente y obstrucción nasal; el sangrado tiene como punto de origen el área de Kieselbach.¹⁰ El diagnóstico diferencial incluye varias lesiones benignas, entre las enfermedades a diferenciar están: poliposis nasal, granulomatosis de Wegener, sarcoidosis, meningoencefalocel, lipoma, fibroma, quiste nasofaríngeo, osteoma, leiomioma, histiocitoma o tumores malignos, como estesioneuoblasma, angiosarcoma, carcinoma de células escamosas, sarcoma de Kaposi, linfoma y adenocarcinoma. Por lo anterior es necesario realizar inmunohistoquímica, el marcador CD34 es de utilidad, es positivo en los tumores vasculares y, en el caso del nasoangiofibroma, se observan valores altos del mismo, sumado a positividad para vimectina y alfa actina.^{2,13,14,15}

El tratamiento es quirúrgico, cuya clave para evitar recidivas consiste en realizar una resección subpericóndrica o subperióstica, dependiendo de la localización tumoral.³ Se han reportado casos recidivantes asociados con una resección insuficiente y otros reportados en pacientes embarazadas. La incidencia de hemangiomas en el embarazo es del 2 al 5%, está descrito el efecto hormonal de estrógenos y progesterona en la proliferación endotelial en la mucosa; en estas pacientes el tratamiento quirúrgico se realiza dependiendo de la severidad de los síntomas.³

La embolización prequirúrgica de los tumores vasculares disminuye el sangrado transoperatorio, así como las posibles morbilidades, esto nos permite una mejor visualización durante el procedimiento, logrando realizar de manera exitosa resecciones completas en tumores que se han sometido a embolización prequirúrgica.^{10,16,17,18} Sin embargo, algunos cirujanos reservan la

embolización para casos muy específicos, como Takaishi y su grupo, quienes consideran la embolización únicamente para lesiones muy anteriores en las que no es posible identificar su sitio de origen o para tratar tumoraciones de localización nasosinusal profunda, en las que puede dificultarse el control del sangrado transquirúrgico.³

En la actualidad existe gran variedad de materiales usados para embolizar tumores de cabeza y cuello, los agentes embolizantes pueden clasificarse principalmente en tres tipos.¹⁹

Partículas: PVA, microesferas y gel foam, polivinil alcohol, son partículas de 45-1000 μm , el tamaño usado depende de la vascularidad del tumor y del calibre de sus vasos, con mayor frecuencia se utilizan partículas de 45-150 μm para embolizar el tumor y 45-150 μm para disminuir la vascularidad de pequeños vasos del lecho vascular.¹⁹

Microesferas: material redondo y flexible. Su tamaño varía entre 50 y 1200 μ , logra comprimirse hasta el 20% de su diámetro; tienen como desventaja que no son radioopacas.²⁰

El gel foam es un material no soluble en agua, flexible, que se reabsorbe por completo en semanas, es útil para ocluir vasos de mediano a gran calibre, es barato. Una desventaja es que este material puede favorecer la formación de trombos.¹⁹

Agentes líquidos: nBCA y ónix. Son polímeros que se solidifican en la luz de los vasos para ocluirlos. El ónix es un material con baja capacidad de adhesión a paredes de vasos por lo que se polimeriza lentamente, una desventaja es el alto costo.^{19,20} El nBCA (N-butil-cianoacrilato) se utiliza en tumores altamente vascularizados. Por su alta viscosidad este componente genera un proceso inflamatorio agudo en la pared de

los vasos, que evoluciona en un lapso de cuatro semanas aproximadamente.²⁰

Coils, fabricados con diferentes materiales, como acero inoxidable o platino, usados para la oclusión de vasos de mediano y gran calibre. Ocluyen de manera permanente, existen varios tamaños y formas.²⁰

CONCLUSIONES

Los hemangiomas constituyen una tumoración fibrovascular benigna poco frecuente cuando se localizan en la cavidad nasal; debido a que sus manifestaciones clínicas y características radiológicas son poco específicas, es imprescindible realizar un adecuado protocolo de estudio y manejo para realizar el diagnóstico diferencial.

El tratamiento contra los tumores vasculares de la cabeza y el cuello requiere un abordaje integral en conjunto con radiología intervencionista. Realizar embolización prequirúrgica tiene un papel diagnóstico y terapéutico porque permite identificar de manera específica los vasos que nutren la lesión; sin embargo, puede existir complicación posterior a la embolización que debe tomarse en cuenta. La embolización deben realizarla neurorradiólogos intervencionistas bien capacitados para evitar estas complicaciones al máximo. Actualmente constituye parte del tratamiento estándar ya que disminuye el sangrado transquirúrgico, el tiempo quirúrgico, así como la morbilidad y mortalidad de estos pacientes. La técnica quirúrgica adecuada es esencial para evitar recidivas.

REFERENCIAS

- Sahin B, Sönmez S. Cavernous hemangioma in unusual location pterygopalatine fossa. *Braz J Otorhinolaryngol* 2019; 85 (1): 121-124. <https://doi.org/10.1016/j.bjorl.2016.02.003>.
- Stubbs D, Poullos A, Khalil H. Benign sinonasal capillary haemangioma. *BMJ Case Rep* 2014: bcr2014207070. doi. 10.1136/bcr-2014-207070.
- Takaishi S, Asaka D, Nakayama T, Otori N. Features of sinonasal hemangioma: A retrospective study of 31 cases. *Auris Nasus Larynx* 2017; 44 (6): 719-723. doi. 10.1016/j.anl.2017.01.012.
- Goff R, Weindling S, Gupta V, Nassar A. Intraosseous hemangioma of the middle turbinate: a case report of a rare entity and literature review. *Neuroradiol J* 2015; 28 (2): 148-151. doi. 10.1177/1971400915576653.
- Hasegawa H, Matsuzaki H, Furusaka T, Abe O. Maxillary sinus hemangioma: usefulness of embolization according to classification. *Braz J Otorhinolaryngol* 2017; 83 (4): 490-493. <https://doi.org/10.1016/j.bjorl.2015.09.002>.
- Lightbody KA, Wilkie MD, Luff DA. Capillary haemangioma of the ethmoid sinus. *BMJ Case Rep* 2013 (2013): bcr201300869. doi. 10.1136/bcr-2013-008695.
- Vargas MC, Castillo MD. Sinonasal cavernous haemangioma: a case report. *Dentomaxillofacial Radiol* 2012; 41 (4): 340-341. doi. 10.1259/dmfr/89601569.
- Kulkarni AM, Mudholkar VG, Acharya AS, Ramteke RV. Histopathological study of lesions of nose and paranasal sinuses. *Indian J Otolaryngol Head Neck Surg* 2012; 64 (3): 275-279. doi. 10.1007/s12070-011-0286-7.
- Kim JH, Park SW, Kim SC, Lim MK, et al. Computed tomography and magnetic resonance imaging findings of nasal cavity hemangiomas according to histological type. *Korean J Radiol* 2015; 16 (3): 566-574. doi. 10.3348/kjr.2015.16.3.566.
- Nayak DR, Bhandarkar AM, Shivamurthy A, Jasmi J. Intra-nasal lobular capillary haemangioma. *BMJ Case Rep* 2014; (2014): bcr2014207196. doi. 10.1136/bcr-2014-207196.
- Kamath PM, Shenoy SV, Kini J, Mukundan A. Lobular capillary hemangioma of the nasal septum - A case report. *EJENTAS* 2014; 15 (3): 255-257. <https://doi.org/10.1016/j.ejenta.2014.07.004>.
- Delbrouck C, Chamiec M, Hassid S, Ghanooni R. Lobular capillary haemangioma of the nasal cavity during pregnancy. *J Laryngol Otol* 2011; 125 (9): 973-7. doi. 10.1017/S0022215111001654.
- Burkart S, Schoenenberger U. A rare differential diagnosis of a nasal tumor: case report and literature Review. *Case Rep Otolaryngol* 2015; 2015: 318620. doi. 10.1155/2015/318620.
- Singh GB, Agarwal S, Arora R, Doloi P, et al. A rare case of angiofibroma arising from inferior turbinate in a female. *J Clin Diagn Res* 2016; 10(4): MD07. doi. 10.7860/JCDR/2016/18548.7621.
- Peric A, Sotirovic J, Cerovic S, Zivic L. Immunohistochemistry in diagnosis of extranasopharyngeal angiofibroma originating from nasal cavity: case presentation and review of the literature. *Acta Medica (Hradec Kralove)*. 2013; 56 (4): 133-41. doi. 10.14712/18059694.2014.8.



16. Smith SC, Patel RM, Lucas DR, McHugh JB. Sinonasal lobular capillary hemangioma: a clinicopathologic study of 34 cases characterizing potential for local recurrence. *Head Neck Pathol* 2013; 7 (2): 129-134. doi. 10.1007/s12105-012-0409-9.
17. Kovalerchik O, Husain Q, Mirani NM, Liu JK, et al. Endoscopic nonembolized resection of an extensive sinonasal cavernous hemangioma: A case report and literature review. *Allergy Rhinol (Providence)* 2013; 4(3): ar-2013. doi. 10.2500/ar.2013.4.0068.
18. Jung WS, Yoo CY, Park YJ, Ihn YK. Hemangioma of the maxillary sinus presenting as a mass: CT and MR Features. *Iranian J Radiol* 2015; 12 (2): e6923. doi. 10.5812/iranjradiol.6923.
19. Ahmad S. Endovascular embolization of highly vascular head and neck tumors. *Interdisciplinary Neurosurg* 2020; 19: 100386. <https://doi.org/10.1016/j.inat.2018.10.016>.
20. Londoño MA, Vallejo AD, Argueta LF, Uribe JR, et al. Transcatheter Embolization. *Rev Colomb Radiol* 2017; 28 (4): 4773-81.