



Tratamiento quirúrgico del rinofima

Surgical management of rhinophyma.

José Eduardo Huidobro-Barrientos,¹ Jorge Armando Rodríguez-Clorio²

Resumen

ANTECEDENTES: El rinofima es una enfermedad crónica e inusual de las dos terceras partes inferiores de la piel nasal caracterizada por hiperplasia e hipertrofia de las glándulas sebáceas. Se considera el estadio final de la rosácea. Las modalidades de tratamiento son médicas o quirúrgicas en casos severos.

CASO CLÍNICO: Paciente masculino de 57 años, con aumento en la piel del dorso nasal lento y progresivo de 10 años de evolución; el paciente tenía obstrucción y prurito nasales y ulceración ocasional de las lesiones. Bajo anestesia general se realizó resección de las lesiones y dermoabrasión de la piel nasal. El paciente reportó un periodo posquirúrgico sin dolor, satisfacción con los resultados cosméticos, mejoría en la autopercepción y reanudación de su actividad social habitual.

CONCLUSIONES: La resección de rinofima bajo anestesia general fue exitoso con un periodo posquirúrgico libre de dolor u otras complicaciones con la que se obtienen resultados cosméticos y funcionales satisfactorios.

PALABRAS CLAVE: Rinofima; rosácea.

Abstract

BACKGROUND: Rhinophyma is a chronic and unusual disease of the lower 2/3 of the nasal skin characterized by hyperplasia and hypertrophy of the sebaceous glands. It is considered the final stage of rosacea. Treatment modalities include medical or surgical in severe cases.

CLINICAL CASE: A 57-year-old male patient, with a 10-year slow progressive increase in the skin of the nasal dorsum; he presented nasal obstruction and pruritus and occasional ulceration of the lesions. Under general anesthesia, resection of the lesions and dermabrasion of the nasal skin were performed. The patient reported a pain-free postoperative period, satisfaction with cosmetic results, improvement in self-perception, and resumption of his usual social activity.

CONCLUSIONS: Resection of rhinophyma with general anesthesia was successful with a postsurgical period free of pain nor other complications, obtaining satisfactory cosmetic and functional results.

KEYWORDS: Rhinophyma; Rosacea.

¹Otorrinolaringólogo, práctica privada, Ciudad de México.

²División de Otorrinolaringología, Hospital Central Sur Alta Especialidad PEMEX, Ciudad de México.

Recibido: 13 de julio 2020

Aceptado: 9 de enero 2020

Correspondencia

José Eduardo Huidobro Barrientos
dr.eduardohuidobro@gmail.com

Este artículo debe citarse como: Huidobro-Barrientos JE, Rodríguez-Clorio JA. Tratamiento quirúrgico del rinofima. An Orl Mex. 2021; 66 (1): 94-98. <https://doi.org/10.24245/aorl.v66i1.4519>



ANTECEDENTES

El rinofima es una enfermedad crónica e inusual de los dos tercios inferiores de la piel nasal caracterizada por la hiperplasia e hipertrofia de las glándulas sebáceas con consecuente proliferación de vasos sanguíneos y fibrosis de tejido conectivo. Se considera el estadio final de la rosácea. En la actualidad la fisiopatología se desconoce; sin embargo, se ha encontrado participación de citocinas TGFβ1 y TGFβ2 que causan fibrosis y cicatrización de la piel.¹ Existen dos tipos histopatológicos: glandular y telangiectásico.^{2,3} Afecta principalmente a hombres caucásicos entre la quinta y séptima décadas de la vida; es infrecuente en población afroamericana y asiática. La relación hombre-mujer es de 12:1-30:1.⁴ Es frecuente su asociación con el consumo excesivo de alcohol; otros factores de riesgo propuestos incluyen estrés, deficiencia de vitaminas, alteraciones hormonales, exposición a rayos UV e invasión por el ácaro *Demodex folliculorum*.⁵

Los pacientes buscan atención médica principalmente por la deformidad cosmética que la enfermedad ocasiona; otros síntomas que pueden aparecer son obstrucción nasal por colapso de la vía aérea y roncopatía.

En estadios iniciales el tratamiento es médico y, en caso de enfermedad severa, quirúrgico. Comunicamos nuestra experiencia en el manejo quirúrgico de un caso de rinofima en un paciente tratado en un hospital de tercer nivel de la Ciudad de México.

CASO CLÍNICO

Paciente masculino de 57 años, originario de Veracruz, referido por padecer aumento de la piel del dorso nasal de manera lentamente progresiva desde hacía 10 años y rápidamente progresiva desde hacía 5 años, obstrucción na-

sal, prurito nasal y ulceración ocasional de las lesiones con sangrado. Debido a la deformidad cosmética nasal, el paciente tenía aislamiento social. Tenía antecedentes médicos de diabetes mellitus e hipertensión con adecuado control. No tenía antecedentes de alergias ni de etilismo.

A la exploración física se encontró un tumor en la piel nasal de consistencia blanda, irregular y multilobulado que afectaba el tercio medio del dorso, la punta y las alas, condicionando deformidad, pérdida de definición y colapso alar. **Figura 1**

El resto de la exploración física fue normal.

Las pruebas de biometría hemática, química sanguínea, tiempos de coagulación fueron normales. El paciente fue tratado con cirugía, bajo anestesia general y asepsia y antisepsia de la región con yodopovidona. Se realizó infiltración subepidérmica de las lesiones con lidocaína/epinefrina 1:50,000; 10 minutos posteriores, resección de las lesiones del dorso y la punta nasal con electrocauterio monopolar utilizando punta de microdissección colorado de 20 mm con angulación de 45° (serie N Stryker N112A), las lesiones en las alas nasales fueron resecadas cuidadosamente con bisturí hoja número 20 prestando especial atención a conservar el contorno y la estructura. La resección se realizó hasta encontrar piel sana y se realizó dermoabrasión. Se respetó la anatomía de las subunidades nasales y el cartílago subyacente. Para hemostasia se utilizó cauterio bipolar obteniendo un campo quirúrgico. Por último, se realizó lavado con solución salina de la zona resecada, se aplicó antibiótico tópico (mupirocina a 2%) y se cubrió con gasas estériles. El tiempo quirúrgico fue de 40 minutos aproximadamente.

El estudio histopatológico reportó dilatación e hipertrofia de las glándulas sebáceas, hipertrofia de tejido conectivo y telangiectasias de vasos

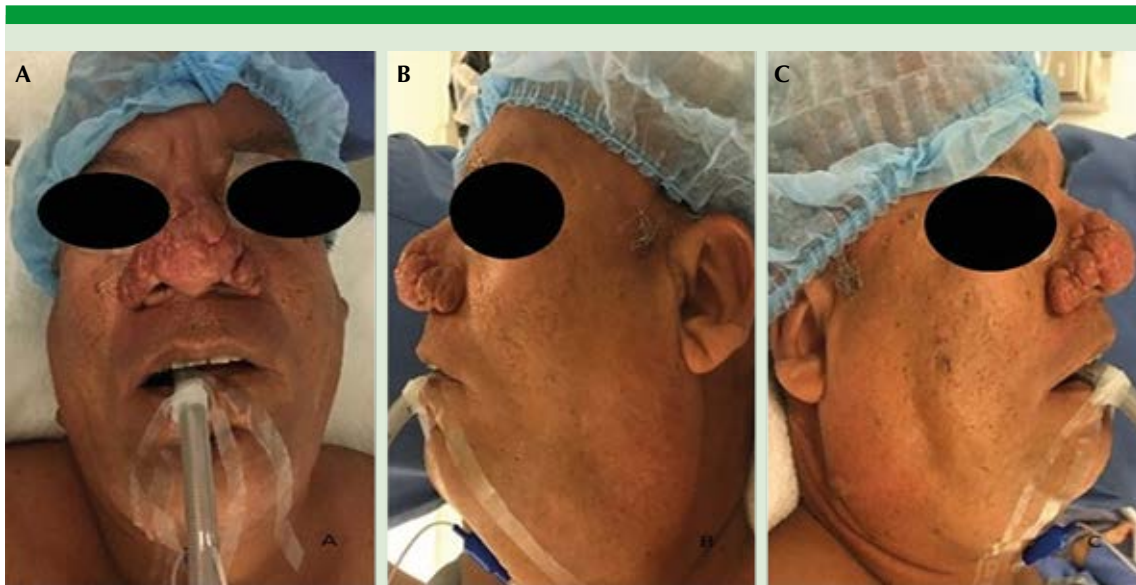

Figura 1. Fotografías frontal (A), lateral izquierda (B) y lateral derecha prequirúrgicas (C).

sanguíneos superficiales corroborando el diagnóstico de rinofima, no se reportó malignidad. En la primera y segunda semanas posquirúrgicas se evaluó el proceso de cicatrización por segunda intención. Se le indicó realizar diariamente lavados con agua y jabón neutro cada 8 horas seguido de aplicación de mupirocina a 2% en las zonas de resección y evitar la exposición solar, a las 6 semanas posquirúrgicas se observaron cambios (**Figura 2**). El paciente reportó un periodo posquirúrgico sin dolor, satisfacción con los resultados cosméticos, mejoría en la autopercepción y reanudación de su actividad social habitual.

DISCUSIÓN

La rinofima, enfermedad crónica desfigurante de la piel, puede manifestarse de manera aislada o afectar otros sitios de la cara, como el mentón (gnatofima), la glabella (metofima), los párpados (blefarofima) o el pabellón auricular (otofima).⁶ Esta enfermedad provoca importantes altera-

ciones funcionales, cosméticas y psicosociales, además, se han reportado en la bibliografía casos asociados con malignidad, el carcinoma basocelular es el más frecuente;⁷ otros tipos de carcinoma reportados incluyen: escamoso, adenideo quístico, de glándulas sebáceas⁸ e incluso un caso de rinofima asociado con linfoma difuso de células B grandes.⁹

Debido a la falta de estudios clínicos con distribución al azar, aún no se llega a un consenso del tratamiento óptimo de la enfermedad. Históricamente se ha recurrido a la radioterapia (40 Gy en 20 fracciones) para el manejo de rinofima;¹⁰ sin embargo, esta modalidad se ha abandonado debido al riesgo incrementado de transformación maligna. La utilidad del tratamiento médico con tetraciclinas y retinoides se limita a enfermedad leve-moderada porque ha demostrado disminuir la progresión de la enfermedad.¹¹

En todo el mundo el tratamiento quirúrgico es el más prescrito porque ofrece los mejores re-

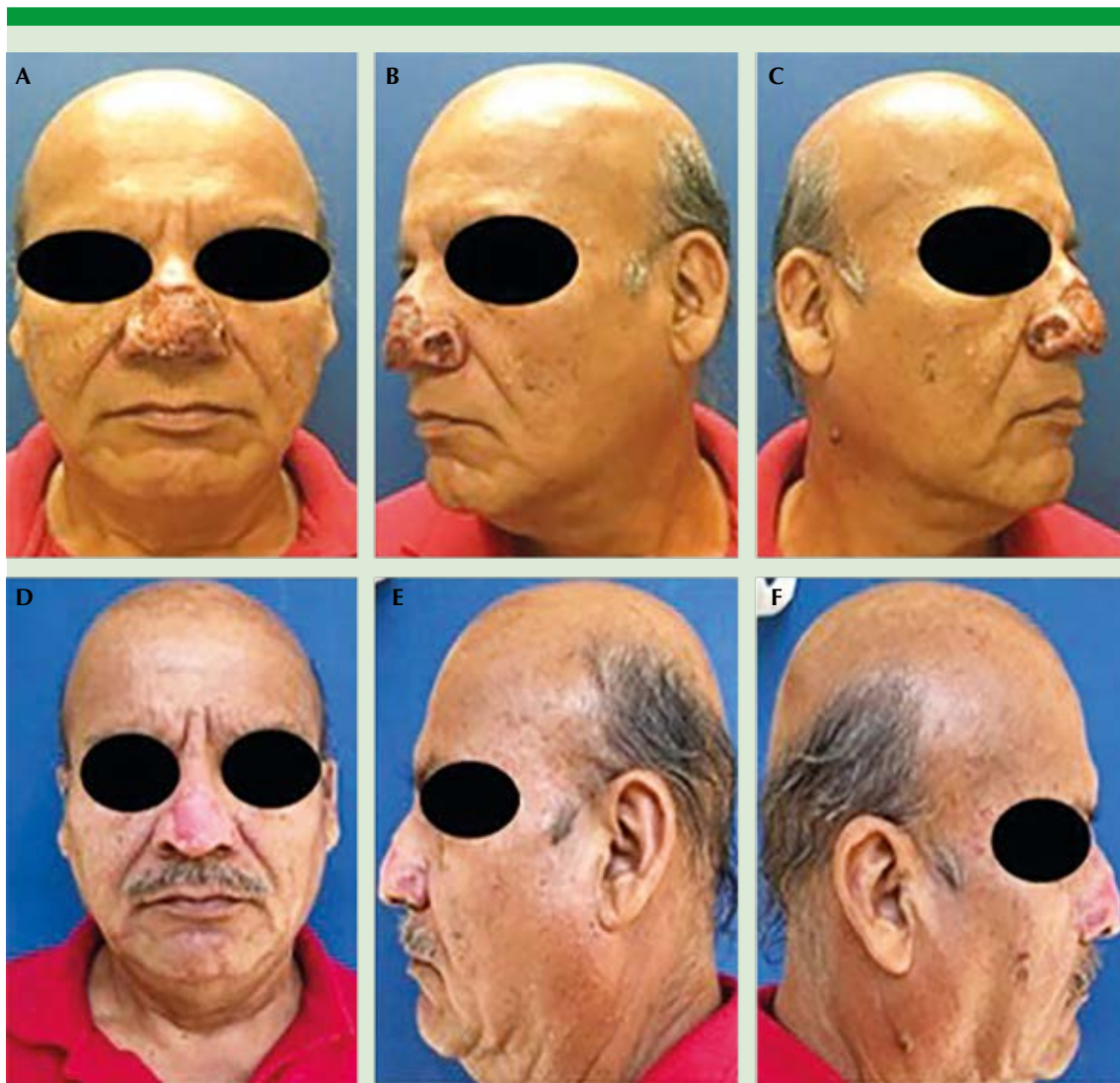


Figura 2. Fotografías frontal (A), lateral izquierda (B) y lateral derecha (C) a la primera semana posquirúrgica. Fotografías frontal (D), lateral izquierda (E) y lateral derecha (F) a la semana 6 posquirúrgica.

sultados; se ha propuesto una amplia gama de modalidades de resección incluyendo radiofrecuencia,⁵ electrocauterización,^{6,12,13} resección fría,^{14,15} microdebridador,^{16,17} láser CO₂,¹⁸ sistema Versajet (Smith + Nephew).¹⁹ El éxito de la cirugía depende de la preservación de la unidad pilosebácea de la piel que permite la adecuada

reepitelización. Las áreas de mayor riesgo son la punta y las alas nasales debido al grosor de la piel en estas zonas y la cercanía con el cartílago subyacente. Independientemente de la técnica quirúrgica utilizada el objetivo es resecar el exceso de tejido para obtener un resultado aceptable estético y funcional.

En el caso comunicado se utilizó un abordaje combinado de electrocauterización con resección fría y dermoabrasión, se logró adecuado moldeado y preservación de las estructuras nasales, un campo quirúrgico limpio y buenos resultados a largo plazo. A diferencia de otros dispositivos, requiere una curva de aprendizaje menor y está ampliamente disponible en la mayor parte de los quirófanos.

CONCLUSIONES

La resección de rinofima bajo anestesia general utilizando electrocauterio en el dorso y bisturí en las alas nasales con dermoabrasión fue exitoso con un periodo posquirúrgico libre de dolor u otras complicaciones con el que se obtienen resultados cosméticos y funcionales satisfactorios. Es un abordaje seguro, de bajo costo, rápido y de amplia disponibilidad, lo que lo convierte en una opción viable para el manejo quirúrgico.

REFERENCIAS

1. Payne WG, Wang X, Walusimbi M, Ko F, et al. Further evidence for the role of fibrosis in the pathobiology of rhinophyma. *Ann Plast Surg* 2002; 48 (6): 641-645. doi. 10.1097/00000637-200206000-00013.
2. Marks R. Concepts in the pathogenesis of rosacea. *Br J Dermatol* 1968; 80 (3): 170-177. doi. 10.1111/j.1365-2133.1968.tb12288.x.
3. Aloï F, Tomasini C, Soro E, Pippione M. The clinicopathologic spectrum of rhinophyma. *J Am Acad Dermatol* 2000; 42 (3): 468-472. doi. 10.1016/s0190-9622(00)90220-2.
4. Fink C, Lackey J, Grande D. Rhinophyma: A treatment review. *Dermatol Surg* 2018; 44 (2): 275-282. doi. 10.1097/dss.0000000000001406.
5. Erisir F, Isildak H, Hacıyev Y. Management of mild to moderate rhinophyma with a radiofrequency. *J Craniofac Surg* 2009; 20 (2): 455-456. DOI. 10.1097/scs.0b013e31819b9830.
6. González LF, Herrera H, Motta, A. Tratamiento con electrocirugía del rinofima moderado-grave. *Actas Dermo-Sifiliográficas* 2018; 109 (4): e23-e26. doi. 10.1016/j.ad.2017.02.033.
7. Lazzeri D, Colizzi L, Licata G, Pagini D, et al. Malignancies within rhinophyma: Report of three new cases and review of the literature. *Aesthetic Plast Surg* 2012; 36 (2): 396-405. doi. 10.1007/s00266-011-9802-0.
8. Acker DW, Helwig EB. Rhinophyma with carcinoma. *Arch Dermatol* 1967; 95 (3): 250-254. doi.10.1001/arch-derm.1967.01600330008002.
9. Shatkin Jr, S, Shatkin M, Smith K, Beland L, et al. Diffuse large B-cell lymphoma occurring with rhinophyma: A case report. *Cureus* 2018; 10 (4): e2536. doi. 10.7759/cureus.2536.
10. Skala M, Delaney G, Towell V, Vladica N. Rhinophyma treated with kilovoltage photons. *Australasian J Dermatol* 2005; 46: 88-89. doi. 10.1111/j.1440-0960.2005.00148.x.
11. Sadick H, Goepel B, Bersch C, Goessler U, et al. Rhinophyma: diagnosis and treatment options for a disfiguring tumor of the nose. *Ann Plast Surg* 2008; 61 (1): 114-120. doi. 10.1097/SAP.0b013e31815f12d2.
12. Aferzon M, Millman B. Excision of rhinophyma with high-frequency electrosurgery. *Dermatol Surg* 2002; 28 (8): 735-738. doi. 10.1046/j.1524-4725.2002.02013.x.
13. Husein-ElAhmed H, Armijo-Lozano R. Management of severe rhinophyma with sculpting surgical decortication. *Aesth Plastic Surg* 2013; 37 (3): 572-575. doi. 10.1007/s00266-012-0055-3.
14. Antunes M, Frasson G, Ottaviano G, Schiavone M, et al. Giant rhinophyma in low-resource setting: a case report. *Int J Dermatol* 2020; 56: 875-877. doi. 10.1111/ijd.13682.
15. Morandi E, Verstappen R, Metzler J, Kronberger P, et al. An old problem with a new solution: Cost-effective, easy correction of rhinophyma using a disposable razor. *Arch Plastic Surg* 2017; 45 (5): 490-492. doi. 10.5999/aps.2017.01452.
16. Abushaala A, Stavarakas M, Khalil H. Microdebrider-assisted rhinophyma excision. *Case Reports Otolaryngol* 2019; 1-5. doi. 10.1155/2019/4915416.
17. Chow W, Jeremic G, Sowerby L. Use of the microdebrider in the surgical management of rhinophyma. *Ear, Nose Throat J* 2018; 97 (1-2): E42-E45. doi. 10.1177/0145561318097001-210.
18. Ali M, Streitmann M. Excision of rhinophyma with the carbon dioxide laser: A ten-year experience. *Ann Otol Rhinol Laryngol* 1997; 106 (11): 952-955. doi. 10.1177/000348949710601111.
19. Wong W, Wong She R, Mathy J. Rhinophyma treatment using Versajet hydrosurgery. *ANZ J Surg* 2017; 87 (12): E331-E332. doi. 10.1111/ans.13189.