



Efectividad de la timpanoplastia con injerto de fascia doble vs simple

Effectiveness of tympanoplasty with double vs simple fascia graft.

María Fernanda Galindo-Tapia,¹ Carlos Abel Acosta-Banda,¹ Martha Alicia Hernández-González²

Resumen

OBJETIVO: Determinar la efectividad de la timpanoplastia con injerto de doble fascia para el tratamiento de la perforación timpánica en comparación con injertos de fascia simple.

MATERIALES Y MÉTODOS: Estudio clínico con distribución al azar, experimental, longitudinal, efectuado de abril de 2019 a agosto de 2020. Se estudiaron dos grupos: el grupo I de timpanoplastia con fascia simple y el grupo II de timpanoplastia con injerto de doble fascia. Se revisó a los pacientes a los 7, 30 y 60 días valorando la integración del injerto y a los 60 días se realizó una audiometría de control. La comparación entre los grupos se realizó para variables cualitativas mediante χ^2 o prueba exacta de Fisher y para las variables cuantitativas con t de Student o U de Mann-Whitney. Se consideraron significativos valores de p menores de 0.05.

RESULTADOS: Se incluyeron 40 pacientes, 20 en cada grupo. Se encontró una tasa de éxito en el grupo I en 10 de 20 pacientes y en 17 de 20 en el grupo II a los 60 días, con diferencia estadísticamente significativa ($p = 0.041$). En la ganancia auditiva no se encontraron diferencias estadísticamente significativas entre los grupos ($p = 0.741$).

CONCLUSIONES: El injerto de doble fascia mostró mayor efectividad en el cierre de la perforación timpánica comparado con el injerto de fascia simple a 60 días.

PALABRAS CLAVE: Timpanoplastia; fascia; perforación timpánica; audición.

Abstract

OBJECTIVE: To determine the effectiveness of tympanoplasty with double fascia graft for treatment of tympanic perforation compared to simple fascia grafts.

MATERIALS AND METHODS: A randomized, experimental, longitudinal, clinical study carried out from April 2019 to August 2020. Two groups were studied: group I with tympanoplasty with simple fascia and group II with double fascia. The patients were reviewed at 7, 30 and 60 days, assessing the integration of the graft and a control audiometry was performed at 60 days. The comparison between groups was made using χ^2 or Fisher's exact test for qualitative variables and Student's t or U Mann-Whitney for quantitative ones. p values less than 0.05 were considered significant.

RESULTS: Forty patients were included, 20 in each group with a success rate in 10 out of 20 in group I and in 17 out of 20 in group II at 60 days with a statistically significant difference ($p = 0.041$). In hearing gain, no statistically significant differences were found ($p = 0.741$).

CONCLUSIONS: The double fascia graft was more effective in closing the tympanic perforation compared to the simple fascia graft at 60 days.

KEYWORDS: Tympanoplasty; Fascia; Tympanic perforation; Hearing.

¹ Departamento de Otorrinolaringología.

² División de Investigación en Salud. Unidad Médica de Alta Especialidad del Bajío Núm. 1, Centro Médico Nacional Bajío, Instituto Mexicano del Seguro Social, León, Guanajuato, México.

Recibido: 2 de octubre 2020

Aceptado: 13 de abril 2021

Correspondencia

María Fernanda Galindo Tapia
galindotapiamafer@gmail.com

Este artículo debe citarse como: Galindo-Tapia MF, Acosta-Banda CA, Hernández-González MA. Efectividad de la timpanoplastia con injerto de fascia doble vs simple. An Orl Mex. 2021; 66 (2): 119-127. <https://doi.org/10.24245/aorl.v66i2.4813>

ANTECEDENTES

La perforación de la membrana timpánica es un padecimiento relativamente frecuente en la población mexicana. Ocurre como secuela de infecciones de oído medio recurrentes o como la lesión primaria en pacientes que sufren trauma acústico,¹ asociado con actividad laboral o deportes extremos en los que puede ocurrir barotrauma.

Los pacientes con perforación de la membrana timpánica suelen cursar con acúfeno y pérdida auditiva de tipo conductivo, lo que afecta de manera negativa la calidad de vida del paciente;² la hipoacusia es proporcional al tamaño de la perforación.³ Una perforación timpánica también permite la entrada de agentes externos a la mucosa del oído medio haciéndolo más susceptible a infecciones, lo que puede perpetuar otorrea crónica. Las perforaciones de la membrana timpánica tienden a cerrar de manera espontánea; sin embargo, existen factores, como disfunción de la trompa de Eustaquio, alteración en la función mucociliar, tamaño de la perforación y la existencia de infección resistente a tratamiento médico, que condicionan la persistencia de la perforación.

La timpanoplastia es un procedimiento quirúrgico que tiene como objetivo lograr el cierre total y definitivo de la membrana timpánica, creando una barrera entre el conducto auditivo externo y la mucosa del oído medio, lo que permite la erradicación de la infección y la restauración de la función del oído medio,^{3,4} creándose también una plataforma capaz de conducir el sonido y permitir el acoplamiento oscilar y acústico para la adecuada transmisión del mismo.⁵

Con base en estos principios se han desarrollado diferentes técnicas de timpanoplastia con diversos materiales a lo largo de la historia. El material de injerto de membrana timpánica más comúnmente utilizado es la fascia temporal,

introducido desde 1960, preferida además por su flexibilidad.⁶ La fascia de músculo temporal puede colocarse mediante diferentes técnicas; *overlay* o *underlay* según su ubicación respecto a la capa fibrosa de la membrana timpánica; sin embargo, Tan y su grupo, en su metanálisis de timpanoplastia tipo I, mencionan que no existe diferencia significativa respecto a la técnica utilizada ni en los resultados obtenidos,⁵ dependiendo más del material y la capacidad de resistir otros factores, como la disfunción de la trompa de Eustaquio o la afección de la mucosa del oído medio secundario a infección crónica.

Por lo anterior se propuso un injerto haciendo uso de una bicapa de fascia temporal, material que ha demostrado buenos resultados generales en timpanoplastias primarias; sin embargo, un metanálisis realizado por Jalali y colaboradores menciona que el porcentaje de integración de la timpanoplastia con fascia es de solo 82% comparado con el de injertos de cartílago con eficacia de 92%,⁷ lo que conlleva a la necesidad de reintervención, planteándose que al colocar una doble capa de fascia podrían obtenerse mejores resultados en cuanto a la curación de perforaciones timpánicas en comparación con injertos de fascia simple, evitando así la reintervención, además de disminuir costos hospitalarios por su fácil obtención, preparación y aplicación en comparación con otros injertos; otorgando a los pacientes la posibilidad de una mejor calidad de vida.

MATERIALES Y MÉTODOS

Estudio clínico con distribución al azar, experimental, analítico, longitudinal abierto, efectuado en el Servicio de Otorrinolaringología de la Unidad Médica de Alta especialidad núm. 1 Bajío del IMSS de abril de 2019 a agosto de 2020.

Se incluyeron pacientes de uno y otro sexo que aceptaron participar en el estudio mediante la



firma de consentimiento informado. Los criterios de inclusión fueron la existencia de perforación timpánica, ser mayor de edad, ausencia de infección en la faringe, la nariz y los senos paranasales, así como integridad de la cadena osicular y un periodo de oído seco mayor a tres meses al momento del procedimiento.

Para realizar la categorización se incluyeron pacientes que requirieron timpanoplastia tipo I, con o sin antecedente de timpanoplastia y en el caso de cirugía previa se incluyeron aquellos con abordaje endomeatal y retroauricular. Se excluyeron los pacientes con evidencia de colesteatoma, pólipos o granulomas en el oído medio, los que requirieran mastoidectomía, osculoplastia y que tuvieron complicaciones óticas intracraneales al momento de su valoración. Se eliminó del estudio a los pacientes que ya programados tuvieron otorrea previa a la cirugía.

Los pacientes se dividieron de manera aleatoria en dos grupos para su estudio; el grupo 1 fue el de control con pacientes operados con injertos de fascia simple y el grupo 2 incluyó a los pacientes tratados con injertos de doble fascia.

Técnica quirúrgica

El procedimiento fue realizado por dos cirujanos del servicio de Otorrinolaringología, estandarizando la colocación del injerto; mientras que el abordaje se eligió según la preferencia del cirujano, tomando en cuenta las condiciones anatómicas de cada paciente.

En ambos grupos se realizó la cosecha del injerto de fascia temporal; en el caso de realizar abordaje endomeatal se realizó una incisión supraauricular de aproximadamente 2 cm, diseccionando tejidos hasta exponer la fascia temporal con ayuda de separadores automáticos de Weitlaner, de la que se tomó el injerto. En el caso de realizarse un abordaje retroauricular se extendió

la incisión superiormente para exponer la fascia temporal y con ayuda de separadores de Weitlaner se tomó el injerto; para ambos abordajes el injerto fue de aproximadamente 2 x 2 cm. Una vez cosechada la fascia se extendió sobre una superficie lisa y se dejó secar (**Figura 1**) mientras se continuaba con el procedimiento. Se reavivaron bordes de la perforación removiendo un halo de epitelio alrededor del borde de la membrana tanto en su capa lateral como en su capa medial y se colocó una cama de Gelfoam® en la caja timpánica.

En el grupo control se modeló la fascia para cubrir la totalidad de la perforación mediante técnica *underlay* u *overlay*. En el grupo experimental, una vez seco el injerto, se dobló por la mitad, colocando un punto de colchonero con sutura absorbible Vicryl® 4-0 o 5-0 con el fin de unir ambas capas de la fascia (**Figura 2**); se midió la perforación y se cortó el injerto de acuerdo con el tamaño y forma de la misma, dejando 1 a 2 mm de diámetro más grande el injerto (**Figura 3**). Una vez modelado el injerto, se posicionó

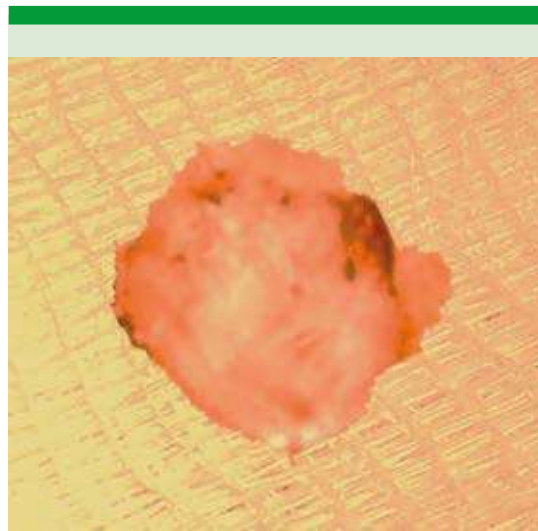


Figura 1. Injerto de fascia temporal cosechado.



Figura 2. Injerto de doble fascia con punto de vicryl central antes de completar el corte de los bordes.

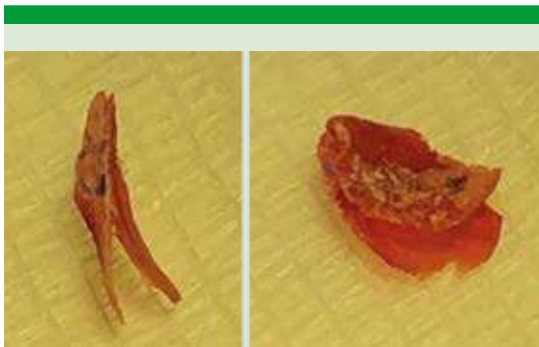

Figura 3. Injerto de doble fascia preparado previa colocación.

en el sitio de la perforación mediante un doblez de la capa interna introduciendo esa capa a través de la perforación con ayuda de una pinza caimán, una vez dentro de la caja se acomodó el injerto, dejando una capa de fascia medial a la membrana timpánica y la otra lateral, ambas extendidas cubriendo la totalidad de la perforación. Por último, se colocó un tapón metal

de Gelfoam® a manera de férula para evitar la movilización del injerto.

Seguimiento

A todos los pacientes se les solicitó una audiometría prequirúrgica. El seguimiento se realizó 7, 30 y 60 días después del procedimiento para valorar que no hubiera infección, sangrado, posición e integración del injerto y finalmente se solicitó audiometría de control en la última cita. Con ambas audiometrías se compararon resultados; se consideró mejoría el ascenso de la curva en el audiograma, de hipoacusia profunda a severa, de esta última a media y de media a superficial.

Aspectos éticos

En este estudio no hubo conflictos de intereses ni financiamiento. Fue autorizado por el comité local de investigación y bajo el consentimiento informado por escrito de cada uno de los participantes.

Estadística

El análisis estadístico se corrió con el programa SPSS Statistics versión 22.0. La descripción de las variables se hizo mediante estadística descriptiva univariada para categorizar. La comparación entre los grupos de injerto con doble fascia y los injertos convencionales se realizó mediante prueba exacta de Fisher para las variables cualitativas y para las variables cuantitativas mediante t de Student para muestras independientes con distribución normal y U de Mann-Whitney en los casos con distribución anormal. Para todos los análisis estadísticos inferenciales se consideraron significativos valores de p menores de 0.05.

RESULTADOS

Se incluyeron 40 pacientes que concluyeron de manera exitosa el estudio, no se eliminó a ningún



paciente; fueron 24 mujeres y 16 hombres con media de edad de 39.92 ± 9.3 años. Once refirieron padecer comorbilidades (diabetes mellitus e hipertensión arterial); 22 casos correspondieron a afectación del oído derecho y 18 del izquierdo.

El tamaño de la perforación se clasificó de acuerdo con el porcentaje de superficie de la membrana timpánica perdida: pequeña menor de 30% ($n = 18$), mediana entre 30 y 60% ($n = 14$) y grande mayor de 60% ($n = 8$); 34 pacientes refirieron otorrea crónica y 23 se habían sometido a una timpanoplastia previa.

La muestra se dividió en dos grupos de estudio con 20 sujetos cada uno y mediante análisis estadístico descriptivo se determinó que no había diferencias estadísticamente significativas entre los grupos en cuanto a características demográficas, oído afectado, existencia o ausencia de comorbilidades, cirugía previa y antecedente de otorrea crónica (**Cuadro 1**). En el grupo 2 la mayor parte de las perforaciones se catalogaron como pequeñas (12 de 20) y en este mismo grupo 17 de 20 tenía antecedente de timpanoplastia.

Respecto a la respuesta terapéutica se hizo seguimiento a los 7, 30 y 60 días (**Cuadro 2**). La mayoría de los pacientes tuvo buena evolución posquirúrgica y mejoría auditiva. **Figura 1**

Al realizar el análisis bivariado del seguimiento a los 7 y 30 días no se encontró diferencia entre los grupos en cuanto a éxito o fracaso del cierre de la perforación, sin embargo, en los resultados a 60 días en el grupo 1, 10 de 20 pacientes mostraron cierre, mientras que en el grupo 2, 17 de 20 obtuvieron éxito. **Cuadro 3**

En cuanto a la mejoría auditiva no hubo diferencia significativa entre los grupos; 14 de 20 pacientes del grupo 1 tuvieron mejoría auditiva posquirúrgica a 60 días y en el grupo 2 la mejoría se obtuvo en 12 de 20 pacientes.

En ambos grupos se registró mejoría con cierres del gap óseo-aéreo en hipoacusias superficiales y medias; sin embargo, en casos de hipoacusias severas prequirúrgicas no se encontró mejoría.

DISCUSIÓN

Una perforación timpánica causa pérdida auditiva por la disminución de superficie de contacto de las ondas de sonido y la reducción en la diferencia de la presión del oído medio y el ambiente. Salviz y colaboradores mencionan que la hipoacusia es proporcional al tamaño de perforación,⁸ situación que se observó en los pacientes del estudio; a medida que el porcentaje de perforación fue mayor, la pérdida auditiva resultó mayor. Además, 34 de 40 pacientes tenían antecedente de otorrea crónica.

Lou menciona que hasta el 80% de los casos de perforaciones timpánicas cierran de manera espontánea;² sin embargo, cuando hay daño directo a la membrana, como es el caso de perforación por traumatismo, Remenschneider menciona que el cierre espontáneo se ve limitado, y ocurre únicamente en el 29 al 38% en 6 a 12 meses.⁹ En este estudio, 7 pacientes sufrieron trauma acústico con perforación timpánica en periodos entre 2 y 5 años sin cierre de la perforación de manera espontánea, situación que coincide con los datos reportados por Remenschneider en cuanto a que si el cierre espontáneo no ocurre en menos de 12 meses difícilmente ocurrirá.

Adams y El-Kashlan mencionan que cuando la perforación se debe a otitis media crónica en pacientes con infecciones recurrentes existe mucho menos probabilidad de que el cierre ocurra de manera espontánea, esto debido a que la mucosa del oído medio y las capas de la membrana timpánica han estado expuestas a un proceso inflamatorio crónico que afecta los sistemas de reparación celular,⁴ esa hipótesis coincide

Cuadro 1. Análisis bivariado de características demográficas de la muestra

| Variable | Grupo 1: Injerto de fascia convencional | Grupo 2: Injerto de doble fascia | Valor de p |
|---------------------------------|--|-------------------------------------|------------|
| Sexo | | | 0.333 |
| Mujer | 14 | 10 | |
| Hombre | 6 | 10 | |
| Edad (años) | 40.75 ± 11.45 | 39.1 ± 6.85 | 0.548 |
| Comorbilidades | | | 1.00 |
| Sí | 6 | 5 | |
| No | 14 | 15 | |
| Oído afectado | | | 0.751 |
| Derecho | 12 | 10 | |
| Izquierdo | 8 | 10 | |
| Tamaño de la perforación | | | 0.039 |
| Grande, mayor de 60% | 7 | 1 | |
| Mediana, 30-60% | 7 | 7 | |
| Pequeña, menor de 30% | 6 | 12 | |
| Otorrea crónica | | | 0.020 |
| Sí | 14 | 20 | |
| No | 6 | 0 | |
| Cirugía previa | | | 0.001 |
| Sí | 6 | 17 | |
| No | 14 | 3 | |

No hubo diferencia significativa entre los grupos tomando como referencia valor de p menor de 0.05.

Cuadro 2. Seguimiento terapéutico general

| | | |
|----------------------------|--------------------|------------|
| 7 días | No infectado | 33 (82.5%) |
| | Infectado | 7 (17.5%) |
| 30 días | En integración | 14 (35%) |
| | Costra/engrosado | 15 (37.5%) |
| 60 días | Desplazado/otorrea | 11 (27.5%) |
| | Íntegro | 27 (67.5%) |
| Mejoría auditiva a 60 días | Perforado | 13 (32.5%) |
| | Sí | 26 (65%) |
| | No | 14 (35%) |

con nuestro estudio, ya que 33 pacientes tenían antecedentes de otitis media crónica de inicio en la infancia y a 23 ya se les habían practicado procedimientos de timpanoplastia sin éxito. En estos casos consideramos que valdría la pena valorar la función de la trompa de Eustaquio.

Salviz, en el estudio de factores de pronóstico de éxito en timpanoplastia tipo I, menciona que hay factores asociados con menor éxito, independientemente del material utilizado; uno de ellos es la existencia de otitis contralateral, de quienes la padecían únicamente el 64.7% tuvo



Cuadro 3. Análisis bivariado de seguimiento terapéutico

| | | Grupo 1 | Grupo 2 | Valor de p |
|--|--------------------|---------|---------|------------|
| 7 días | No infectado | 16 | 17 | 0.500 |
| | Infectado | 4 | 3 | |
| 30 días | En integración | 4 | 10 | 0.086 |
| | Costra/engrosado | 8 | 7 | |
| | Desplazado/otorrea | 8 | 3 | |
| 60 días | Íntegro | 10 | 17 | 0.041* |
| | Perforado | 10 | 3 | |
| *Hubo diferencia significativa tomando como referencia valor de p menor de 0.05. | | | | |
| Mejoría auditiva 60 días | Sí | 14 | 12 | 0.741 |
| | No | 6 | 8 | |

éxito, en comparación con pacientes sin este factor, en los que el éxito fue del 79.5%.⁸ En nuestra muestra 20 de 40 pacientes refirieron enfermedad bilateral, en los que el éxito se vio limitado a 11 de 20 sujetos, mientras que en los pacientes con enfermedad unilateral el éxito se obtuvo en 15 de 20 pacientes.

Teniendo en cuenta los principios básicos de la timpanoplastia se han desarrollado diferentes técnicas considerando la anatomía de cada paciente, la forma y posición de la perforación, así como la condición de la mucosa del oído medio, adaptando el abordaje a cada paciente en lugar de tener un enfoque de talla única para la cirugía de la enfermedad crónica del oído.³ Por lo anterior, en este estudio no se limitó el procedimiento a una técnica única, sino que se permitió a cada cirujano individualizar el tipo de abordaje según las necesidades de cada paciente enfocándose únicamente en el injerto.

En lo que respecta a los diversos materiales de injerto, los más conocidos y utilizados son el cartílago auricular y la fascia de músculo temporal. Se han estudiado otros tejidos, como tejido areolar, vena, grasa, periostio y músculo comprimido que resultan de fácil obtención; sin

embargo, los resultados posquirúrgicos no han sido muy alentadores.

Está en boga el uso de cartílago auricular de trago o concha. Hasta ahora se han descrito varias técnicas para colocar el cartílago: en empalizada, colocando pequeñas piezas de cartílago sobrepuestas en forma de red para cubrir la perforación,¹⁰ en isla en la que se toma cartílago con pericondrio suficiente del trago auricular y se coloca sobre la perforación,¹¹ o la técnica en alas de mariposa en la que se abren cuidadosamente los bordes del cartílago colocando una parte dentro y otra fuera de la perforación a manera de botón;¹² sin embargo, Cavaliere menciona que una de las desventajas vistas en su estudio de timpanoplastia con cartílago tragal fue que el injerto al epitelizar resulta más opaco que la fascia y eso dificulta la visualización temprana de colesteatoma residual o recidivante y la presencia de líquido en el oído medio.⁶

En un estudio de miringoplastias con fascia de músculo temporal realizado por Storrs se reportaron tasas de éxito del 93 al 97%¹³ con injertos convencionales. Sin embargo, en nuestra muestra 16 de 20 pacientes que ya contaban con procedimiento quirúrgico previo habían sido

tratados con injertos de fascia convencionales con fallo en el cierre timpánico. Como resultado de nuestra muestra, en el grupo control 10 de 20 pacientes tuvieron cierre a 60 días en comparación con el grupo 2 en el que en 17 de 20 pacientes se obtuvo éxito en el cierre, además de permitir la visualización retrotimpánica para vigilancia en los pacientes con antecedente de otitis media crónica, serosa o ambas.

Ayache realizó un estudio con injerto de grasa de lóbulo auricular en el que reportó un 91% de éxito;¹⁴ sin embargo, ninguna de las perforaciones tratada con este tejido era mayor del 25%. Se han estudiado otros materiales industrializados que no requieren ser cosechados y que facilitan el procedimiento, como el AlloDerm®. Vos comparó el uso de AlloDerm® con tejidos nativos y encontró que hubo reducción estadísticamente significativa del tiempo operatorio en el grupo experimental respecto a los otros grupos; sin embargo, sus resultados no mostraron diferencia estadísticamente significativa ($p = 0.418$) en la tasa de éxito entre injertos; siendo del 88% para el injerto de AlloDerm®, del 96.7% para fascia con cartílago y del 89% para fascia,¹¹ además de la desventaja de un alto costo y la poca disponibilidad en el mercado; en nuestro caso con el injerto de doble fascia se obtuvo éxito en 17 de 20 pacientes (85%) y con fascia simple en 10 de 20 pacientes (50%), por lo que se considera que el injerto propuesto es una opción viable que demostró buenos resultados incluso en timpanoplastias secundarias.

Drnhoffer y Gluth refieren que en pacientes que requieren timpanoplastia secundaria se recomienda el uso de injertos de pericondrio o de injertos compuestos de cartílago y pericondrio;³ sobre todo cuando en el primer procedimiento se utilizó fascia o cuando se sospecha o se tiene documentada la coexistencia de disfunción de la trompa de Eustaquio. En este trabajo se comparó de manera general el resultado en los pacientes

con timpanoplastias secundarias entre ambos grupos, obteniendo mayor éxito en el grupo de doble fascia sin necesidad de realizar el procedimiento con otro tipo de material.

Özbay sugiere una nueva técnica para timpanoplastia con un injerto compuesto condropericondrial en forma de un *boomerang* y reporta beneficios con respecto a los resultados anatómicos y audiológicos posoperatorios.¹⁵ Dündar, por su parte, con la misma técnica refiere éxito del 93%;¹⁶ sin embargo, la preparación y colocación del injerto lleva mucho tiempo y se requiere mayor tiempo quirúrgico, situación que también comenta Durán en su estudio de timpanoplastia con cartílago en isla¹⁷ comparado con el injerto propuesto en este trabajo, brindando resistencia y fortaleza mediante la bicapa de fascia, con mejor resultado en cuanto a costo y tiempo quirúrgico.

En lo referente a la ganancia auditiva Chrobok y colaboradores en su estudio de factores de pronóstico para la preservación de la audición en pacientes con cirugía de otitis media crónica reportaron que los pacientes con perforación timpánica tuvieron baja auditiva preoperatoria sobre todo en las frecuencias del habla y que después de la cirugía la conducción aérea se conservó igual o tuvo mejoría en las frecuencias 0.5, 1 y 2 kHz; sin embargo, en las frecuencias altas de 3 y 4 kHz tuvieron una reducción significativa en el umbral de audición, determinando que no existía diferencia estadísticamente significativa.¹⁸ En este estudio los pacientes mostraron cierta mejoría en la audición global en las audiometrías, en 14 de 20 pacientes del grupo control y en 12 de 20 en el grupo de doble fascia; sin embargo, en esta variable no se encontró diferencia estadísticamente significativa entre los grupos.

Por otro lado, Sharma en su estudio de correlación entre el Índice de Riesgo del Oído Medio



(MERI por sus siglas en inglés) y la audición posterior a timpanoplastia determinó que el resultado de la audición posterior a la timpanoplastia depende de una variedad de factores bien identificados relacionados con la afección y con la estrategia y técnica quirúrgica¹⁹ y que no solo depende del cierre de la perforación como se creía, lo que valdría la pena valorar en un siguiente estudio.

CONCLUSIONES

El injerto de doble fascia tiene mayor efectividad en cuanto el cierre de la perforación timpánica en pacientes con antecedente de otitis media crónica y cirugías previas comparado con el injerto de fascia convencional en seguimiento a 60 días, por lo que se sugiere como una alternativa de tratamiento ya que no requiere un costo adicional, únicamente del adiestramiento respecto a su preparación y colocación.

No se encontró diferencia estadísticamente significativa entre grupos respecto a ganancia auditiva.

REFERENCIAS

- Ordóñez LE, Vitery EL, González MN, Parra VD, et al. Timpanoplastia en perforación timpánica secundaria a trauma por onda explosiva. *Rev Fac Med* 2014; 22 (2): 20-31.
- Lou Z, Lou Z, Tang Y, Xiao J. Utility of basic fibroblast growth factor in the repair of blast-induced total or near-total tympanic membrane perforations: A pilot study. *Am J Otolaryngol* 2015; 36 (6): 794-7. doi. 10.1016/j.amjoto.2015.08.007.
- Drnhoffer JL, Gluth MB. Reconstruction of the tympanic Membrane and Ossicular Chain. En: Johnson JT, Rosen CA. *Bailey's Head and Neck Surgery-Otolaryngology*. Vol 2. 5th ed. China: Lippincott Williams and Wilkins, 2015; 2465-2486.
- Adams ME, El-Kashlan H. Tympanoplasty and ossiculoplasty. En: Flint P, Haughey B, Lund V, et al. *Cummings Otolaryngology Head and Neck Surgery*. Vol II. 7th ed. Elsevier, 2020; 8285-8324.
- Tan HE, Santa Maria PL, Eikelboom RH, Anandacoomaraswamy KS, et al. Type I tympanoplasty meta-analysis: A single variable analysis. *Otol Neurotol* 2016; 37 (7): 838-46. doi. 10.1097/MAO.0000000000001099.
- Cavaliere M, Panetti M, Iemma M. Tragal cartilage shield tympanoplasty: Our technique and results in 612 cases. *Acta Otolaryngol* 2014; 134 (9): 890-897. doi. 10.3109/00016489.2014.899710.
- Jalali MM, Motasaddi MM, Kuohi A, Dabiri S, et al. Comparison of cartilage with temporalis fascia tympanoplasty: a meta-analysis of comparative studies. *Laryngoscope* 2017; 127: 2139-2148. doi. 10.1002/lary.26451.
- Salviz M, Bayram O, Bayram AA, Balıkcı HH, et al. Prognostic factors in type I tympanoplasty. *Auris Nasus Larynx* 2015; 42 (1): 20-23. doi. 10.1016/j.anl.2014.08.010.
- Remenschneider AK, Lookabaugh S, Aliphas A, Brodsky JR, et al. Otologic outcomes after blast injury: The Boston marathon experience. *Otol Neurotol* 2014; 35 (10): 1825-1834. doi. 10.1097/MAO.0000000000000616.
- Jeffery CC, Shillington C, Andrews C, Ho A. The palisade cartilage tympanoplasty technique: A systematic review and meta-analysis. *J Otolaryngol Head Neck Surg* 2017; 46 (1): 46-48. doi. 10.1186/s40463-017-0225-z.
- Vos JD, Latev MD, Labadie RF, Cohen SM, et al. Use of AlloDerm in type I tympanoplasty: A comparison with native tissue grafts. *Laryngoscope* 2005; 115 (9): 1599-1602. doi. 10.1097/01.mlg.0000172042.73024.ad.
- Eren SB, Tugrul S, Ozucer B, Dogan R, et al. A randomized prospective trial of a novel device for measuring perforation size during inlay "butterfly" myringoplasty. *Am J Otolaryngol* 2014; 35 (3): 305-308. doi. 10.1016/j.amjoto.2014.02.007.
- Storss LA. Myringoplasty with the use of fascia grafts. *Arch Otolaryngol* 1961; 74 (1): 45-49. doi. 10.1001/archotol.1961.00740030048010.
- Ayache S, Braccini F, Facon F, Thomassin JM. Adipose graft: An original option in myringoplasty. *Otol Neurotol* 2003; 24 (1): 158-164. doi. 10.1097/00129492-200303000-00007.
- Özbay C, Soy FK, Kulduk E, Dundar R, et al. Boomerang-shaped vs. shield-shaped chondroperichondrial cartilage grafts for type 1 tympanoplasty in children: A study of 121 patients. *Ear Nose Throat J* 2017; 96 (10-11): 419-32. doi: 10.1177/0145561317096010-1121.
- Dündar R, Soy FK, Kulduk E, Muluk NB, et al. A new grafting technique for tympanoplasty: Tympanoplasty with a boomerang-shaped chondroperichondrial graft (TwBSCPG). *Eur Arch Oto-Rhino-Laryngology* 2014; 271 (10): 2687-2694. doi. 10.1007/s00405-013-2764-x.
- Durán-Padilla CL, Martínez-Chávez J. Timpanoplastia con cartílago en isla en el tratamiento de la perforación de membrana timpánica de alto riesgo comparada con el uso de fascia temporal. *An Orl Mex* 2017; 62 (2): 89-96.
- Chrobok V, Pellant A, Meloun M, Pokomy K, et al. Prognostic factors for hearing preservation in surgery of chronic otitis media. *Int Adv Otol* 2009; 5 (3): 310-317.
- Sharma A, Saxena RK, Verma LR, Bhandari S. Correlation between MERI and hearing after tympanoplasty. *JNG-MC* 2015; 13 (2): 6-9. <https://doi.org/10.3126/jngmc.v13i2.16533>.