



<https://doi.org/10.24245/aorl.v66i3.6767>

Efectividad de la dacriocistorrinostomía endoscópica con marsupialización de saco lagrimal en pacientes con dacriocistitis crónica

Effectivity of endoscopic dacryocystorhinostomy with lacrimal sac marsupialization in patients with chronic dacryocystitis.

Natalia de Jesús Cantú-Cavazos,¹ Erika María Celis-Aguilar,² Luis Torrontegui-Zazueta,³ Cindy Medina-Cabrera³

Resumen

OBJETIVO: Determinar si la dacriocistorrinostomía con marsupialización del saco lagrimal por vía endoscópica tiene igual o mayor efectividad que la dacriocistorrinostomía externa.

MATERIALES Y MÉTODOS: Estudio ambispectivo que incluyó pacientes intervenidos quirúrgicamente de enero de 2016 a marzo de 2020 en el servicio de Otorrinolaringología y Cirugía de Cabeza y Cuello del Hospital Civil de Culiacán, Sinaloa, México. Se incluyeron pacientes posoperados de dacriocistorrinostomía endoscópica con marsupialización del saco lagrimal. Los pacientes tuvieron seguimiento por consulta externa para valorar los síntomas posteriores al acto quirúrgico y por medio de endoscopia nasal para valorar la permeabilidad del ostium realizado.

RESULTADOS: Se incluyeron 20 pacientes; 15 eran del sexo femenino. De los 20 pacientes operados con dacriocistorrinostomía endoscópica 13 tuvieron alivio de los síntomas; 18/20 tenían ostium permeable y 8 manifestaron síntomas residuales a pesar de tener ostium permeable.

CONCLUSIONES: La dacriocistorrinostomía endoscópica con marsupialización del saco lagrimal ofrece gran expectativa; se obtuvieron resultados favorables en el alivio de los síntomas en pacientes con dacriocistitis crónica.

PALABRAS CLAVE: Dacriocistorrinostomía; obstrucción del conducto lagrimal; dacriocistitis crónica.

Abstract

OBJECTIVE: To determine if endoscopic dacryocystorhinostomy with marsupialization of lacrimal sac is as effective as or more effective than the external dacryocystorhinostomy.

MATERIALS AND METHODS: An ambispective study including patients submitted to surgery from January 2016 to March 2020 at Otolaryngology and Head and Neck Surgery of Civil Hospital of Culiacan, Sinaloa, Mexico. There were included patients who had undergone endoscopic dacryocystorhinostomy with marsupialization of the lacrimal sac, followed by outpatient consultation to assess the symptoms after surgery and by nasal endoscopy to assess the permeability of the ostium.

RESULTS: There were included 20 patients; female sex was the most prevalent (15/20). Out of the 20 patients submitted to endoscopic dacryocystorhinostomy, 13 had symptoms relieve; 18/20 had permeable ostium and 8/20 presented residual symptoms despite having a permeable ostium.

¹ Residente del Departamento de Otorrinolaringología y Cirugía de Cabeza y Cuello.

² Médico adscrito al Departamento de Otorrinolaringología y Cirugía de Cabeza y Cuello.

³ Médico pasante del Departamento de Otorrinolaringología y Cirugía de Cabeza y Cuello, Hospital Civil de Culiacán, CIDOCS y Universidad Autónoma de Sinaloa, Sinaloa, México.

Recibido: 27 de julio 2021

Aceptado: 29 de julio 2021

Correspondencia

Erika María Celis Aguilar
erikacelis@hotmail.com

Este artículo debe citarse como:

Cantú-Cavazos NJ, Celis-Aguilar EM, Torrontegui-Zazueta L, Medina-Cabrera C. Efectividad de la dacriocistorrinostomía endoscópica con marsupialización de saco lagrimal en pacientes con dacriocistitis crónica. An Orl Mex. 2021; 66 (3): 207-213.

CONCLUSIONS: Endoscopic dacryocystorhinostomy with marsupialization of the lacrimal sac offers great promises; favorable results were obtained in the relieve of symptoms in patients with chronic dacryocystitis.

KEYWORDS: Dacryocystorhinostomy; Lacrimal duct obstruction; Chronic dacryocystitis.

ANTECEDENTES

La dacriocistorrinostomía es un procedimiento quirúrgico en el que se realiza una comunicación del saco lagrimal con la cavidad nasal, esto para tener una vía alterna del drenaje de las lágrimas. La obstrucción del conducto nasolagrimal, ya sea por causas primarias o secundarias, provoca epífora.^{1,2}

Este padecimiento genera disminución en la calidad de vida en los pacientes por la incomodidad de estar con una constante epífora, aunado a la inflamación en el área periorbitaria y a la salida de material purulento de esa zona.²

El oftalmólogo tiende a ser el primer contacto con estos pacientes, que realiza como tratamiento quirúrgico la dacriocistorrinostomía por vía externa, que produce cicatriz visible en el paciente, su recuperación es relativamente larga y tiene algunas complicaciones, como lesiones de estructuras orbitarias que impiden la correcta oclusión palpebral.

Los otorrinolaringólogos proponen una técnica quirúrgica alternativa realizada por medio de la vía endoscópica nasal, que ha tenido mayor repercusión en los últimos 10 años porque tiene tasa similar en el éxito funcional y anatómico que la técnica externa, la cual aún se considera el patrón de referencia.³

La marsupialización del saco lagrimal durante la dacriocistorrinostomía endoscópica consiste en colocar los colgajos de la mucosa lagrimal en contacto con la mucosa nasal después de la resección del hueso que rodea el saco, incorporando así el saco lagrimal en la pared nasal lateral.³

El abordaje endoscópico nasal no deja cicatriz visible y la recuperación posquirúrgica es rápida y poco incómoda, además, las complicaciones intraoperatorias son mínimas cuando el cirujano es experto en la cirugía endoscópica y domina la anatomía rinosinusal.⁴

El objetivo de este estudio fue determinar la efectividad de la técnica quirúrgica realizada en nuestro hospital, la cual es por vía endoscópica nasal con marsupialización del saco lagrimal, en pacientes con diagnóstico de dacriocistitis crónica.

MATERIALES Y MÉTODOS

Estudio de tipo cohorte ambispectivo que incluyó pacientes intervenidos quirúrgicamente de enero de 2016 a marzo de 2020 en el servicio de Otorrinolaringología y Cirugía de Cabeza y Cuello del Hospital Civil de Culiacán, Sinaloa, México.

Los criterios de inclusión fueron: pacientes de cualquier edad y sexo con diagnóstico definitivo



de dacriocistitis crónica unilateral o bilateral, que debían aceptar y firmar consentimiento informado para su estudio de seguimiento posterior a la cirugía y realización de endoscopias nasales en cada una de las consultas para valorar la permeabilidad de la fístula.

Los criterios de exclusión fueron: pacientes a los que no se realizó la marsupialización de saco lagrimal en la dacriocistorrinostomía endoscópica o el uso de otras técnicas quirúrgicas para curar la dacriocistitis crónica.

Los criterios de eliminación fueron: falta de seguimiento para valorar alivio de su padecimiento o ausencia de consentimiento informado firmado, así como el deseo del paciente de salir del estudio.

El procedimiento quirúrgico fue realizado por un solo médico especialista en otorrinolaringología y cirugía de cabeza y cuello con subespecialidad en neurootología (ECA) en las instalaciones del Hospital Civil de Culiacán.

Técnica quirúrgica

El acto quirúrgico fue bajo anestesia general. Se utilizó el endoscopio nasal 0° marca Karl Storz (Tuttligen, Alemania). Se realizó visualización de anatomía nasal y se infiltró con lidocaína más epinefrina al 2% en la línea maxilar, se incidía aproximadamente 1 cm por delante del cornete medio hasta la inserción del cornete inferior. Se levantaba el colgajo para exponer el hueso maxilar y lagrimal, los cuales se retiraban con gubia tipo Kerrison o fresado, dependiendo el caso de cada paciente. Al exponer el saco lagrimal se incidía con bisturí número 12 en forma de cruz para posteriormente colocar los bordes en contacto con la mucosa nasal. A todos los pacientes se les realizó marsupialización del saco lagrimal y en algunos pacientes, para tener una visualización correcta de la anatomía nasal, fue

necesario realizar otro procedimiento quirúrgico previo, como una septoplastia. Durante el acto quirúrgico hubo variaciones del equipo usado, como pinza tipo Kerrison o pieza de mano para realizar fresado para colgajo de la línea maxilar.

Seguimiento

Para la obtención de los resultados se realizó una exploración rinológica completa en cada consulta, con intervalos de un mes en la que se practicó una endoscopia nasal para valorar la persistencia de la fístula nasolagrimal efectuada y el correcto drenaje lagrimal.

Se obtuvieron los datos de los pacientes intervenidos quirúrgicamente por medio de su expediente clínico y posteriormente se les invitó a la consulta para su valoración clínica, se les aplicó el cuestionario Glasgow Benefit Inventory, se realizó exploración rinológica completa, así como endoscopia nasal para valorar la permeabilidad de la fístula.

Para considerar efectividad quirúrgica el paciente debía tener ausencia de síntomas y una fístula permeable por visualización directa, endoscopia nasal o al realizar digito-presión en el canto interno con salida de lágrima por la fístula en la cavidad nasal.

Al principio de la encuesta se incluyó un consentimiento informado que fue aprobado y firmado por los participantes para el uso de los datos proporcionados, los cuales se manejaron de manera anónima siguiendo la declaración de Helsinki.

Para el análisis estadístico se utilizó la plataforma IBM SPSS Statistics 21 (*International Business Machines Corporation*; Armonk, Nueva York, Estados Unidos). Las variables categóricas se definieron con frecuencias y porcentajes, las variables continuas con media y desviación estándar.

RESULTADOS

Se incluyeron 20 pacientes; 15 eran del sexo femenino. La cirugía se realizó de manera unilateral en 12/20 y bilateral en 8/20; el lado izquierdo fue el más afectado en 9/20.

La técnica elegida en 17 de 20 pacientes fue la dacriocistorrinostomía con marsupialización del saco lagrimal sin septoplastia, ésta se agregó en 3/20.

Durante la cirugía se colocó una sonda de silicona (Silastic) a 19 de 20 pacientes para una dacriointubación (**Figura 1**), con variación en el uso de equipo durante la cirugía. **Cuadro 1**

Las complicaciones posquirúrgicas de nuestros pacientes fueron la formación de granulomas, reestenosis y rechazo al material de la sonda de silicona. **Cuadro 1**

Durante el seguimiento de los pacientes en la consulta, 18/20 tuvieron una fístula permeable; 7/20 mostraron síntomas residuales, como secreción ocular, dolor ocular y epífora. **Cuadro 1**

De los 20 pacientes, 13 tuvieron alivio de los síntomas; 18/20 tenían una fístula permeable (**Figura 1**); sin embargo, 7/20 continuaban con síntomas residuales.

DISCUSIÓN

La dacriocistitis se define como la inflamación del saco y del conducto lagrimal en la que el drenaje natural de las lágrimas desde los párpados hacia la cavidad nasal está alterado por causa obstructiva, lo que provoca epífora, también llamada "ojo lloroso"¹ y acumulación de secreciones mucoides, lo que contribuye a la invasión bacteriana en esta zona.² Las causas de la obstrucción pueden ser congénitas o adquiridas

Cuadro 1. Variables estudiadas en 20 pacientes posquirúrgicos de dacriocistorrinostomía endoscópica

Técnica quirúrgica	n = 20
Sonda de silicona (Silastic)	19
Colgajo linear maxilar	19
Retiro de hueso con fresa	7
Retiro de hueso con Kerrison	13
Marsupialización de saco	20
Solo incisión en el saco lagrimal	0
Complicaciones posquirúrgicas	4
Granuloma	2
Reestenosis	1
Rechazo al material	1
Síntomas residuales	7
Secreción purulenta	2
Epífora	4
Dolor más epífora	1

Los resultados se muestran en frecuencias absolutas.

ridas y se clasifica en aguda o crónica según el tiempo de evolución del padecimiento.^{3,4}

En México esta enfermedad es frecuente en mujeres a razón de 4:1, con media de edad de 50 años, de nivel socioeconómico bajo y con mala higiene.⁵

Las obstrucciones anatómicas (70%) son más comunes que las funcionales.⁶ En adultos las causas de obstrucción son estenosis senil del conducto, traumatismos, radiación, tumores, infecciones, dacriolitos y deformidad septal.^{7,8}

La dacriocistitis se manifiesta como una induración del saco lagrimal y aumento de volumen en el área del canto interno que al presionarlo muestra salida de material mucopurulento.⁴ El diagnóstico suele ser clínico por medio de la exploración física y diversas pruebas, como la prueba de aclaramiento de fluoresceína y la prueba de Jones. Los estudios de gabinete

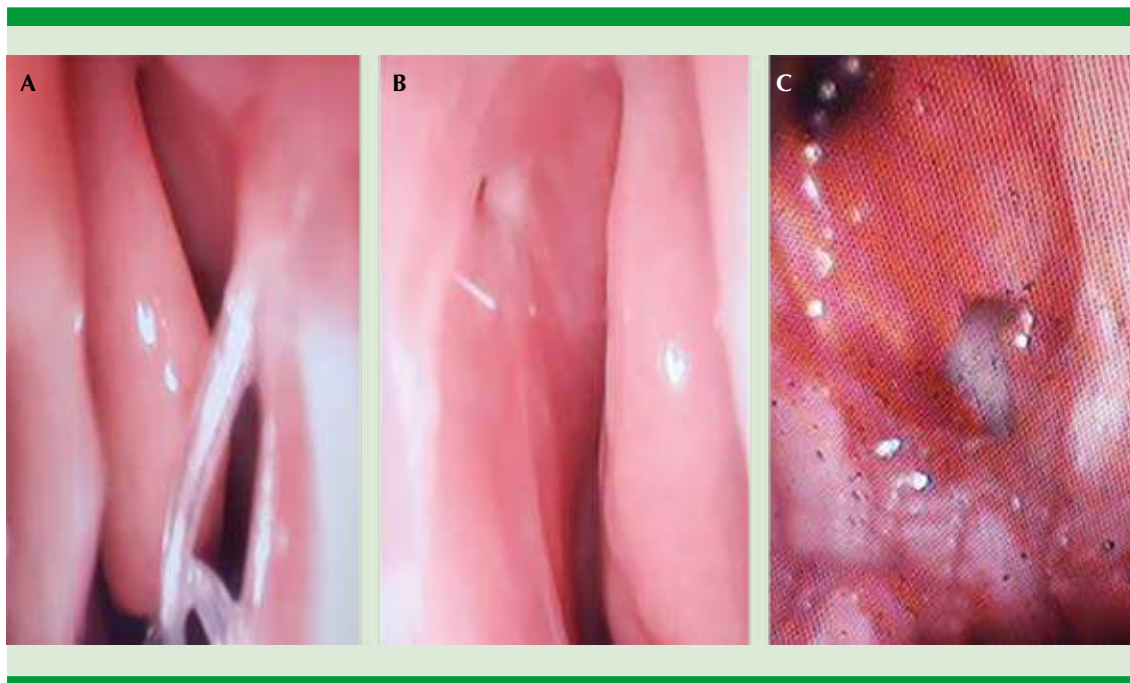


Figura 1. A. Silastic colocado en los conductos lagrimales hacia la cavidad nasal. B. Ostium permeable. C. Salida de contenido lagrimal a través del ostium realizado.

(tomografía axial computada, resonancia magnética nuclear) solo se justifican bajo sospecha de enfermedad nasal, sinusal, tumoraciones o traumatismos en el área maxilar que podrían ser la causa de la enfermedad del paciente.⁹

El tratamiento puede ser conservador con antibióticos o quirúrgico mediante dacriocistorrinostomía.^{4,10}

La dacriocistorrinostomía es un procedimiento quirúrgico en el que se realiza comunicación del saco lagrimal con la cavidad nasal en pacientes con obstrucción del conducto nasolagrimal de origen congénito o adquirido.¹¹

Todo paciente con datos de obstrucción lagrimal de larga evolución, ya sea por infección, obstrucción o estenosis, con síntomas persistentes a pesar de tratamiento médico, y los pacientes

con complicaciones secundarias a la enfermedad o que deseen un tratamiento definitivo de su padecimiento son aptos para este procedimiento.

La dacriocistorrinostomía por vía endoscópica nasal es una técnica alterna a considerar en vez de la dacriocistorrinostomía externa que se considera el patrón de referencia para el tratamiento de la dacriocistitis crónica.¹²

Esta técnica quirúrgica se realiza por medio de un endoscopio rígido de fibra óptica que proporciona visualización directa y ampliada de la anatomía que ayuda a la visualización del área quirúrgica con mayor precisión, además de que documenta por medio de video la cirugía y facilita la enseñanza. En los últimos 10 años ha demostrado ser segura con tasa de éxito similar a la de la cirugía externa: del 75-95% en abordaje externo y del 75-99% por vía endoscópica.¹³

El principal fracaso de esta cirugía supone la oclusión del ostium preformado, explicando que la técnica usada sacrifica la mucosa nasal y parte del saco lagrimal provocando una excesiva formación de tejido de granulación y cicatrización lo que ocasionará la oclusión del ostium preformado.^{14,15} Una solución que se ha propuesto en este caso es la creación de colgajos en la mucosa nasal como en el saco lagrimal para ayudar en el proceso de cicatrización, pero este beneficio aún no se ha demostrado.¹⁶

Comúnmente se prefiere que esta técnica esté acompañada de la utilización de sonda de silicona para asegurar la permeabilidad del ostium, impidiendo su cierre durante la cicatrización; se considera un procedimiento seguro y mínimamente invasivo al tener un abordaje hacia el saco lagrimal sin tener que lesionar otras estructuras para su colocación, presentando menor morbilidad y recuperación rápida con hospitalizaciones cortas. El retiro de la sonda de silicona se realiza 4 a 24 semanas después de la operación.¹⁷

Las principales complicaciones por el uso de la sonda de silicona es la formación de tejido de granulación, formación de sinequias, infecciones, laceración canalicular, que pueden contribuir a la falla del éxito quirúrgico.¹⁸

Las claves para obtener resultados exitosos a largo plazo en la dacriocistorrinostomía endoscópica incluyen la localización exacta del saco, la creación de una osteotomía grande suficiente para exponer todo el saco lagrimal, la marsupialización completa del saco y contacto de la mucosa nasal con el saco lagrimal que permita la curación por intención primaria. Abordar las obstrucciones anatómicas, como la desviación del tabique, la poliposis nasal o la neumática de la membrana timpánica previo a la dacriocistorrinostomía, puede mejorar el acceso y la visualización del área operatoria, aumentando la probabilidad de lograr los factores anteriores.^{19,20}

La principal desventaja de la técnica endoscópica es el uso de equipo costoso y, en caso de requerir intubación de silicona, el costo aumenta.¹³

En nuestro hospital se realizó en 2019 un estudio similar que hemos tomado como cohorte histórica, en el que se evaluaron 24 pacientes. A siete pacientes se les hizo una dacriocistorrinostomía endoscópica con marsupialización del saco lagrimal y a 17 pacientes se practicaron otras técnicas endoscópicas. El seguimiento promedio fue de 18 meses. La eficacia fue del 71%, sin diferencia significativa con respecto a otras técnicas.³

En nuestro estudio se observó que, a pesar de tener una fístula permeable, el paciente podría continuar con síntomas residuales; sin embargo, el éxito quirúrgico fue alto y, comparado con nuestra cohorte histórica, podría considerarse una excelente opción de tratamiento quirúrgico en pacientes con diagnóstico de dacriocistitis crónica obstructiva.

CONCLUSIONES

La dacriocistorrinostomía endoscópica con marsupialización del saco lagrimal es efectiva en el tratamiento de pacientes con obstrucción crónica de la vía lagrimal; sin embargo, un menor porcentaje de los pacientes continuó con síntomas obstructivos.

Agradecimientos

Este trabajo de investigación fue realizado bajo la supervisión de la Dra. Erika M Celis Aguilar con apoyo de los pasantes en medicina, la Dra. Medina Cabrera y Dr. Torrontegui Zazueta, a quienes se agradece por hacer posible la realización de este estudio. También agradecemos la participación del estudiante de medicina Paulo Daniel Castro Sarabia, quien apoyó recabando los datos de algunos pacientes.



Financiación

La presente investigación no ha recibido ningún tipo de ayuda proveniente de agencias del sector público, comercial o entidades con ánimo de lucro.

REFERENCIAS

1. Trimarchi M, Giordano-Resti A, Vinciguerra A, Danè G, et al. Dacryocystorhinostomy: evolution of endoscopic techniques after 498 cases. *Eur J Ophthalmol* 2020; 30 (5): 998-1003. doi: 10.1177/1120672119854582.
2. Chen X, Liu Y. Efficacy of nasal endoscopic dacryocystorhinostomy for chronic dacryocystitis: a systematic review protocol of randomized controlled trial. *Medicine (Baltimore)* 2019; 98 (12): 1-4. doi: 10.1097/MD.00000000000014889.
3. Celis-Aguilar E, Castro-Urquiza A, Escobar-Aispuro L, Alarid-Coronel J, et al. Endoscopic dacryocystorhinostomy with marsupialization of the lacrimal sac. *F1000Research* 2019; 8: 259. DOI:10.12688/f1000research.17910.1.
4. López ZS, Pla AM. Dacriocistitis aguda neonatal (1996-2005). *Rev Cuba Oftalmol* 2006; 19 (2): 1.
5. Robles-Bringas A, Angel-Arenas MT, Bustamante-Domínguez G. Experiencia en cirugía para dacriocistitis en el Hospital General de México. *Rev Mex Oftalmol* 2009; 83 (5): 293-5.
6. Flint PW, Haughey BH, Lund V, Niparko JK, et al. *Cummings otolaryngology: head and neck surgery*. 6ª ed. Philadelphia (Ph): Elsevier; 2014: 816-22.
7. Cavada MN, Grayson JW, Sacks R. Endoscopic dacryocystorhinostomy. *Curr Otorhinolaryngol Rep* 2019; 7 (2): 141-6.
8. Agramonte CI, Herrera SM, Gómez CC, Padilla CM. Efectividad de la cirugía ambulatoria en la dacriocistitis crónica. *Rev Cuba Oftalmol* 2004; 17 (1): 1.
9. Vico E, Benítez del Castillo JM, Giménez RA, Fernández C, et al. Validación del índice de función lagrimal para el diagnóstico del ojo seco. *Arch Soc Esp Oftalmol* 2004; 79 (6): 265-71.
10. Roy D, Guevara N, Santini J, Castillo L. Endoscopic marsupialization of congenital nasolacrimal duct cyst with dacryocoele. *Clin Otolaryngol Allied Sci* 2002; 27 (3): 167-70. doi: 10.1046/j.1365-2273.2002.00556.x.
11. Jin H-R, Yeon J-Y, Choi M-Y. Endoscopic dacryocystorhinostomy: creation of a large marsupialized lacrimal sac. *J Korean Med Sci* 2006; 21 (4): 719-23. doi: 10.3346/jkms.2006.21.4.719.
12. Yung MW, Hardman-Lea S. Analysis of the results of surgical endoscopic dacryocystorhinostomy: effect of the level of obstruction. *Br J Ophthalmol* 2002; 86 (7): 792-4. doi: 10.1136/bjo.86.7.792.
13. Dolman PJ. Comparison of external dacryocystorhinostomy with nonlaser endonasal dacryocystorhinostomy. *Ophthalmol* 2003; 110 (1): 78-84. doi: 10.1016/s0161-6420(02)01452-5.
14. Cho K, Kim Y-D, Woo KI. Comparison of external and endoscopic dacryocystorhinostomy for distal canalicular or common canalicular obstruction: A retrospective study of 44 lacrimal systems. *Clin Otolaryngol* 2019; 44 (4): 693-7. doi: 10.1111/coa.13358.
15. Marcet MM, Kuk AKT, Phelps PO. Evidence-based review of surgical practices in endoscopic endonasal dacryocystorhinostomy for primary acquired nasolacrimal duct obstruction and other new indications. *Curr Opin Ophthalmol* 2014; 25 (5): 443-8. doi: 10.1097/ICU.0000000000000084.
16. Hiremath R, Satyamurthy KV, Kulkarni S, Jain A. Powered endoscopic dacryocystorhinostomy: raising the bar. *Off Sci J Delhi Ophthalmol Soc* 2019; 29 (4): 44-7. <http://dx.doi.org/10.7869/djo.441>.
17. Mohamad S, Khan I, Shakeel M, Nandapalan V. Long-term results of endonasal dacryocystorhinostomy with and without stenting. *Ann R Coll Surg Engl* 2013; 95 (3): 196-9. doi: 10.1308/003588413X13511609957939.
18. Unlu HH, Toprak B, Aslan A, Guler C. Comparison of surgical outcomes in primary endoscopic dacryocystorhinostomy with and without silicone intubation. *Ann Otol Rhinol Laryngol* 2002; 111 (8): 704-9. doi: 10.1177/000348940211100809.
19. Ali MJ, Psaltis AJ, Bassiouni A, Wormald PJ. Long-term outcomes in primary powered endoscopic dacryocystorhinostomy. *Br J Ophthalmol* 2014; 98 (12): 1678-80. doi: 10.1136/bjophthalmol-2014-305510.
20. Massegur H, Trias E, Ademà JM. Endoscopic dacryocystorhinostomy: modified technique. *Otolaryngol Head Neck Surg* 2004; 130 (1): 39-46. doi: 10.1016/j.otohns.2003.08.011.