



<https://doi.org/10.24245/aorl.v66i3.5243>

## Conducto auditivo interno bilateral quístico y su traducción clínica

### Bilateral cystic internal auditory canal and its clinical translation.

José Alberto Guerrero-Paz,<sup>1</sup> Eulalio Vivar-Acevedo,<sup>2</sup> Salomon Waizel-Haiat<sup>3</sup>

#### Resumen

**ANTECEDENTES:** Las malformaciones del laberinto óseo son responsables del 20% de las hipoacusias neurosensoriales congénitas, varias características se han utilizado para clasificarlas; sin embargo, gran parte de la información del conducto auditivo interno hace referencia a estrechamiento o ausencia del conducto auditivo interno.

**CASO CLÍNICO:** Paciente femenina de 60 años con antecedente de otitis media crónica izquierda, con dehiscencia de tegmen timpánico en quien durante su protocolo de estudio se observó una variante bilateral dentro de ambos conductos auditivos internos.

**CONCLUSIONES:** Entre las variantes cocleares se ha reportado su dilatación, estenosis y ausencia. En este estudio comunicamos el caso de una variante anatómica que se manifiesta sin hipoacusia neurosensorial, quedando por definir la conducta clínica ante la misma. La dilatación quística de nuestra paciente pudiera estar asociada con divertículos del conducto auditivo interno junto con hipertensión intracraneal idiopática debido al tamaño del conducto auditivo interno junto con la dehiscencia del tegmen timpánico. Se requieren más estudios anatómicos para reportar la prevalencia en nuestra población.

**PALABRAS CLAVE:** Laberinto óseo; hipoacusias neurosensoriales congénitas; conducto auditivo interno; otitis media crónica.

#### Abstract

**BACKGROUND:** Osseous labyrinth malformations constitute 20% of the causes of congenital sensorineural hearing loss, various characteristics have been used to classify them. However, most of the information of internal auditory canal anomalies reported are about stenosis or absence of the internal auditory canal.

**CLINICAL CASE:** A 60-year old female patient with past medical history of left chronic otitis media with dehiscence of tegmen tympani in whom during study protocol a bilateral variant was reported in both internal auditory canals.

**CONCLUSIONS:** Within cochlear anatomical variants it has been reported its enlargement, stenosis, and aplasia. In this study, we report the case of an anatomical variant presenting without sensorineural hearing loss, withstanding the clinical conduct in face of it. The cystic dilation of our patient could be associated with internal auditory canal diverticula in the context of idiopathic intracranial hypertension due to the size of the internal auditory canal in conjunction with the tympanic tegmen dehiscence. Further anatomic studies need to be done to report the prevalence in our population.

**KEYWORDS:** Osseous labyrinth; Congenital sensorineural hearing loss; Internal auditory canal; Chronic otitis media.

<sup>1</sup> Servicio de Otorrinolaringología.

<sup>2</sup> Profesor titular de curso, Servicio de Otorrinolaringología.

<sup>3</sup> Jefe del Servicio de Otorrinolaringología.

Hospital de Especialidades Dr. Bernardo Sepúlveda Gutiérrez, Centro Médico Nacional Siglo XXI, Instituto Mexicano del Seguro Social, Ciudad de México, México.

**Recibido:** 28 de enero 2021

**Aceptado:** 29 de junio 2021

#### Correspondencia

Eulalio Vivar Acevedo  
drvivar@hotmail.com

#### Este artículo debe citarse como:

Guerrero-Paz JA, Vivar-Acevedo E, Waizel-Haiat S. Conducto auditivo interno bilateral quístico y su traducción clínica. An Orl Mex. 2021; 66 (3): 229-232.

## ANTECEDENTES

Las causas neurosensoriales conforman las principales causas de hipoacusia neurosensorial en niños;<sup>1</sup> las malformaciones del laberinto óseo del oído interno son las responsables de ésta en el 20%,<sup>2,3,4</sup> de las que sus características radiológicas son visibles y se han descrito múltiples clasificaciones usadas hoy en día;<sup>3,5</sup> la de Jackler es la más usada en la actualidad.<sup>5</sup>

Embriológicamente se describe que en la tercera semana de gestación las placodas óticas se originan del ectodermo de cada lado del rombencéfalo, las cuales se invaginan y forman los otocistos. Alrededor de la quinta semana yemas de éstos forman los sacos endolinfáticos, seguidos de las cócleas y vestíbulos. La cóclea membranosa alcanza 1-1.5 vueltas al final de las 6 semanas y 2.5 vueltas al final de las 7 semanas. Los canales semicirculares se forman de los segmentos utriculares de los otocistos en las semanas 7-8 de gestación. Los canales semicirculares superiores se forman primero, seguidos del posterior y el lateral. Los oídos internos alcanzan su tamaño final al término de la octava semana.<sup>6</sup> El ganglio vestibulococlear se identifica medialmente adyacente al otocisto hacia la cuarta semana, dividiéndose en dos porciones hacia la mitad de la sexta semana, hacia la séptima semana es reconocible el nervio vestibulococlear; el conducto auditivo interno depende del desarrollo de este nervio y su interdependencia con el laberinto.<sup>7</sup>

A continuación se describe un caso de variante anatómica de ambos conductos auditivos internos y su posible traducción clínica en una paciente.

## CASO CLÍNICO

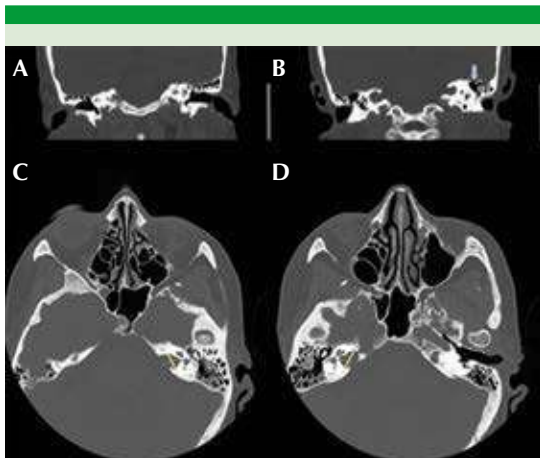
Paciente femenina de 60 años con antecedente de artritis reumatoide y otitis media crónica de

7 años de diagnóstico y antecedente de absceso cerebral temporal intraparenquimatoso otogénico que se manifestó como otorrea, cefalea y fiebre; se administró antibiótico de amplio espectro y drenaje por aspiración guiado por estereotaxia. Posterior al cuadro agudo de neuroinfección se realizó abordaje quirúrgico con mastoidectomía simple y cierre de dehiscencia de tegmen timpánico con fascia temporal. No mostró datos de hipoacusia neurosensorial en ningún momento. Durante el seguimiento se demostró a la otoscopia membrana timpánica íntegra, con nivel hidroaéreo a trasluz.

Al revisar los estudios previos a la cirugía se encontró ensanchamiento del conducto auditivo interno, se midió de forma perpendicular en su porción media que fue mayor a 8 mm de forma bilateral, sin malformaciones de cóclea o vestibulares concomitantes (**Figuras 1 y 2**). Esta imagen no se consideró asociada con la enfermedad a tratar de la paciente debido a que se observaba de forma bilateral, siendo que solo un oído mostró datos de otomastoiditis izquierda. La dehiscencia del tegmen ocurrió únicamente en el sitio de la otomastoiditis izquierda comentada. Actualmente la paciente se encuentra en manejo conservador por nuestro servicio.

## DISCUSIÓN

Las malformaciones congénitas del oído interno son clasificables solo cuando son visibles radiológicamente; sin embargo, no todas las variantes anatómicas son patológicas e inclusive no todas las malformaciones visibles son fácilmente clasificables.<sup>4</sup> Entre las alteraciones del conducto auditivo interno se describen la duplicación, la estenosis, el ensanchamiento y la ausencia del mismo.<sup>3</sup> El sistema INCAV, que hace referencia al acrónimo *Internal auditory canal, cochlear Nerve, Cochlea, vestibular Aqueduct, Vestibule*, permite clasificar el conducto auditivo interno en normal (0), dilatado (1), estrecho (2) o atrésico

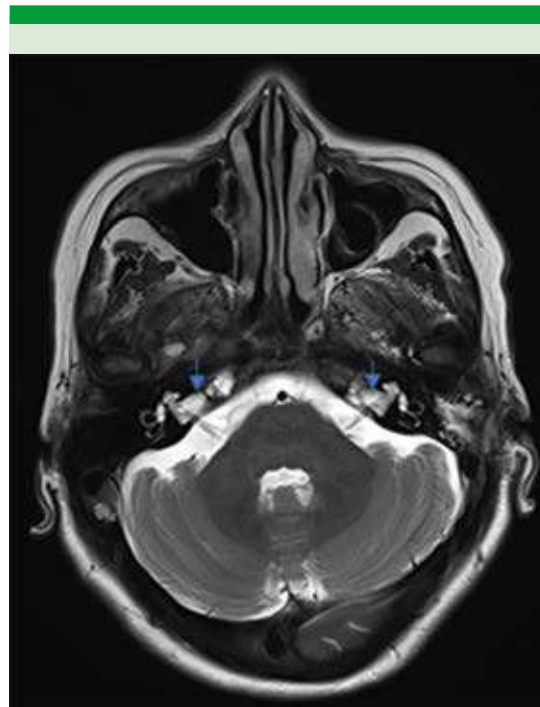


**Figura 1.** **A.** Tomografía simple en la que se observa un corte coronal a través de ambas cócleas de aspecto normal. **B.** Dehiscencia de tegmen tympani izquierdo (flecha azul). **C.** En corte axial se observa dilatación del conducto auditivo interno izquierdo (la línea amarilla señala el diámetro en la porción media). **D.** El el conducto auditivo interno derecho con las mismas características.

(3). Esta clasificación se utiliza principalmente para valorar si un paciente es apto para la colocación de un implante coclear.<sup>3,4</sup>

No obstante, se han descrito algunas variables de la anatomía del conducto auditivo interno cuya traducción clínica pudiese ser normal y ocurrir solo como un hallazgo radiológico, como divertículos del oído canal auditivo interno.<sup>8</sup> Se ha reportado en el 5 al 10% de los pacientes a los que se les hizo estudio tomográfico de alta resolución del hueso temporal.<sup>9</sup> Sin embargo, este hallazgo también se ha asociado con otoespongiosis-otoesclerosis en, incluso, el 34% de los casos.<sup>8,9</sup>

Otra variante descrita es el conducto patuloso, que se reporta en el 0.3% de los casos;<sup>10</sup> esta variante suele ser bilateral y se caracteriza por aumento de la altura en la porción media del conducto auditivo interno.



**Figura 2.** Resonancia magnética en secuencia T2 en la que se observa dilatación quística de ambos conductos auditivos internos (flecha azul).

La variante clásica del “gusher” ligado al X también se caracteriza por dilatación del conducto auditivo interno, pero esta misma se describe con ensanchamiento de la porción laberíntica y geniculada del nervio facial, siendo bilateral; desde el punto de vista fisiopatológico, tiene ausencia del área cribosa y una alteración modiolar que facilitan la entrada del líquido cefalorraquídeo.<sup>11</sup>

Entre las lesiones ocupativas que pudieran semejar estas variantes están los quistes aracnoideos del conducto auditivo interno; son poco frecuentes, ocurre en el 0.5% de los tumores del ángulo pontocerebeloso y suelen tener síntomas similares a los del schwannoma vestibular.<sup>12</sup>

Consideramos que nuestra paciente pudiera ser uno de los pocos casos comunicados de conduc-

to auditivo interno patuloso bilateral, por lo que consideramos relevante comunicar su situación. Queda pendiente definir si esta característica influyó en un tegmen timpánico dehisciente o, en su defecto, que la paciente además manifieste hipertensión intracraneal idiopática debido al gran tamaño de las dilataciones y la dehiscencia del tegmen timpánico; sin embargo, debido al antecedente de otitis media crónica complicada pudiese no haber causalidad asociada.

## CONCLUSIONES

Las variantes anatómicas del conducto auditivo interno pueden ser congénitas, asociadas con una enfermedad inflamatoria, como la otosclerosis o con enfermedad tumoral. Queda por definir aún si la variante patulosa tiene traducción clínica audiométrica específica o si no influye en el pronóstico funcional de los pacientes. Consideramos importante su identificación en población sin síntomas y en pacientes con síntomas cocleovestibulares para poder realizar un estudio comparativo. Se requieren más estudios para aclarar su relevancia clínica.

La paciente actualmente está en manejo conservador posterior al tratamiento quirúrgico.

## REFERENCIAS

1. Robson CD. Congenital hearing impairment. *Pediatr Radiol* 2006; 36 (4): 309-324. doi:10.1007/s00247-005-0042-9.
2. Sennaroglu L. Cochlear implantation in inner ear malformations--a review article. *Cochlear Implants Int* 2010; 11 (1): 4-41. doi:10.1002/cii.416.
3. Sennaroglu L, Bajin MD. Classification and current management of inner ear malformations. *Balkan Med J* 2017; 34 (5): 397-411. doi:10.4274/balkanmedj.2017.0367.
4. Adibelli ZH, Isayeva L, Koc AM, Catli T, et al. The new classification system for inner ear malformations: the INCAV system. *Acta Otolaryngol* 2017; 137 (3): 246-252. doi:10.1080/00016489.2016.1247498.
5. Jackler RK, Luxford WM, House WF. Congenital malformations of the inner ear: a classification based on embryogenesis. *Laryngoscope* 1987; 97 (3 Pt 2 Suppl 40): 2-14. doi: 10.1002/lary.5540971301.
6. Yiin RSZ, Tang PH, Tan TY. Review of congenital inner ear abnormalities on CT temporal bone. *Br J Radiol* 2011; 84 (1005): 859-863. doi: 10.1259/bjr/18998800.
7. Bartel-Friedrich S, Wolke C. Classification and diagnosis of ear malformations. *GMS Curr Top Otorhinolaryngol Head Neck Surg* 2007; 6: Doc05-Doc05.
8. Mihal DC, Feng Y, Kodet ML, Lohse CM, et al. Isolated internal auditory canal diverticula: a normal anatomic variant not associated with sensorineural hearing loss. *AJNR Am J Neuroradiol* 2018; 39 (12): 2340-2344. doi: 10.3174/ajnr.A5862.
9. Pippin KJ, Muelleman TJ, Hill J, Leever J, et al. Prevalence of internal auditory canal diverticulum and its association with hearing loss and otosclerosis. *AJNR Am J Neuroradiol* 2017; 38 (11): 2167-2171. doi:10.3174/ajnr.A5399.
10. Migirov L. Patulous internal auditory canal. *Arch Otolaryngol Head Neck Surg* 2003; 129 (9): 992-993. doi: 10.1001/archotol.129.9.992.
11. Truesdale CM, Peterson RB, Hudgins PA, Vivas EX. Internal auditory canal meningocele-perilabyrinthine/translabyrinthine fistula: Case report and imaging. *Laryngoscope* 2016; 126 (8): 1931-1934. doi: 10.1002/lary.25787.
12. Ungar OJ, Franck M, Nadol JB, Santos F. Arachnoid cysts of the internal auditory canal: An underappreciated entity? *Laryngoscope* 2019; 129 (7): 1667-1674. doi: 10.1002/lary.27601.