



<https://doi.org/10.24245/aorl.v66i3.5304>

## Hiperparatiroidismo primario debido a una glándula paratiroidea gigante

### Primary hyperparathyroidism due to a giant parathyroid gland.

Salvador Moreno-Galeana,<sup>1</sup> Daniel Guerrero-Espinosa<sup>2</sup>

#### Resumen

**ANTECEDENTES:** El hiperparatiroidismo primario se diagnostica por hipercalcemia y valores elevados de hormona paratiroidea. La causa de éste es principalmente por un adenoma paratiroideo en el 80% de los casos. El diagnóstico diferencial incluye la hipercalcemia hipocalciúrica familiar y los hiperparatiroidismos secundario y terciario. Muchos casos cursan asintomáticos, mientras que otros cursan con enfermedad ósea, renal, cardiovascular, neuropsiquiátrica y gastrointestinal.

**CASO CLÍNICO:** Paciente femenina de 55 años de edad quien inició su padecimiento hacía aproximadamente 20 años con infecciones de vías urinarias de repetición. Fue diagnosticada con litiasis renoureteral bilateral que ameritó en 2018 ureterolitotricia extracorpórea con colocación de catéter JJ bilateral, sin otros síntomas asociados se sospechó hipercalcemia debida a hiperparatiroidismo primario.

**CONCLUSIONES:** El diagnóstico de hiperparatiroidismo primario se establece con exámenes bioquímicos sanguíneos y urinarios. Los estudios de imagen ayudan principalmente a valorar complicaciones óseas y renales y a la planeación quirúrgica. La biopsia preoperatoria no se recomienda. El único tratamiento curativo es la paratiroidectomía. Los avances quirúrgicos proporcionan abordajes mínimamente invasivos. El tratamiento médico no es curativo, pero es una alternativa a la cirugía.

**PALABRAS CLAVE:** Hiperparatiroidismo primario; hipercalcemia; paratiroidectomía.

#### Abstract

**BACKGROUND:** Primary hyperparathyroidism is diagnosed by hypercalcemia and elevated parathyroid hormone levels. The cause of this is mainly by a parathyroid adenoma in 80% of cases. The differential diagnosis includes familial hypocalciuric hypercalcemia and secondary and tertiary hyperparathyroidism. Many cases are asymptomatic while others have bone, kidney, cardiovascular, neuropsychiatric and gastrointestinal disease.

**CLINICAL CASE:** A 55-year-old female patient who began her condition approximately 20 years ago with the presence of recurrent urinary tract infections. She was diagnosed with bilateral renoureteral lithiasis that merited extracorporeal ureterolithotripsy with placement of a bilateral JJ catheter in 2018, with no other associated symptoms, hypercalcemia due to primary hyperparathyroidism was suspected.

**CONCLUSIONS:** The diagnosis of primary hyperparathyroidism is established with blood and urinary biochemical tests. Imaging studies help mainly to assess bone and kidney complications and surgical planning. Preoperative biopsy is not recommended. The only curative treatment is parathyroidectomy. Surgical advances provide minimally invasive approaches. Medical treatment is not curative, but it is an alternative to surgery.

**KEYWORDS:** Primary hyperparathyroidism; Hypercalcemia; Parathyroidectomy.

<sup>1</sup> Residente de Cirugía General.

<sup>2</sup> Médico adscrito del servicio de Cirugía de Cabeza y Cuello. Hospital de Especialidades, Centro Médico Nacional La Raza, IMSS, Ciudad de México.

**Recibido:** 28 de febrero 2021

**Aceptado:** 31 de julio 2021

#### Correspondencia

Salvador Moreno Galeana  
dr.salvadormorenogaleana@gmail.com

**Este artículo debe citarse como:** Moreno-Galeana S, Guerrero-Espinosa D. Hiperparatiroidismo primario debido a una glándula paratiroidea gigante. An Orl Mex. 2021; 66 (3): 245-252.

## ANTECEDENTES

El hiperparatiroidismo primario es una enfermedad que tiene sus primeros registros a principios del siglo XX en Europa y Estados Unidos, aunque quizá esté en textos más antiguos. Las primeras descripciones son de la forma clásica sintomática; sin embargo, desde 1970, con la mejoría de los recursos diagnósticos, actualmente se detecta incluso incidentalmente, por lo que se han incrementado los casos asintomáticos de la enfermedad.<sup>1</sup>

El hiperparatiroidismo primario se origina en las glándulas paratiroides, por la secreción anormalmente alta de hormona paratiroidea de una o más glándulas que provocan hipercalcemia. El origen de este incremento de hormona paratiroidea es un adenoma paratiroideo solitario en el 80% de los casos. Aunque otras causas son: la hiperplasia de cuatro glándulas (10-15%), los adenomas múltiples (5%) y el cáncer de paratiroides (< 1%).<sup>2</sup> Los factores de riesgo de esta enfermedad son: edad avanzada (más de 50 años), sexo femenino (3:1) y obesidad,<sup>3,4</sup> aunque probablemente se detecta más en mujeres de edad avanzada debido a que pierden el efecto contrarregulador de los estrógenos ante el exceso de hormona paratiroidea en el hueso. Otros factores son la hipertensión y la administración de furosemida.<sup>5</sup>

Se han descrito dos genes que contribuyen a la aparición de hiperparatiroidismo primario: CCND1 (codifica ciclina D1) y MEN1 (codifica menina). Las mutaciones somáticas en MEN1 ocurren en el 12 al 35% de los adenomas esporádicos, mientras que el reordenamiento o la sobreexpresión de CCND1 pueden ocurrir en el 20 al 40%.<sup>6,7</sup> Otros genes encontrados también alterados en algunos adenomas son: CDC73, CTNNB1, CDKN1B y AIP.<sup>8,9</sup>

Por lo general, el hiperparatiroidismo primario se manifiesta esporádicamente, aunque también

existen formas hereditarias o familiares, que representan del 2 al 5% de los casos de hiperparatiroidismo primario; estas manifestaciones son: neoplasia endocrina múltiple tipo 1 (MEN1), la neoplasia endocrina múltiple tipo 2A (MEN2A) y el hiperparatiroidismo-tumor de la mandíbula (HPT-JT).<sup>10</sup> Estos síndromes cursan con una variedad de tumores (endocrinos y no endocrinos), incluido el cáncer.

La fisiopatología del hiperparatiroidismo primario se resume en pérdida de la supresión de la retroalimentación normal de las concentraciones séricas de calcio a la síntesis y secreción de hormona paratiroidea debido al aumento de la masa de células paratiroides o a la reducción en el número de proteínas CASR (receptor sensor de calcio [*calcium-sensing receptor*], un receptor acoplado a proteína G que detecta las concentraciones extracelulares de calcio en la glándula paratiroides).<sup>11</sup> Como resultado, se necesitan mayores concentraciones de calcio para suprimir las de hormona paratiroidea.

Las manifestaciones clínicas del hiperparatiroidismo primario se clasifican en tres categorías:<sup>11</sup> el cuadro clínico típico (clásico), el asintomático y el normocalcémico. Las manifestaciones clásicas son las producidas por la hipercalcemia y concentraciones elevadas de hormona paratiroidea: afectación ósea (osteítis fibrosa quística, dolor óseo y fracturas particularmente vertebrales y huesos periféricos) y renouretal (principalmente hipercalciuria y la nefrolitiasis, aunque también puede causar enfermedad renal crónica y nefrocalcinosis), otras manifestaciones son las cardiovasculares (comúnmente asociadas por el efecto metabólico: hipertensión arterial, enfermedad arterial coronaria asintomática, calcificación de válvulas cardíacas, hipertrofia ventricular izquierda, enfermedad carotídea y rigidez vascular); las neuropsiquiátricas (debilidad muscular y atrofia de las fibras musculares, ansiedad, depresión, trastornos del



sueño, disfunción cognitiva, fatiga y lasitud) y gastrointestinales (anorexia, estreñimiento, úlcera péptica y pancreatitis). En el hiperparatiroidismo primario asintomático únicamente se detectan concentraciones elevadas de hormona paratiroidea y calcio sin manifestaciones esqueléticas y renales del clásico, mientras que en el normocalcémico sólo está elevada la hormona paratiroidea aislada. La manifestación clínica más frecuente de hiperparatiroidismo en todo el mundo es la asintomática.<sup>11</sup> Nuestra paciente con hiperparatiroidismo primario por una glándula paratiroides gigante inició desde hace mucho tiempo con síntomas urinarios, lo que es importante considerar en pacientes que padecen infecciones urinarias de repetición y nefrolitiasis bilateral.

El diagnóstico de hiperparatiroidismo primario se establece bioquímicamente con hipercalcemia y concentraciones de hormona paratiroidea simultáneamente elevadas. Durante el diagnóstico es necesario descartar hipercalcemia hipocalciúrica familiar (midiendo la fracción excretada de calcio urinario de 24 horas), hiperparatiroidismo secundario, terciario, deficiencia de vitamina D, neoplasias malignas (síndrome paraneoplásico) y enfermedades granulomatosas.<sup>11</sup>

Las imágenes de paratiroides no tienen ningún papel en el diagnóstico del hiperparatiroidismo primario. Sin embargo, ayudan al cirujano a planificar la paratiroidectomía al identificar la posición anatómica de las glándulas anormales.<sup>12</sup> La ecografía cervical puede localizar la enfermedad paratiroidea y evaluar la enfermedad tiroidea concomitante, en caso de ser necesario primero debe realizarse biopsia por aspiración con aguja fina de las lesiones tiroideas. Cuando no se encuentran lesiones tiroideas o no es posible localizar la glándula paratiroides, se utiliza el tecnecio 99m-sestamibi SPECT/CT o tomografía computada de 4 dimensiones (fase sin contraste, reforzada con medio de contraste, arterial y

retardada, TC 4D) para localizar las glándulas paratiroides. La TC 4D tiene un rendimiento diagnóstico más alto que sestamibi SPECT/TC.<sup>13</sup>

El tratamiento del hiperparatiroidismo primario sintomático es con la paratiroidectomía, sigue siendo el único tratamiento curativo del hiperparatiroidismo primario y se recomienda en todos los pacientes sintomáticos (manifestaciones óseas y renales).<sup>14</sup> El abordaje para la resección de la glándula puede ser mínimamente invasivo o cirugía abierta. En el caso del tratamiento del hiperparatiroidismo asintomático, la intervención quirúrgica está determinada por los criterios del Cuarto Taller Internacional para el Manejo del Hiperparatiroidismo Primario Sintomático; en resumen, se tratan los pacientes con manifestaciones de laboratorio o por estudios de imagen encontradas en el contexto de hormona paratiroidea elevada o que muestren datos de progresión de la enfermedad.<sup>15</sup> En el caso del hiperparatiroidismo primario normocalcémico hasta el momento solo se sugiere cirugía cuando los pacientes se vuelvan hipercalcémicos o tengan indicaciones, como el hiperparatiroidismo primario asintomático independientemente del valor del calcio.<sup>16</sup>

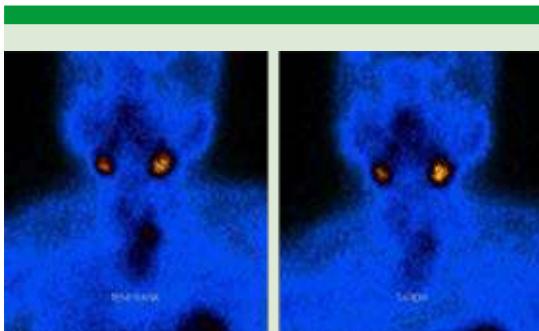
## CASO CLÍNICO

Paciente femenina de 55 años de edad que inició su padecimiento hacía aproximadamente 20 años con infecciones de vías urinarias de repetición. Fue diagnosticada con litiasis renoureteral bilateral que ameritó en 2018 ureterolitotricia extracorpórea con colocación de catéter JJ bilateral; sin embargo, por persistencia de síntomas urinarios y litiasis renoureteral bilateral se inició protocolo de estudio en la Unidad Metabólica del Hospital de Especialidades del CMN La Raza. La paciente tenía el antecedente de hipertensión arterial sistémica de 8 años de evolución en tratamiento con enalapril 5 mg cada 24 horas. Negó alergias, transfusiones o antecedentes de trauma-

tismos. Antecedentes quirúrgicos: tres cesáreas y una histerectomía por miomatosis uterina en 2003. Al interrogatorio dirigido negó dolor óseo.

Los valores de los estudios de laboratorio a su ingreso hospitalario fueron los siguientes: hemoglobina 10.5 g/dL, hematócrito 31.9 %, plaquetas 342,000, leucocitos  $8.8 \times 10^3 \times \text{mm}^3$ , neutrófilos 69.8%, glucosa 83.1 mg/dL, urea 55 mg/dL, BUN 25.7 mg/dL, creatinina 1.71 mg/dL, ácido úrico 7.9 mg/dL, proteínas totales 6.6 g/dL, albúmina 3.6 g/dL, AST 11.7 UI/L, ALT 12 UI/L, FA 130 U/L, DHL 114 U/L, GGT 22 UI/L, BT 0.32 mg/dL, BD 0.10 mg/dL, Na 139 mEq/L, K 5.3 mEq/L, Cl 114 mEq/L, Ca 13.3 mg/dL, P 2.7 mg/dL, Mg 2.1 mg/dL, tiempos de coagulación normales, hormona paratiroidea 327. Se diagnosticó hiperparatiroidismo.

El gammagrama evidenció incremento de actividad en los polos inferiores de ambos lóbulos tiroideos (**Figura 1**), por lo que fue enviada a nuestro servicio de Cirugía de Cabeza y Cuello. El ultrasonido cervical preoperatorio reportó una glándula paratiroides inferior izquierda aumentada de tamaño, hipoecoica, con dimensiones de 27 x 22 mm, sin otra enfermedad en la glándula tiroides.



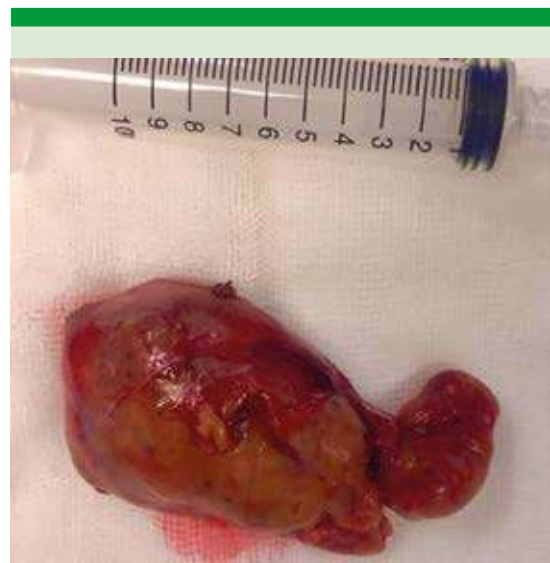**Figura 1.** Gammagrama de la paciente. Se observa actividad en los polos inferiores tiroideos con predominio del izquierdo.

Se realizó paratiroidectomía selectiva inferior izquierda, con hallazgo de paratiroides inferior izquierda con aumento de volumen de 6.5 x 3 x 5 cm de consistencia ahulada, bien vascularizada (**Figura 2**). La paciente cursó con adecuada evolución posquirúrgica.

El reporte histopatológico concluyó que se trataba de dos glándulas paratiroides con hiperplasia de células principales en patrón difuso.

## DISCUSIÓN

A pesar de que en la actualidad el diagnóstico de hiperparatiroidismo es esencialmente por hallazgos de laboratorio en pacientes asintomáticos, también puede manifestarse en la forma clásica. Muchos de estos pacientes cursan con una evolución prolongada, debido a que no se investiga más allá de un padecimiento tan común como la infección de las vías urinarias, como el caso de nuestra paciente. Esto concuerda con algunos estudios latinoamericanos,



**Figura 2.** Paratiroides inferior izquierda. Fotografía de la pieza quirúrgica.



como uno realizado en Argentina que reportó cálculos renales en el 44% de las personas con hiperparatiroidismo primario.<sup>17</sup> El retraso en el diagnóstico y tratamiento de este problema puede deberse a distintos factores, como el acceso a un seguro de salud o programa similar o a la falta de información de los pacientes.

La localización preoperatoria de la glándula o glándulas afectadas permite diseñar un plan quirúrgico. Debido a que muchas glándulas no son lo suficientemente grandes se usan estudios de imagen para localizarlas. Los estudios más utilizados son el gammagrama y el ultrasonido, aunque la TC 4D podría ser un mejor estudio.<sup>18</sup> La resonancia magnética ofrece ventajas similares a la TC 4D y podría estar indicada en pacientes con contraindicación a radiaciones.<sup>18</sup> Si con estos estudios no localizamos la glándula puede hacerse biopsia y medición de hormona paratiroidea de nódulo probablemente paratiroideo, o medición de hormona paratiroidea en muestreo venoso yugular bilateral (10% más alta que el contralateral se considera positiva) y en muestreo venoso selectivo.<sup>19</sup> Nuestra paciente ya tenía un gammagrama con mayor captación en el polo inferior izquierdo, lo que planteó el origen del hiperparatiroidismo primario. La ecografía se solicitó para valorar las glándulas paratiroideas, descartar enfermedad tiroidea concomitante o adenopatías, que en nuestro caso no las tuvo. Si por el contrario esto hubiera ocurrido, debía solicitarse biopsia por aspiración con aguja fina. Cuando se establece el diagnóstico de hiperparatiroidismo primario en pacientes jóvenes es necesario descartar mutaciones genéticas o síndromes hereditarios.<sup>20</sup>

El único tratamiento curativo del hiperparatiroidismo primario es la cirugía. La primera paratiroidectomía exitosa la realizó Felix Mandl en Viena en 1925.<sup>21</sup> Con el mejoramiento en las técnicas quirúrgicas, la exploración cervical bilateral fue el abordaje quirúrgico tradicional; sin

embargo, gracias a las mejoras en las imágenes y la disponibilidad de vigilancia intraoperatoria de hormona paratiroidea, la paratiroidectomía pasó a ser de mínima invasión (PMI) en muchos centros.<sup>21</sup> El éxito de la exploración cervical bilateral en manos de cirujanos expertos ofrece curación hasta del 95% de los pacientes.<sup>22</sup> Sin embargo, debe tenerse precaución al extraer o manipular el tejido porque la ruptura de la cápsula paratiroidea puede provocar paratiromatosis.<sup>23</sup> La paratiroidectomía mínimamente invasiva (paratiroidectomía selectiva focal) puede definirse como una mínima disección (escisión del adenoma sin extirpación de glándulas paratiroides no patológicas) y herida menor de 2.5 cm.<sup>24</sup> Los procedimientos que se incluyen en esta definición son: paratiroidectomía dirigida, paratiroidectomía endoscópica (paratiroidectomía endoscópica total, videoasistida y robótica) y paratiroidectomía guiada por isótopos. En el caso de nuestra paciente, al localizar el tumor, por sus dimensiones y al descartar actividad ganglionar se optó por realizar una paratiroidectomía selectiva inferior izquierda, que fue exitosa. En nuestro centro de trabajo no contamos con las otras técnicas.

En ocasiones, el cirujano tiene duda de si la extracción de la glándula es adecuada, completa o si es el tejido correcto, por lo que puede apoyarse en dos cosas: examen histológico transoperatorio (detectar las células de la paratiroides o medir las concentraciones de hormona paratiroidea en el tejido) o medir las concentraciones de hormona paratiroidea antes y 5 a 10 minutos después de la extirpación del adenoma (la vida media de la hormona paratiroidea es de 3-5 minutos), estos valores se interpretan según los criterios de Miami: la paratiroidectomía exitosa se define como una disminución de más del 50% de las concentraciones de hormona paratiroidea después de la extracción.<sup>25</sup>

A pesar de los costos por exámenes intraoperatorios, la cirugía de mínima invasión puede reducir

días de hospitalización, dolor, infección del sitio quirúrgico e incluso lesión vascular o nerviosa con resultados similares a los de la exploración cervical clásica.<sup>26,27</sup> Las técnicas de paratiroidectomía que usan endoscopia o son videoasistidas o por robot ofrecen excelentes resultados en comparación con las otras opciones, aunque los recursos y costos son mayores.<sup>28</sup>

Después de una cirugía exitosa la densidad ósea en pacientes con enfermedad paratiroidea mejora y los marcadores de recambio óseo sérico tienden a normalizarse.<sup>29</sup> Sin embargo, en un estudio retrospectivo se comenta que después de la paratiroidectomía hubo deterioro renal agudo que con el tiempo disminuyó muy poco, aunque los autores también comentan que posiblemente este sesgo ocurrió por la administración de medicamentos que pudieron precipitar el daño renal por ser nefrotóxicos.<sup>30</sup> El riesgo de cálculos renales después de la cirugía se reduce.<sup>31</sup> La paratiroidectomía también disminuye la presión sistólica y diastólica en pacientes hipertensos,<sup>32</sup> pero su beneficio no es concluyente en otros problemas cardiovasculares debido a que los pacientes tienen, además del hiperparatiroidismo primario, otros factores de riesgo cardiovasculares, por lo que la cirugía no se recomienda en manifestaciones cardiovasculares aisladas.<sup>33,34</sup>

El tratamiento médico no es efectivo y solo está indicado en las siguientes situaciones: pacientes que no cumplen criterios quirúrgicos, que rechazan la cirugía, difícil acceso por la localización del tumor y en quienes está contraindicado cualquier procedimiento quirúrgico (por comorbilidades importantes, pacientes con descontrol metabólico, renal, pulmonar o cardíaco importante o con coagulopatía). La finalidad del tratamiento médico es normalizar las concentraciones séricas de calcio y hormona paratiroidea, así como la excreción urinaria de calcio, lo que aumentaría la densidad mineral ósea y disminuiría el riesgo de litiasis renoureteral; sin embargo, actualmente

ningún medicamento individual cumple con todos estos criterios. Los medicamentos más prescritos son: bisfosfonatos (por ejemplo alendronato) y calcimimético (cinacalcet).<sup>35,36</sup> Asimismo el tratamiento incluye una dieta normocalcémica y complementos de vitamina D.<sup>36</sup> En el caso comunicado únicamente se complementó con vitamina D.

## CONCLUSIONES

En la actualidad el hiperparatiroidismo primario se diagnostica principalmente por hallazgos incidentales en exámenes de laboratorio rutinarios; sin embargo, aún podemos ver pacientes con manifestaciones clásicas, como en el caso clínico que expusimos. Es importante la detección oportuna para evitar complicaciones óseas y renales que repercuten en la calidad de vida de los pacientes.

Cuando se establece el diagnóstico debemos explicar al paciente su pronóstico, cuidados y plan a seguir. Deben despejarse las dudas e informar ampliamente que la cirugía es la única alternativa de curación de la enfermedad.

Por el momento, el tratamiento médico no ofrece resultados comparables a los de la cirugía; sin embargo, podría recomendarse como alternativa en algunos casos.

Aún no están claras las indicaciones de cirugía en caso de manifestaciones neuropsiquiátricas, cardiovasculares, gastrointestinales o casos con enfermedad leve, por lo que el tratamiento de cada caso debe individualizarse.

## Agradecimientos

Agradecemos a todo el equipo de trabajo del Hospital de Especialidades del Centro Médico Nacional La Raza.



## REFERENCIAS

1. Heath H, Hodgson S, Kennedy M. Primary hyperparathyroidism. Incidence, morbidity, and potential economic impact in a community. *N Engl J Med* 1980; 302: 189-193. doi: 10.1056/NEJM198001243020402.
2. Bandeira L, Bilezikian J. Primary hyperparathyroidism. *F1000Research* 2016; 5: 1.
3. Vaidya A, Curhan G, Paik J, Wang M, Taylor E. Body size and the risk of primary hyperparathyroidism in women: A Cohort Study. *J Bone Min Res* 2017; 32 (9):1900-1906. doi: 10.1002/jbmr.3168.
4. Mathew V, Mallikarjuna V, Ayyar V, Bantwal G, Ganesh V, George B, et al. Five-year retrospective study on primary hyperparathyroidism in South India: Emerging roles of minimally invasive parathyroidectomy and preoperative localization with methionine positron emission tomography-computed tomography scan. *Indian J Endocrinol Metab* 2018; 22 (3): 355. doi: 10.4103/ijem.IJEM\_445\_16.
5. Vaidya A, Curhan G, Paik J, Kronenberg H, Taylor E. Hypertension, antihypertensive medications, and risk of incident primary hyperparathyroidism. *J Clin Endocrinol Metab* 2015; 100 (6): 2396-2404. doi: 10.1210/jc.2015-1619.
6. Newey PJ, Nesbit MA, Rimmer AJ, Attar M, et al. Whole-exome sequencing studies of nonhereditary (sporadic) parathyroid adenomas. *J Clin Endocrinol Metab* 2012; 97: E1995-E2005. doi: 10.1210/jc.2012-2303.
7. Costa-Guda J, Arnold A. Genetic and epigenetic changes in sporadic endocrine tumors: parathyroid tumors. *Mol. Cell. Endocrinol* 2014; 386: 46-54. doi: 10.1016/j.mce.2013.09.005.
8. Pardi E, Marcocci C, Borsari S, Saponaro F, et al. Aryl hydrocarbon receptor interacting protein (AIP) mutations occur rarely in sporadic parathyroid adenomas. *J Clin Endocrinol Metab* 2013; 98: 2800-2810. doi: 10.1210/jc.2012-4029.
9. Arnold A, Levine M, Marcocci C, Silverberg S, Potts J. The parathyroids: Basic and clinical concepts. Academic Press. 2015; 279-297.
10. Li Y, Simonds W. Endocrine neoplasms in familial syndromes of hyperparathyroidism. *Endocr Relat Cancer* 2016; 23 (6): R229-R247. doi: 10.1530/ERC-16-0059.
11. Walker M, Silverberg S. Primary hyperparathyroidism. *Nat Rev Endocrinol* 2018; 14 (2): 115-125. doi: 10.1038/nrendo.2017.104.
12. Khan A, Hanley D, Rizzoli R, Bollerslev J, Young J, Rejnmark L, Thakker R, D'Amour P, Paul T, et al. Primary hyperparathyroidism: review and recommendations on evaluation, diagnosis, and management. A Canadian and international consensus. *Osteoporosis Int* 2017; 28 (1): 1-19. doi: 10.1007/s00198-016-3716-2.
13. Yeh R, Tay Y, Tabacco G, Derclé L, Kuo J, Bandeira L, et al. Diagnostic performance of 4D CT and sestamibi SPECT/CT in localizing parathyroid adenomas in primary hyperparathyroidism. *Radiology* 2019; 291 (2): 469-476. <https://doi.org/10.1148/radiol.2019182122>.
14. Wilhelm S, Wang T, Ruan D, Lee J, et al. The American Association of Endocrine Surgeons Guidelines for definitive management of primary hyperparathyroidism. *JAMA Surg* 2016; 151: 959-968. doi: 10.1001/jamasurg.2016.2310.
15. Bilezikian J, Brandi ML, Eastell R, Silverberg S, et al. Guidelines for the management of asymptomatic primary hyperparathyroidism: summary statement from the Fourth International Workshop. *J Clin Endocrinol Metab* 2014; 99: 3561-3569. doi: 10.1210/jc.2014-1413.
16. Tuna M, Caliskan M, Ünal M, Demirci T, et al. Normocalcemic hyperparathyroidism is associated with complications similar to those of hypercalcemic hyperparathyroidism. *J Bone Miner Metab* 2016; 34: 331-335. doi: 10.1007/s00774-015-0673-3.
17. Spivacow F, Martinez C, Polonsky A. Primary hyperparathyroidism: postoperative long-term evolution. *Medicina (B Aires)* 2010; 70: 408-414.
18. Aygün N, Uludağ M. Surgical treatment of primary hyperparathyroidism: Which therapy to whom? *Sisli Etfal Hastan Tip Bul* 2019; 53 (3): 201-214. doi: 10.14744/SEMB.2019.56873.
19. Uludağ M. Preoperative localization studies in primary hyperparathyroidism. *Med Bull Sisli Etfal Hosp* 2019; 53: 7-15.
20. Lou I, Schneider D, Sippel R, Chen H, Elfenbein D. The changing pattern of diagnosing primary hyperparathyroidism in young patients. *Am J Surg* 2017; 213 (1): 146-150. doi: 10.1016/j.amjsurg.2016.03.019.
21. Sethi N. Parathyroid surgery: from inception to the modern day. *Br J Hosp Med (Lond)* 2017; 78: 333-7. doi: 10.12968/hmed.2017.78.6.333.
22. Perrier N, Dickson P, Figueroa AS. Parathyroid exploration for primary hyperparathyroidism. *UpToDate*.
23. Hacıyanlı M, Karaislı S, Gucek Hacıyanlı S, Atasever A, Arikan Etit D, Gur E, et al. Parathyromatosis: a very rare cause of recurrent primary hyperparathyroidism – case report and review of the literature. *Ann R Coll Surg Engl* 2019; 101 (8): e178-e183. doi: 10.1308/rcsann.2019.0105.
24. Majcen M, Hocevar M. Surgical options in treating patients with primary hyperparathyroidism. *Radiol Oncol* 2020; 54 (1): 22-32. doi: 10.2478/raon-2020-0010.
25. Carneiro D, Solorzano C, Nader M, Ramirez M, Irvin G. 3<sup>rd</sup>. Comparison of intraoperative iPTH assay (QPTH) criteria in guiding parathyroidectomy: which criterion is the most accurate? *Surgery* 2003; 134: 973-9. doi: 10.1016/j.surg.2003.06.001.
26. Bellantone R, Raffaelli M, Crea C, Traini E, Lombardi C. Minimally-invasive parathyroid surgery. *Acta Otorhinolaryngol Ital* 2011; 31 (4): 207-215.
27. Bergenfelz A, Lindblom P, Tibblin S, Westerdaal J. Unilateral versus bilateral neck exploration for primary hyperparathyroidism: a prospective randomized controlled trial.

- Ann Surg 2002; 236: 543-51. doi: 10.1097/00000658-200211000-00001.
28. Hessman O, Westerdahl J, Al-Suliman N, Christiansen P, Hellman P, Bergenfelz A. Randomized clinical trial comparing open with video-assisted minimally invasive parathyroid surgery for primary hyperparathyroidism. *Br J Surg* 2010; 97: 177-84. doi: 10.1002/bjs.6810.
  29. Rajeev P, Movseysan A, Baharani A. Changes in bone turnover markers in primary hyperparathyroidism and response to surgery. *Ann R Coll Surg Engl* 2017; 99 (7): 559-562. doi: 10.1308/rcsann.2017.0092.
  30. Belli M, Martin R, Brescia M, Nascimento C, Massoni Neto L, Arap S, et al. Acute and long-term kidney function after parathyroidectomy for primary hyperparathyroidism. *PLoS One* 2020; 15 (12): e0244162. doi: 10.1371/journal.pone.0244162.
  31. Heyliger A, Tangpricha V, Weber C, Sharma J. Parathyroidectomy decreases systolic and diastolic blood pressure in hypertensive patients with primary hyperparathyroidism. *Surgery* 2009; 146 (6): 1042-1047. doi: 10.1016/j.surg.2009.09.024.
  32. Mollerup C, Vestergaard P, Mosekilde L, Christiansen P, et al. Risk of renal stone events in primary hyperparathyroidism before and after parathyroid surgery: controlled retrospective follow up study. *BMJ*. 2002; 325 (7368): 807. doi: 10.1136/bmj.325.7368.807.
  33. Nelson J, Alsayed M, Milas M. The role of parathyroidectomy in treating hypertension and other cardiac manifestations of primary hyperparathyroidism. *Gland Surg* 2020; 9 (1): 136-141. doi: 10.21037/gs.2019.12.12.
  34. Fisher S, Perrier N. Primary hyperparathyroidism and hypertension. *Gland Surg* 2020; 9 (1): 142-149. doi: 10.21037/gs.2019.10.21.
  35. Leere J, Karmisholt J, Robaczyk M, Vestergaard P. Contemporary medical management of primary hyperparathyroidism: A systematic review. *Front Endocrinol (Lausanne)* 2017; 8: 79. doi: 10.3389/fendo.2017.00079.
  36. Bilezikian J. Primary hyperparathyroidism. *J Clin Endocrinol Metab* 2018; 103 (11): 3993-4004. doi: 10.1210/jc.2018-01225.