



<https://doi.org/10.24245/aorl.v67i2.7663>

Epiglotitis en el adulto: comunicación de un caso, diagnóstico y manejo

Epiglottitis in an adult: case report, diagnosis and management.

Arturo Larrea-Nájera, Ricardo Andrade-Ortega

Resumen

ANTECEDENTES: La epiglotitis es una infección que se manifiesta de forma clásica como urgencia de la vía aérea, debido al edema generado en el área supraglótica. En el adulto, debido al diámetro de la vía respiratoria aparece de forma menos dramática con disfagia, faringodinia y fiebre, sin necesariamente causar estridor o dificultad respiratoria. La principal causa de mortalidad es la falla en el diagnóstico oportuno.

CASO CLÍNICO: Paciente masculino de 56 años de edad, con dislipidemia, que manifestó faringodinia, odinofagia y disfagia asociadas con fiebre, disfonía y cambios en la voz de un día de evolución, se diagnosticó epiglotitis y fue hospitalizado para su tratamiento sin requerimiento de manejo avanzado de la vía aérea.

CONCLUSIONES: La epiglotitis no ha desaparecido, es una enfermedad cuya manifestación ha cambiado con el paso de tiempo y que no necesariamente aparecerá de forma tan dramática como lo hacía de forma clásica en niños. Es importante establecer el diagnóstico y tratamiento oportunos para evitar complicaciones fatales.

PALABRAS CLAVE: Epiglotitis; supraglotitis; faringodinia; laringoscopia; disfagia; absceso.

Abstract

BACKGROUND: Epiglottitis is an infection that commonly appears as a respiratory emergency due to the swelling generated at the supraglottal area. In adults, because of the diameter of the upper airway, it presents as a less dramatic condition with sore throat and fever, without necessarily showing stridor or respiratory distress. The main cause of death is the failure in the timely diagnosis.

CLINICAL CASE: A 56-year-old patient, with dyslipidemia accompanied by sore throat, odynophagia and dysphagia associated with fever, dysphonia and muffled voice within one day of evolution. He was diagnosed with epiglottitis and was admitted to hospital for medical attention with no requirement of any intervention of the upper airway.

CONCLUSIONS: Epiglottitis has not disappeared. It has changed throughout the times and will not come up in a dramatic fashion, as it was classic in the case of children. However, it is of utmost importance to make a timely diagnosis and carry out the suitable treatment to avoid fatal complications.

KEYWORDS: Epiglottitis; Supraglottitis; Sore throat; Laryngoscopy; Dysphagia; Abscess.

Otorrinolaringología y Cirugía de Cabeza y Cuello, Hospital Ángeles Pedregal, Ciudad de México.

Recibido: 7 de abril 2022

Aceptado: 13 de abril 2022

Correspondencia

Arturo Larrea Nájera
otorrino.larrea@gmail.com

Este artículo debe citarse como:

Larrea-Nájera A, Andrade-Ortega R. Epiglottitis en el adulto: comunicación de un caso, diagnóstico y manejo. An Orl Mex 2022; 67 (2): 163-169.

ANTECEDENTES

La epiglotitis es una infección que se manifiesta de forma clásica como urgencia de la vía aérea, debido al edema generado en el área supraglótica, que puede derivar en obstrucción y, por tanto, dificultad respiratoria; de no ser tratada a tiempo puede ser fatal, por lo que ante la sospecha clínica, debe actuarse de forma rápida para el diagnóstico y manejo agudo.¹

Antes, *Haemophilus influenzae* era el causante del 75 al 90% de las epiglotitis; sin embargo, a partir de la introducción de la vacuna contra *H. influenzae* en 1985, la incidencia de epiglotitis ha disminuido principalmente en niños y los principales organismos causales han cambiado (*Streptococcus pneumoniae*, *Staphylococcus aureus*, *Moraxhella catharralis*, *Pseudomonas*, anaerobios).^{2,3} Clásicamente, la epiglotitis era una enfermedad casi exclusiva de pacientes pediátricos, pero a partir de la vacuna contra *H. influenzae* se han encontrado cambios en el comportamiento de la epidemiología, algunos estudios demuestran el aumento de incidencia en adultos;² esto significa que la manifestación clínica ha cambiado.⁴

La epiglotitis en el paciente pediátrico se manifiesta con la tríada clásica de salivación, disfagia y dificultad respiratoria, acompañadas de voz en papa caliente y síntomas sistémicos; en el adulto, debido al diámetro de la vía respiratoria, se manifiesta de forma menos dramática con disfagia, faringodinia y fiebre, sin necesariamente causar estridor o dificultad respiratoria; sin embargo, en caso de no establecer el diagnóstico y tratamiento de manera oportuna, la evolución sigue siendo fatal.^{5,6,7} La principal causa de muerte es la falla en el diagnóstico oportuno.^{8,9}

CASO CLÍNICO

Paciente masculino de 56 años, con dislipidemia controlada, sin otros antecedentes médicos

importantes. Refirió faringodinia, odinofagia y disfagia asociadas con fiebre, disfonía y cambios en la voz de un día de evolución, acudió a consulta de otorrinolaringología y refirió que su principal molestia era la disfagia, negó manejo médico previo. A la exploración física, tenía fiebre de 38.6°C, frecuencia cardiaca de 110 latidos por minuto y saturación de oxígeno del 96%, sin datos de dificultad respiratoria, el paciente tenía libre apertura bucal, en la cavidad oral se observó Mallampati clase II, orofaringe con amígdalas grado I, sin lesiones evidentes de las mismas ni con exudados, y la pared posterior de orofaringe se encontraba eucrómica, sin evidencia de descarga retranasal, la exploración orofaríngea no correlacionaba con el cuadro referido por el paciente, por lo que se decidió realizar una laringoscopia directa que mostró abundante saliva, secreción blanquecina, edema y eritema marcado en la epiglotis (**Figura 1**). Con la cooperación del paciente se logró observar un 30% del aditus laríngeo, se observó edema generalizado en la supraglotis, cuerdas vocales falsas y marcado eritema en la cuerda vocal izquierda, así como disminución de movilidad de la misma, la cuerda vocal derecha móvil y sin eritema (**Figura 2**). No se observó alteración subglótica. El cuello se palpaba doloroso, con aumento de volumen y con hipertermia en la línea media, se palparon adenopatías bilaterales dolorosas en los niveles III y IV. El resto de la exploración física sin relevancia. Se estableció el diagnóstico de epiglotitis.

Como manejo inicial se decidió ingresar al paciente a urgencias, se avisó al anesestesiólogo sobre el caso, se tomó biometría hemática (con leucocitosis de $14 \times 10^3/\mu\text{L}$) y proteína C reactiva (170), se impregnó al paciente con antibiótico (ceftriaxona 1 g IV cada 12 horas), se inició la administración de 8 mg de dexametasona IV cada 12 horas y se realizaron nebulizaciones con budesinoda cada 12 horas. Se solicitó una tomografía contrastada de cuello

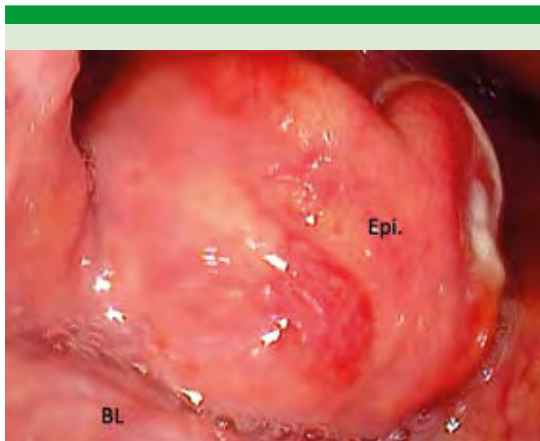


Figura 1. Edema y eritema generalizado en epiglotitis, así como secreción blanquecina en la porción lingual izquierda.
Epi: epiglotis; BL: base de la lengua.

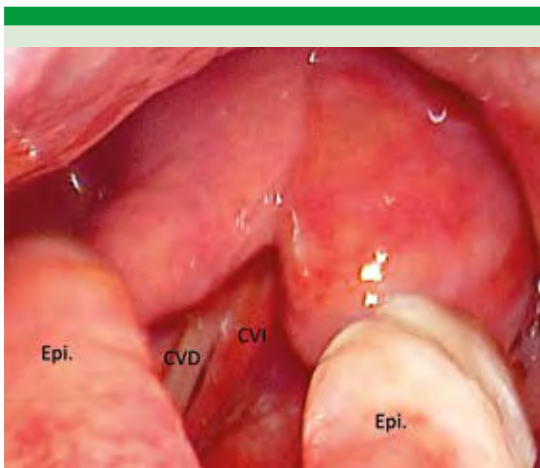


Figura 2. Edema generalizado en la supraglotis, incluyendo aritenoides. La cuerda vocal izquierda se observa hipomóvil y con marcado eritema.
Epi: epiglotis; CVD: cuerda vocal derecha; CVI: cuerda vocal izquierda.

para descartar un absceso epiglótico (**Figura 3**), en la que únicamente se observó ligero edema de estructuras supraglóticas y epiglotis, sin obstrucción de la vía aérea, no se observaron datos de colección.

Posteriormente, se realizaron laringoscopias cada 8 horas. Después de 12 horas y sin mostrar mejoría se solicitaron estudios de laboratorio nuevamente en donde se encontró proteína C reactiva de 172 y leucocitosis de $17 \times 10^3/\mu\text{L}$, se decidió continuar con dexametasona 8 mg IV cada 12 horas y se agregó clindamicina 600 mg IV cada 8 horas, a partir de lo cual empezó a notarse mejoría clínica (disminución de dolor y de la disfagia, tolerancia a dieta blanda y normalización de la voz) y laringoscópica (**Figura 4**). Al día 4 de hospitalización se encontró normalización de la concentración de leucocitos en la biometría hemática; se decidió dar de alta con información de los datos de alarma y se indicó completar el esquema antibiótico.

DISCUSIÓN

La epiglotitis es una enfermedad potencialmente mortal, en niños se manifiesta de forma aguda, con dificultad respiratoria en cuestión de horas. Sin embargo, posterior a la vacuna de *H. influenzae* esta manifestación cambió y la atención se movió hacia los adultos con epiglotitis, que inicialmente, en menos del 50% padecen dificultad respiratoria en las primeras horas.^{5,7,9} Una de las cuestiones más importantes para evitar complicaciones por epiglotitis (muerte) es establecer el diagnóstico de manera rápida y en adultos esto ha sido un nuevo reto por los síntomas poco sugerentes de una urgencia verdadera.^{10,11} Nos parece importante realizar una revisión de la “nueva” manifestación de epiglotitis, principalmente en adultos, su causa y manejo actual. Nuestro paciente acudió al hospital únicamente con fiebre, faringodinia y disfagia, por lo que la sospecha inicial era de faringoamigdalitis aguda y probablemente un absceso periamigdalino por la voz en papa caliente; sin embargo, al observar la orofaringe normal nos hizo sospechar inmediatamente epiglotitis, al establecer el diagnóstico de forma temprana (menos de 24 horas), el pronóstico fue bueno.

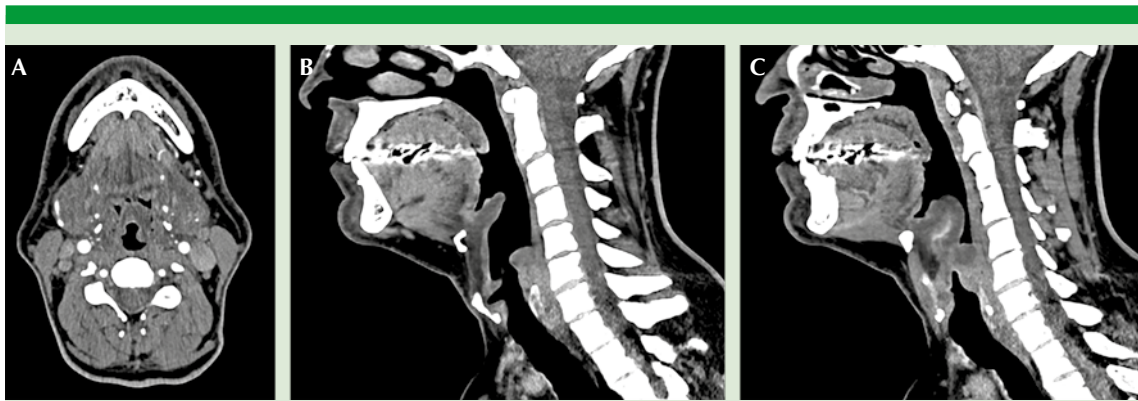

Figura 3. Tomografía contrastada de cuello. **A.** Corte axial que muestra la epiglotis con edema y vía aérea permeable. **B.** Corte sagital en el que se observa edema en la epiglotis con vía aérea permeable. **C.** Corte sagital, ligeramente lateral, que muestra edema marcado de la epiglotis. En ninguna de las imágenes se observan hipodensidades o datos sugerentes de colección.

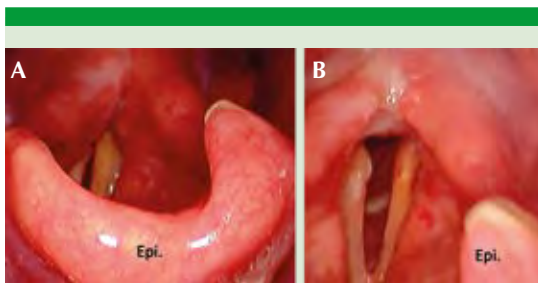


Figura 4. **A.** Disminución marcada de edema de epiglotis (Epi.). **B.** Se muestran ambas cuerdas vocales, la izquierda con edema aún, pero con disminución del eritema, se observa subglotis permeable.

Manifestación clínica

Los síntomas más comunes en pacientes adultos con epiglotitis son faringodinia (93%) y odinofagia (80-85%), seguidas por fiebre (60-75%).^{7,10} Algunos autores reportan voz en papa caliente hasta en el 75% de los casos;¹⁰ sin embargo, la mayor parte de los síntomas que sugieren una urgencia, como dificultad respiratoria, estridor, salivación o posición de trípode, aparecen en menos del 50% de todos los adultos.^{9,10,11} Otros síntomas comunes son adenopatías y dolor e hipertermia en la línea media del cuello.¹²

La mortalidad por epiglotitis ha disminuido en adultos y en pacientes pediátricos desde 1985; sin embargo, la mortalidad en adultos no se redujo tan rápido como la de los pacientes menores de 18 años y actualmente del total de muertes por epiglotitis el 63% corresponde a pacientes adultos según Allen.¹³ Esto es explicado por la manifestación clínica menos urgente que la de un niño y por el retraso en el diagnóstico por la falta de sospecha en los centros de atención primaria ante una faringodinia con orofaringe normal.

Creemos necesaria la visualización de la supraglotis de los pacientes adultos con faringodinia, odinofagia, disfagia o fiebre de evolución aguda en pacientes con orofaringe normal a la exploración física, aun sin datos de urgencia, como salivación, dificultad respiratoria o alteraciones del estado de alerta.

Diagnóstico

El patrón de referencia para el diagnóstico de epiglotitis es la visualización directa de edema e inflamación de la supraglotis a través de laringoscopia o nasofibrolaringoscopia flexible.^{1,14}



Ante la sospecha de epiglotitis, pueden utilizarse otras herramientas, como una radiografía lateral de cuello en extensión con ventana para tejidos blandos para apoyar el diagnóstico, si no es posible visualizar directamente la supraglotis y si el paciente está estable; En más del 70% de los pacientes se encontrarán datos positivos de epiglotitis, como el signo del pulgar.¹⁴ Ante la realización de una radiografía es importante tomar en cuenta que el signo más sensible y específico es el ancho de la epiglotis (se considera positivo cuando es mayor a 6.5 mm); sin embargo, las radiografías tienen limitaciones, ya que según Lee, el 31% de las radiografías demuestran un resultado falso negativo y el principal factor de esto es la administración previa de antibióticos.¹⁵ En un metanálisis realizado por Fujiwara¹⁶ las radiografías laterales no demostraron evidencia suficiente como herramientas diagnósticas; sin embargo, muchos estudios han demostrado su eficacia para la detección de supraglotitis en adultos ante la sospecha y ante la imposibilidad de realizar una visualización directa de la laringe.^{14,15}

La tomografía es un estudio que toma tiempo realizar, no está disponible en todos los centros de atención primaria, por lo que se reserva para buscar complicaciones, como absceso epiglótico o en caso de no haber mejoría.^{14,17} Nuestro paciente fue diagnosticado inmediatamente con visualización directa y por referir dolor, aumento de volumen e hiperemia en la línea media cervical, le solicitamos tomografía para descartar la posibilidad de un absceso epiglótico, esto sin retrasar el tratamiento.

Factores de riesgo

En la actualidad no encontramos en la bibliografía estudios específicos para la determinación de factores de riesgo de epiglotitis en adultos, en los estudios revisados en Pubmed encontra-

mos ciertas características demográficas en los pacientes; Bisaki, en su estudio retrospectivo de 308 casos de epiglotitis, demostró que el 81% de los pacientes con epiglotitis tienen algún tipo de enfermedad concomitante;⁷ esto es importante para identificar posibles factores de riesgo que aumentan la probabilidad de que un paciente tenga epiglotitis. Un hallazgo común en pacientes con epiglotitis es la hipertensión, incluso en algunos estudios fue la comorbilidad más común.⁶ La diabetes mellitus es otro factor de riesgo de epiglotitis que además demostró ser un factor independiente para la intervención de la vía aérea.^{18,19} Otros factores de riesgo comunes son el hábito tabáquico, sexo masculino, inmunodepresión, enfermedad pulmonar obstructiva crónica, asma, abuso de sustancias como alcohol y enfermedad renal terminal.^{6,8,9,19,20}

En cuanto a predictores de riesgo de intervención en la vía aérea, los pacientes que tienen inmunodepresión, diabetes, altas concentraciones de proteína C reactiva (mayor de 100) y son de sexo masculino tienen un mayor riesgo de ser intubados o de requerir algún tipo de intervención en la vía aérea. De particular importancia, los pacientes con inmunodepresión tienen mortalidad alta.^{7,21}

Shapira describió como predictores de intervención en la vía aérea, además de comorbilidades, las áreas afectadas durante la manifestación aguda, siendo de particular importancia la afectación de la epiglotis y de pliegues ariepiglóticos.⁷

Nuestro paciente únicamente tenía dislipidemia controlada, el único factor de riesgo que hallamos en nuestro caso fue ser del sexo masculino, además, tenía afectación de la epiglotis y de los pliegues ariepiglóticos, que lo ponía en riesgo de requerir intervención de la vía aérea.

Manejo

Todo paciente con sospecha o diagnóstico de epiglotitis debe de ser hospitalizado para vigilancia de la vía aérea y con posibilidad de manejo avanzado de la vía aérea y monitoreado adecuadamente, así como realizar laringoscopias frecuentes para determinar el progreso terapéutico.⁸ Debido a que la principal causa de epiglotitis en adultos sigue siendo bacteriana, principalmente por *Streptococcus pneumoniae*, *Staphylococcus aureus*, *Moraxella catarrhalis*, *Pseudomonas*, los pacientes deben de ser tratados con antibiótico, preferentemente guiados por cultivo en caso de ser posible; el antibiótico de elección en la mayor parte de los estudios es una cefalosporina de tercera generación.^{2,3,5,7,8}

Hasta la actualidad no se ha demostrado que la administración de esteroides sistémicos disminuya el tiempo de hospitalización o la mortalidad.² Únicamente un estudio, con limitado número de pacientes, demostró tendencia a la reducción en los días de intubación.¹⁰ Hacen falta estudios para determinar si la administración de esteroides sistémicos es adecuada o no en pacientes con epiglotitis. Sin embargo, por su efecto antiinflamatorio en la supraglotis, la recomendación general es que están adecuadamente indicados en pacientes con epiglotitis, con especial cuidado en las concentraciones de glucosa.^{2,5,7,8,10,22}

Infección por COVID-19 y epiglotitis

Por la importancia de la pandemia actual de COVID-19, realizamos una búsqueda de la posible relación de epiglotitis y COVID-19. Encontramos únicamente cuatro casos comunicados, los cuatro sujetos requirieron manejo avanzado de la vía aérea y de ellos, tres tuvieron manejo quirúrgico. La única información en la bibliografía sobre epiglotitis por COVID-19 indica que la manifestación es aguda y agresiva.²³⁻²⁶

CONCLUSIONES

La epiglotitis no ha desaparecido y sigue siendo una enfermedad que pone en riesgo al paciente afectado. Es una enfermedad cuya manifestación ha cambiado con el paso de tiempo y que no necesariamente aparecerá de forma tan drástica como lo hacía de forma clásica en niños. La prioridad es establecer el diagnóstico de manera temprana y hospitalizar al paciente en un centro de atención en el que exista la posibilidad de manejo avanzado de la vía aérea. En este artículo, la importancia radica en levantar el índice de sospecha en pacientes, incluso sanos, que refieren cuadros de faringodinia y fiebre, de evolución aguda y con orofaringe normal. Es importante contar con las herramientas diagnósticas de imagen y clínicas. Se necesitan más estudios para determinar un protocolo de tratamiento adecuado en cuanto a la administración de esteroides sistémicos; sin embargo, hasta demostrar lo contrario la sugerencia es seguirlos prescribiendo.

REFERENCIAS

1. Cummings CW, Allen CT, Nussenbaum B, Merati AL. Acute and chronic laryngopharyngitis. In: Cummings otolaryngology: Head and Neck Surgery. Philadelphia, PA: Elsevier; 2021: 900.
2. Berger G, Landau T, Berger S, Finkelstein Y, Bernheim J, Ophir D. The rising incidence of adult acute epiglottitis and epiglottic abscess. Am J Otolaryngol 2003; 24 (6): 374-83. doi: 10.1016/s0196-0709(03)00083-8.
3. Shah RK, Roberson DW, Jones DT. Epiglottitis in the *Haemophilus influenzae* type B vaccine era: Changing trends. Laryngoscope 2004; 114 (3): 557-60. doi: 10.1097/00005537-200403000-00031.
4. Hanna J, Brauer PR, Berson E, Mehra S. Adult epiglottitis: Trends and predictors of mortality in over 30 thousand cases from 2007 to 2014. Laryngoscope 2018; 129 (5): 1107-12.
5. Guldred L-A, Lyhne D, Becker BC. Acute epiglottitis: Epidemiology, clinical presentation, management and outcome. J Laryngol Otol 2007; 122 (8): 818-23. doi: 10.1017/S0022215107000473.
6. Shapira-Galitz Y, Shoffel-Havakuk H, Cohen O, Halperin D, Lahav Y. Adult acute supraglottitis: Analysis of 358 patients



- for predictors of airway intervention. *Laryngoscope* 2017; 127 (9): 2106-12. doi: 10.1002/lary.26609.
7. Bizaki AJ, Numminen J, Vasama J-P, Laranne J, Rautiainen M. Acute supraglottitis in adults in Finland: Review and analysis of 308 cases. *Laryngoscope* 2011; 121 (10): 2107-13. doi: 10.1002/lary.22147.
 8. Dowdy RA, Cornelius BW. Medical management of epiglottitis. *Anesthesia Progress*. 2020;67(2):90-7.
 9. Al-Qudah M, Shetty S, Alomari M, Alqadah M. Acute adult supraglottitis: Current management and treatment. *Southern Med J* 2010; 103 (8): 800-4. doi: 10.1097/SMJ.0b013e3181e538d8.
 10. Guardiani E, Bliss M, Harley E. Supraglottitis in the era following widespread immunization against *haemophilus influenzae* type b: Evolving principles in diagnosis and management. *Laryngoscope* 2010; 120 (11): 2183-8. doi: 10.1002/lary.21083.
 11. Ames WA, Ward VMM, Tranter RMD, Street M. Adult epiglottitis: An under-recognized, life-threatening condition. *Br J Anaesth* 2000; 85 (5): 795-7. <https://doi.org/10.1093/bja/85.5.795>.
 12. Vavricka SR, Ballmer PE, Haller A. Angioödem der Zunge nach ace-Hemmer-Therapie. *Swiss Medical Forum – Schweizerisches Medizin-Forum*. 2002.
 13. Allen M, Meraj TS, Oska S, Spillinger A, Folbe AJ, Cramer JD. Acute epiglottitis: Analysis of U.S. Mortality Trends from 1979 to 2017. *A J Otolaryngol* 2021; 42 (2): 102882. doi: 10.1016/j.amjoto.2020.102882.
 14. Shaikh N, Nawaz S, Ahmad K, Al Maslamani M. Acute adult supraglottitis: An impending threat to patency of airway and life. *Cureus*. 2020; 12 (8): e9976. doi: 10.7759/cureus.9976.
 15. Lee SH, Yun SJ, Kim DH, Jo HH, Ryu S. Do we need a change in Ed Diagnostic Strategy for adult acute epiglottitis? *Am J Emerg Med* 2017; 35 (10): 1519-24. <https://doi.org/10.1016/j.ajem.2017.04.039>.
 16. Fujiwara T, Miyata T, Tokumasu H, Gemba H, Fukuoka T. Diagnostic accuracy of radiographs for detecting supraglottitis: A systematic review and meta-analysis. *Acute Med Surg* 2016; 4 (2): 190-7. doi: 10.1002/ams2.256.
 17. Rabeea M, Al Ansari H, Al Abdulla A. An atypical cause of an epiglottic abscess. *Case Rep Infect Dis* 2019; 2019: 1-3.
 18. Riffat F, Jefferson N, Bari N, McGuinness J. Acute supraglottitis in adults. *Ann Otol Rhinol Laryngol* 2011; 120 (5): 296-9. doi: 10.1177/000348941112000503.
 19. Tsai Y-T, Huang EI, Chang G-H, Tsai M-S, Hsu C-M, Yang Y-H, et al. Risk of acute epiglottitis in patients with preexisting diabetes mellitus: A population-based case-Control Study. *PLoS One* 2018; 13 (6). doi: 10.1371/journal.pone.0199036.
 20. Tsai Y-T, Tsai M-S, Hsu C-M, Fang K-H, Huang EI, Liu C-Y, et al. End-stage renal disease as a risk factor for epiglottitis: A population-based cohort study in Taiwan. *BMJ Open* 2020; 10 (11). doi:10.1136/bmjopen-2020-038683.
 21. Chen C, Natarajan M, Bianchi D, Aue G, Powers JH. Acute epiglottitis in the immunocompromised host: Case report and review of the literature. *Open Forum Infect Dis* 2018; 5 (3). doi: 10.1093/ofid/ofy038.
 22. Felton P, Lutfy-Clayton L, Gonen Smith L, Visintainer P, Rathlev N. A retrospective cohort study of acute epiglottitis in adults. *West J Emerg Med* 2021; 22 (6): 1326-34. doi: 10.5811/westjem.2021.8.52657.
 23. Iwamoto S, Sato MP, Hoshi Y, Otsuki N, Doi K. Covid-19 presenting as acute epiglottitis: A case report and literature review. *Auris Nasus Larynx* 2021; S0385-8146(21)00283-2. doi: 10.1016/j.anl.2021.12.007.
 24. Emberey J, Velala S, Marshall B, Hassan A, Meghjee S, Jamil-Malik M, et al. Acute epiglottitis due to COVID-19 infection. *Eur J Case Reports Int Med* 2021; 8 (3): 002280. doi: 10.12890/2021_002280.
 25. Smith C, Mobarakai O, Sahra S, Twito J, Mobarakai N. Case report: Epiglottitis in the setting of COVID-19. *IDCases* 2021; 24. doi: 10.1016/j.idcr.2021.e01116.
 26. Renner A, Lamminmäki S, Ilmarinen T, Khawaja T, Paajanen J. Acute epiglottitis after COVID-19 infection. *Clin Case Reports* 2021; 9 (7). <https://doi.org/10.1002/ccr3.4419>.