



<https://doi.org/10.24245/aorl.v68i2.8625>

# Hemangiopericitoma facial

## Facial hemangiopericytoma.

Víctor Ramón Andrade-Carmona,<sup>1</sup> María Fernanda Arteaga-Álvarez,<sup>2</sup> Rocio Lorena Arreola-Rosales,<sup>3</sup> Lizette Guadalupe Carmona-Araiza<sup>4</sup>

### Resumen

**ANTECEDENTES:** El hemangiopericitoma es una neoplasia de tejidos blandos, rara y localmente agresiva. Los hemangiopericitomas faciales representan menos del 5% de todos estos tumores.

**CASO CLÍNICO:** Paciente femenina de 62 años, que acudió a consulta por una masa de crecimiento lento en la zona paranasal derecha. Se extirpó la masa y el examen histológico reveló un hemangiopericitoma.

**CONCLUSIONES:** Este caso destaca la importancia de considerar el hemangiopericitoma en el diagnóstico diferencial de las masas faciales.

**PALABRAS CLAVE:** Hemangiopericitoma; neoplasias faciales; pericitos; neoplasias de partes blandas.

### Abstract

**BACKGROUND:** Hemangiopericytoma is a rare and locally aggressive soft tissue neoplasm. Facial hemangiopericytomas account less than 5% of all hemangiopericytomas.

**CLINICAL CASE:** A 62-year-old female patient who presented with a slowly growing mass on her right paranasal area. The mass was excised and histological examination revealed a hemangiopericytoma.

**CONCLUSIONS:** This case highlights the importance of considering hemangiopericytoma in the differential diagnosis of facial masses.

**KEYWORDS:** Hemangiopericytoma; Facial neoplasms; Pericytes; Soft tissue neoplasms.

<sup>1</sup> Médico Cirujano, Hospital Ángeles Lindavista, Ciudad de México, México.

<sup>2</sup> Residente de primer año de Anestesiología, Hospital Regional 1º de Octubre, ISSSTE, Ciudad de México, México.

<sup>3</sup> Anatomopatóloga, Hospital de Especialidades, Centro Médico Nacional Siglo XXI, IMSS, Ciudad de México, México.

<sup>4</sup> Otorrinolaringóloga y CCC, Hospital de Especialidades MIG, Ciudad de México, México.

**Recibido:** 27 de enero 2023

**Aceptado:** 18 de abril 2023

### Correspondencia

Víctor Ramón Andrade Carmona  
doctor.vrac@gmail.com

### Este artículo debe citarse como:

Andrade-Carmona VR, Arteaga-Álvarez MF, Arreola-Rosales RL, Carmona-Araiza LG. Hemangiopericitoma facial. An Orl Mex 2023; 68 (2): 68-71.



## ANTECEDENTES

El hemangiopericitoma es una neoplasia rara de tejidos blandos que típicamente surge de los pericitos, que son células contráctiles que rodean los vasos sanguíneos.<sup>1</sup> Este tipo de tumor se considera una neoplasia mesenquimatosa<sup>2</sup> y suele encontrarse en las partes blandas profundas, con mayor frecuencia en las extremidades y el retroperitoneo y con menor frecuencia en la región de la cabeza y el cuello. Se estima que la incidencia de hemangiopericitoma es de alrededor del 0.5-2% de todos los tumores de tejidos blandos.<sup>3,4</sup>

La manifestación clínica del hemangiopericitoma varía según la ubicación del tumor. Más comúnmente los pacientes tienen una masa de crecimiento lento que puede o no ser dolorosa.<sup>5</sup> Los hemangiopericitomas suelen ser benignos, pero se han notificado casos malignos, sobre todo en tumores mayores de 5 cm o que recidivan después del tratamiento inicial.<sup>6,7</sup> La apariencia histológica del hemangiopericitoma se caracteriza por una proliferación de células fusiformes dispuestas en un patrón estoriforme alrededor de vasos sanguíneos de paredes gruesas, una característica histológica que le da su nombre al tumor.<sup>8,9</sup>

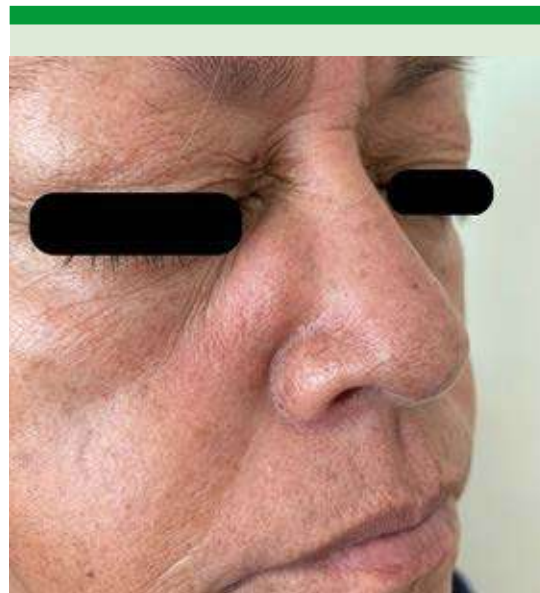
El tratamiento del hemangiopericitoma generalmente implica la escisión quirúrgica, con radioterapia o quimioterapia coadyuvantes en casos de malignidad o características de alto riesgo.<sup>10,11</sup> El pronóstico para los pacientes con hemangiopericitoma por lo general es bueno, con baja tasa de recurrencia o de metástasis.<sup>12,13</sup> Sin embargo, la rareza de este tumor y la falta de consenso con respecto a su manejo hacen que el diagnóstico y tratamiento del hemangiopericitoma sea una tarea desafiante para los médicos y para los patólogos.<sup>14,15</sup> El hemangiopericitoma es un subtipo raro de tumores y faltan datos de su incidencia debido a la diversidad de lesiones

que se clasifican como hemangiopericitoma.<sup>16,17</sup> Los hemangiopericitomas son más comunes en personas de mediana edad que en bebés y niños.

## CASO CLÍNICO

Paciente femenina de 62 años, quien negó enfermedades crónico-degenerativas. Acudió a la consulta por primera vez en mayo de 2019 por aumento de volumen en la región infraorbitaria paranasal derecha de un año de evolución; sin embargo, la paciente refirió mayor crecimiento en los últimos meses. **Figura 1**

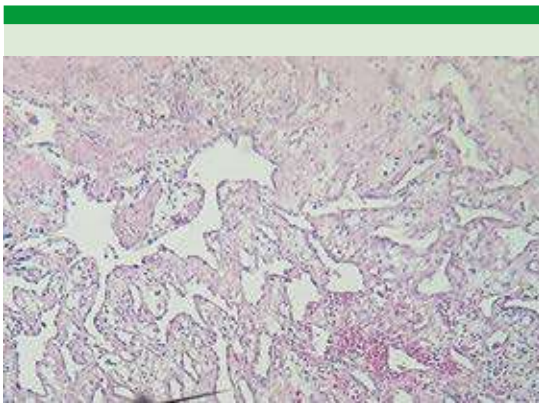
La paciente describió el crecimiento como intermitente y molesto. Durante su siguiente cita en junio de 2019 la paciente refirió dolor y ardor en la zona. Se solicitaron exámenes generales de laboratorio sin alteraciones y tomografía simple de nariz y senos paranasales, que evidenció una lesión que no afectaba los planos óseos. Se propuso biopsia bajo sedación, en la que se



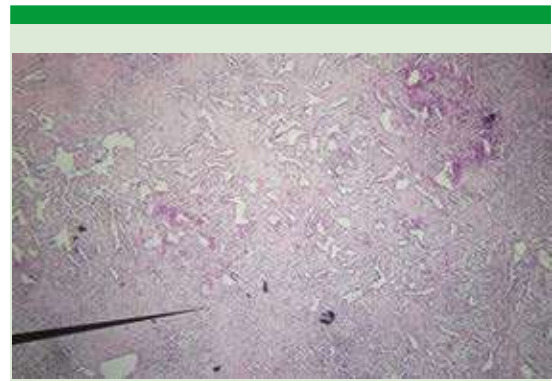
**Figura 1.** Aumento de volumen a nivel de la rama ascendente del maxilar derecho, zona de la lesión.

observó que la lesión estaba muy adherida al hueso y mezclada con tejido graso. Se extirpó la lesión, el estudio histopatológico en su descripción macroscópica reportó: ejemplar ovoide con prolongación filamentososa membranosa en uno de los polos. En total medía 2.1 x 0.8 x 0.6 cm en la porción ovoide y 0.1 cm en la prolongación. Al corte era heterogéneo de color marrón rojizo, con consistencia blanda (**Figuras 2 y 3**); el resultado histopatológico confirmó el diagnóstico de hemangiopericitoma.

La paciente fue monitoreada de forma mensual posterior al procedimiento durante el primer año y luego anualmente; a cuatro años del procedimiento, no había evidencia de recurrencia. La cicatriz de la paciente se trató con gel de pirfenidona y mostró evolución adecuada. Este caso también destaca la importancia de la vigilancia y seguimiento estrechos de los pacientes con hemangiopericitoma. A pesar de ser un tumor poco frecuente, la baja tasa de recurrencia y de metástasis lo convierte en una afección manejable con pronóstico generalmente bueno.



**Figura 2.** Descripción microscópica: El ejemplar consiste en proliferación de vasos y canales vasculares, algunos anastomosados con hialinización de un gran espacio central, hemorragia, así como trombos recientes y organizados.



**Figura 3.** Infiltrado de linfocitos, se observan áreas celulares con apariencia hemangiopericítica.

## DISCUSIÓN

La clasificación de tumor fibroso solitario y hemangiopericitoma es un tema de controversia. Se cree que muchos casos previamente identificados como hemangiopericitomas son en realidad tumores fibrosos solitarios. Ambos pueden variar por histología desde un sarcoma de bajo grado hasta uno de alto grado y se cree que se originan en los pericitos, que son células que recubren los capilares y las vénulas. El hemangiopericitoma es un tumor maligno que afecta los vasos sanguíneos y se encuentra típicamente en el sistema musculoesquelético y rara vez en la cara. Se trata con cirugía y puede requerir radioterapia. Por lo general, se encuentra en personas adultas de mediana edad o mayores en los tejidos blandos o los huesos. Las células tumorales se parecen a las que se encuentran cerca de los capilares y la histología revela espacios vasculares ramificados en forma de asta de ciervo.

## CONCLUSIONES

Los hemangiopericitomas son tumores de tejidos blandos con variabilidad histológica y comportamiento clínico y biológico impredecible. Los hemangiopericitomas y el tumor



fibroso solitario son tipos raros de tumores vasculares, representan menos del 1% de todos estos tumores y solo un pequeño porcentaje afecta la cara, la nariz o los senos paranasales, por lo que son particularmente infrecuentes. Estos tumores pueden tener características malignas y pueden recurrir o diseminarse a otras partes del cuerpo. Debido a la baja incidencia de estos tumores, identificarlos y tratarlos puede ser un desafío.

## REFERENCIAS

1. Goldblum JR, Folpe AL, Weiss SW. *Enzinger & Weiss's soft tissue tumors*. Philadelphia, Pa: Elsevier; 2020.
2. Fletcher CDM, Unni K, Mertens F. *International Agency for Research on Cancer. Pathology and genetics of tumours of soft tissue and bone*. Lyon: International Agency For Research On Cancer (IARC), Imp; 2006.
3. Wang K, Mei F, Wu S, Tan Z. Hemangiopericytoma: Incidence, treatment, and prognosis analysis based on SEER database. *BioMed Res Int* 2020; <https://doi.org/10.1155/2020/2468320>.
4. Tsirevelou P, Chlopsidis P, Zourou I, Valagiannis D, Skoulakis C. Hemangiopericytoma of the neck. *Head Face Med* 2010; 6: 23. doi: 10.1186/1746-160X-6-23.
5. Metzger D, Cury VF, Gomez RS, Marco L, Robinson D, Melamed E, et al. Hemangiopericytoma. *Encyclopedia of Molecular Mechanisms of Disease* 2009; 791-1.
6. Tabuchi K, Nishimoto A. Hemangiopericytoma. *Atlas of Brain Tumors* 1988; 203-7.
7. Dolgushin M, Kornienko V, Pronin I. Hemangiopericytoma. *Brain Metastases*. Springer, 2017; 373-3.
8. Hansen T, Katenkamp K, Katenkamp D. D2-40 staining in sinonasal-type hemangiopericytoma—further evidence of distinction from conventional hemangiopericytoma and solitary fibrous tumor. *Virchows Archiv* 2005; 448 (4): 459-62. doi: 10.1007/s00428-005-0130-0.
9. Yuzawa S, Nishihara H, Wang L, Tsuda M, Kimura T, Tanino M, et al. Analysis of NAB2-STAT6 Gene fusion in 17 cases of meningeal solitary fibrous tumor/hemangiopericytoma. *Am J Surg Pathol* 2016; 40 (8): 1031-40. doi: 10.1097/PAS.0000000000000625.
10. McMahon PJ, Skinner HB. *Current diagnosis & treatment in orthopedics* [Internet]. 6<sup>th</sup> ed. New York: McGraw-Hill Medical; 2021.
11. Lalwani AK. *Current diagnosis & treatment in otolaryngology*. 4<sup>th</sup> ed. McGraw-Hill; 2020.
12. Peng A, Zhang L, Zhao H, Zhou L. Case report: neonatal giant forehead hemangiopericytoma with a 5-year follow-up. *Medicine* 2019; 98 (47): e17888. doi: 10.1097/MD.00000000000017888.
13. Carnevali L, Trimarchi F, Rosso R, Stringa M. Haemangiopericytoma of the lacrimal sac: a case report. *Br J Ophthalmol* 1988; 72 (10): 782-5. doi: 10.1136/bjo.72.10.782.
14. Fountoulakis E, Papadaki E. Primary haemangiopericytoma of the parapharyngeal space: an unusual tumour and review of the literature. *Acta Otorhinolaryngol Ital* 2011; 31 (3): 194-198.
15. Abir M, Mouna K, Malika O, Bellakhdhar M, Jihen H, Wasim K, et al. Sinonasal hemangiopericytoma: Report of two cases and review of literature. *Int J Surg Case Rep* 2022; 95: 107241. doi: 10.1016/j.ijscr.2022.107241.
16. Agarwal K, Chaudhary N, Venkatachalam VP. Sinonasal haemangiopericytoma. *Indian J Otolaryngol Head Neck Surg* 2006; 58 (3): 292-3. <https://doi.org/10.1007/BF03050847>.
17. Eom TK, Kang SJ, Kim JW, Kim YH, Sun H, Jung SJ. Hemangiopericytoma in the nasolabial fold. *Arch Plastic Surg* 2013; 40 (02): 162-4. doi: 10.5999/aps.2013.40.2.162.