



<https://doi.org/10.24245/aorl.v68i3.8823>

Malformaciones del primero y segundo arcos branquiales. Conceptos embriológicos y genéticos y pautas de seguimiento de los pacientes

Malformations of first and second branchial arches. Embryological and genetic concepts and patient follow-up guidelines.

Jimena Solorio Fosado,¹ Javier Martínez Martínez,² Julieta Karina Peñuelas Romero,³ Jorge Ibarra Chaidez,⁴ Erika Chávez Mondragón,¹ María de la Luz Arenas Sordo³

Resumen

Las malformaciones congénitas son las presentes al nacimiento. Su prevalencia mundial varía del 4.7 al 6.4%, según el país. Los defectos craneofaciales son enfermedades graves con alta complejidad estructural y funcional. Representan aproximadamente el 75% de los defectos congénitos y afectan del 0.1 al 0.3% de los recién nacidos. Cada arco branquial está formado por un núcleo central de tejido mesodérmico (formará músculos de la cara y el cuello), cubierto en su lado externo por ectodermo superficial, revestido en su interior por epitelio endodérmico y en el centro emigrará un número abundante de células de la cresta neural, que constituirán los componentes esqueléticos de la cara. Por tanto, cada arco tendrá su propio componente muscular, arterial y neural. Las malformaciones craneofaciales pueden clasificarse según su causa o región afectada. Según la localización anatómica, los arcos branquiales se han clasificado en anomalías del primero, segundo, tercero y cuarto arcos. Las anomalías del segundo arco branquial son las más comunes y representan el 95% de los casos. El complejo craneofacial se desarrolla como consecuencia de interacciones complejas y requiere regulación precisa, se ven implicadas vías moleculares y numerosos genes, incluidos genes que codifican factores de transcripción, factores de crecimiento y receptores. Dos malformaciones craneofaciales frecuentes son el labio fisurado con o sin paladar hendido y el espectro facio-aurículo-vertebral; ambos con diferentes tipos de herencia; en forma aislada, es probable que sean secundarios a herencia multifactorial. Es necesario ofrecer manejo interdisciplinario y seguimiento constante para resolver problemas según ocurran.

PALABRAS CLAVE: Labio y paladar hendidos; arcos branquiales; espectro facio-aurículo-vertebral.

Abstract

Congenital malformations are those present at birth. Their prevalence ranges are 4.7 to 6.4%. Craniofacial defects are an important part of congenital malformations with high structural and functional complexity. They are very common, approximately 75% of human birth defects and 0.1 to 0.3% of all births. Each branchial arch is formed by a central nucleus of mesodermal tissue (which will form the muscles of the face and neck), covered on its outer side by superficial ectoderm, and lined on the inside by epithelium of endodermal origin. On the central part of the arches will migrate an abundant number of neural crest cells, which will constitute the skeletal components. Each arch will have its own muscular and arterial component and its own nerve. Craniofacial malformations can be classified in different ways. Depending on the anatomical location, they have been classified into anomalies of the first, second, third, and fourth arches. Second branchial arch anomalies are the most common, approximately 95% of cases. The craniofacial complex develops as a consequence of complex interactions with precise regulation.

¹ Médico pasante en Servicio Social.

² Médico residente de cirugía general, Hospital General Dr. Norberto Treviño Zapata, Ciudad Victoria, Tamaulipas, México.

³ Servicio de Medicina Genómica, Instituto Nacional de Rehabilitación Luis G Ibarra Ibarra, Ciudad de México, México.

⁴ Médico residente de Imagenología, Instituto Nacional de Ciencias Médicas y Nutrición Salvador Zubirán, Ciudad de México, México.

Recibido: 18 de abril 2023

Aceptado: 10 de agosto 2023

Correspondencia

María de la Luz Arenas Sordo
mlarenassordo@hotmail.com
mlarenassordo@gmail.com

Este artículo debe citarse como:

Solorio-Fosado J, Martínez-Martínez J, Peñuelas-Romero JK, Ibarra-Chaidez J, Chávez-Mondragón E, Arenas-Sordo ML. Malformaciones del primero y segundo arcos branquiales. Conceptos embriológicos y genéticos y pautas de seguimiento de los pacientes. An OrL Mex 2023; 68 (3): 107-138.

Several molecular pathways and numerous genes are involved in this development, such as transcription factors, growth factors, and receptors. Two of the most common are cleft lip with or without cleft palate and facio-auriculo-vertebral spectrum. In both, different types of inheritance can be considered, when they are isolated, multifactorial inheritance is probably more frequent. It is necessary to offer an interdisciplinary management and have a constant follow-up to solve the problems that arise.

KEYWORDS: Cleft lip and palate; Branchial arches; Facio-auriculo-vertebral spectrum.

ANTECEDENTES

Las anomalías congénitas están presentes desde el nacimiento, su origen etimológico viene del latín *congenitus*, compuesto del prefijo *con-* (conjuntamente) y *genitus* (engendrado), es decir, “engendrado con”. De acuerdo con la Organización Mundial de la Salud (OMS), el término malformación congénita debe limitarse a defectos estructurales presentes al nacimiento.¹ Las anomalías congénitas representan un grupo heterogéneo de enfermedades, no siempre se conoce una causa específica que desencadene estas alteraciones y en muchos casos es probable que tengan un origen multifactorial.²

Se estima que las tasas de prevalencia mundial de malformaciones congénitas son del 4.7% en los países industrializados, del 5.6% en los países de ingresos medios y del 6.4% en los países de bajos ingresos.³ La Organización Panamericana de la Salud (OPS) reporta que alrededor de 8 millones de recién nacidos mueren en el mundo cada año debido a defectos congénitos graves, y cerca de 3 millones fallecen antes de cumplir los 5 años.⁴ Los defectos congénitos causan hasta un 21% de las muertes en menores de 5 años en América Latina.⁵ En México durante el censo realizado en 2019 por el Instituto Nacional de

Estadística y Geografía (INEGI), las malformaciones congénitas ocuparon el segundo lugar como causa de defunción en menores de un año de edad. En caso de no acabar en defunción, estas anomalías congénitas acarrearán diversas discapacidades crónicas.⁶

Los defectos craneofaciales congénitos son enfermedades graves con alta complejidad estructural y funcional. Los defectos craneofaciales son muy frecuentes, ya que representan aproximadamente el 75% de los defectos congénitos humanos y afectan del 0.1 al 0.3% de todos los nacimientos. Como toda malformación congénita, su origen es una combinación de factores genéticos, medioambientales, así como la exposición materna durante el embarazo a toxinas, teratógenos o por deficiencia de micronutrientes. Las malformaciones craneofaciales pueden tener diversas manifestaciones, de manera aislada, asociadas con un síndrome establecido con un grupo de defectos conocidos relacionados con una mutación monogénica o anomalía cromosómica, o en conjunto con defectos del desarrollo adicionales sin una base genética conocida, que se les conoce como esporádicos.^{7,8} La gravedad de los defectos craneofaciales pueden ir desde alteraciones estéticas menores hasta alteraciones estructurales considerables que pueden traer consigo problemas en la respiración y la alimen-



tación, así como en el desarrollo social y mental y, en casos extremos, la muerte.⁹

En México, la Secretaría de Salud y la Dirección General de Epidemiología, en 2020 registraron 1386 casos por cada 100,000 recién nacidos y en el tercer trimestre de 2021, 1099 casos nuevos por cada 100,000 recién nacidos; los estados que informan las incidencias más altas son Morelos con 940.31 y Campeche con 454.55 casos.¹⁰

DESARROLLO CRANEOFACIAL

El desarrollo del complejo craneofacial es la interacción entre las diferentes partes del cerebro y la cara, resultado de acciones celulares y tisulares complejas, así como la función de los genes reguladores. Este complejo se compone de dos partes principales: el neurocráneo dorso-rostral que contiene el cerebro, y el viscerocráneo ventro-caudal que está involucrado en la nutrición y la respiración y forma la boca, la faringe y la laringe superior.^{11,12}

El ectomesénquima (mesénquima que se origina en el ectodermo) y las células de la cresta neural formarán la mayor parte del complejo craneofacial. Las células de la cresta neural se originan en el tubo neural y adoptan un carácter mesenquimal para migrar de manera ventrolateral y se dividen en cuatro subpoblaciones: craneal, cardíaca, vagal y troncal. Las células de la cresta neural craneal se establecerán tanto en el neurocráneo como en el viscerocráneo, mientras que el tejido ectomesenquimatoso se encontrará solo en el neurocráneo. Las células de la cresta neural craneal se dividen en tres poblaciones diferentes: las derivadas del cerebro anterior (prosencefalo), las del cerebro medio (mesencefalo) y las del cerebro posterior (rombencefalo). Las dos primeras poblaciones migran para constituir el mesénquima de la prominencia frontonasal, el tejido periocular y la prominencia maxilar. La tercera población migra a diferentes rombómeros,

estableciéndose en lo que será la mandíbula, el hioides y los últimos arcos branquiales.¹³

Hacia el final de la cuarta semana de gestación pueden identificarse cinco formaciones mesenquimatosas que se encuentran alrededor de la boca primitiva o estomodeo, las cuales son: dos procesos mandibulares (formarán la mandíbula y el labio inferior), dos procesos maxilares (formarán el maxilar y el labio superior) y un proceso medial que es la prominencia frontonasal (formará la frente y la nariz). Estas formaciones comprenderán al primer arco branquial o faríngeo. Los arcos branquiales o faríngeos (cinco pares en mamíferos donde el quinto está subdesarrollado) son protuberancias bilaterales a lo largo del área faríngea, aparecen entre la cuarta y quinta semanas de gestación y contribuyen a las características externas del embrión. Cada uno de los arcos branquiales o faríngeos está formado por un núcleo central de tejido mesodérmico (el cual formará los músculos de la cara y el cuello), cubierto en su lado externo por ectodermo superficial, y revestido en su interior por epitelio de origen endodérmico y en la parte central de los arcos emigrará un número abundante de células de la cresta neural, las cuales constituirán los componentes esqueléticos de la cara. Por tanto, cada arco tendrá su propio componente muscular, arterial y su propio nervio.¹⁴⁻¹⁷ **Figura 1 y Cuadro 1**

Las malformaciones craneofaciales pueden clasificarse de distintas maneras, de acuerdo con su causa o a la región afectada. Según la localización anatómica, las anomalías de los arcos branquiales se han clasificado en anomalías del primero, segundo, tercero y cuarto arcos. Las anomalías del segundo arco branquial son las más comunes y representan aproximadamente el 95% de los casos. Otra clasificación que se utiliza es la creada por Paul Tessier y sirve para clasificar a las fisuras craneofaciales, ésta enumera las fisuras craneofaciales de 0 al 14 y describe las características óseas y de tejidos blandos.¹⁸ **Figura 2**

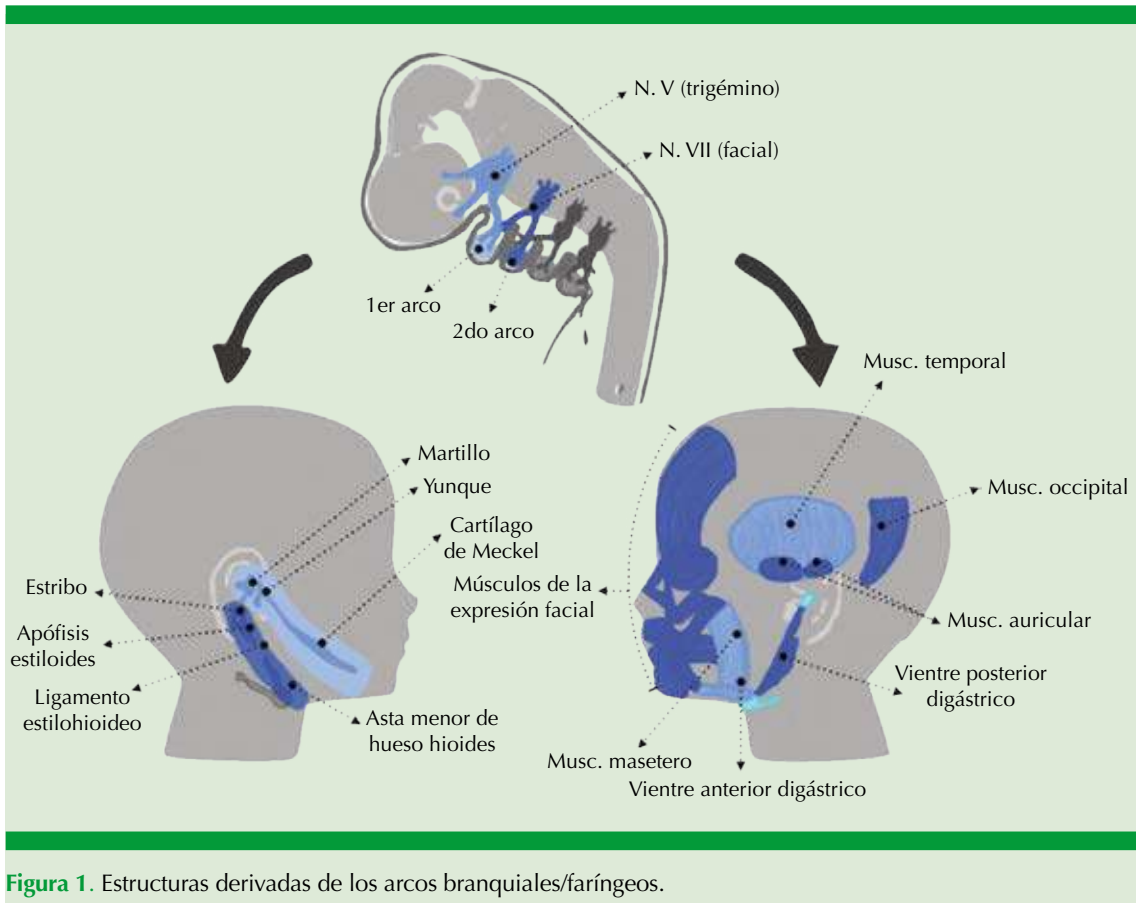


Figura 1. Estructuras derivadas de los arcos branquiales/faríngeos.

Cuadro 1. Arcos faríngeos/branquiales

	Constitución	Estructuras
Primer arco (arco mandibular)	Constituido por: -Porción dorsal (proceso maxilar) -Porción ventral (proceso mandibular o cartílago de Meckel)	<i>Huesos:</i> martillo, yunque, premaxilar, maxilar, hueso cigomático, porción del hueso temporal, mandíbula <i>Musculatura:</i> músculos de la masticación (temporal, masetero, pterigoideos), vientre anterior del digástrico, milohioideo, músculo del martillo y periestafilino externo <i>Inervación musculatura:</i> rama maxilar inferior del nervio trigémino
Segundo arco (arco hioideo o cartílago de Reichert)	Constituido por: -Porción ventral -Arcos caudales	<i>Huesos:</i> estribo, la apófisis estiloides del hueso temporal, el ligamento estilohioideo y ventralmente, al asta menor y la porción superior del cuerpo del hueso hioides <i>Musculatura:</i> músculo del estribo, el estilohioideo, el vientre posterior del digástrico, el auricular y los músculos de la expresión facial <i>Inervación musculatura:</i> nervio facial

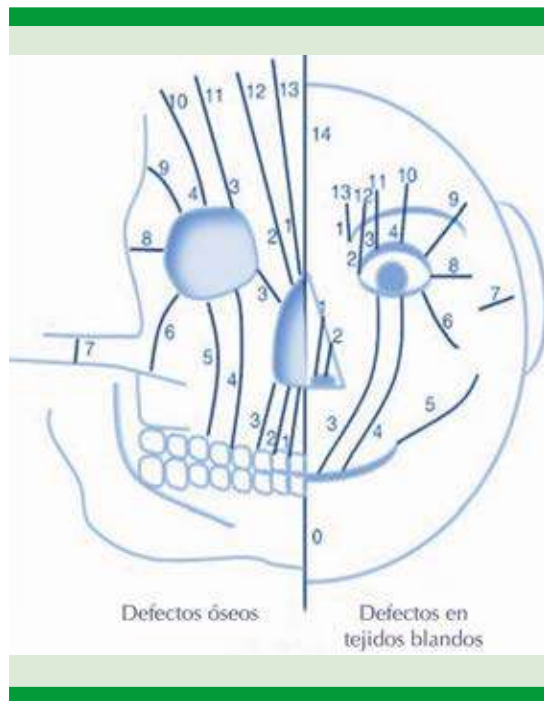


Figura 2. Clasificación de Tessier.

Enumera las fisuras craneofaciales del 0 al 14 describiendo las características óseas y de tejidos blandos. Hendiduras de la línea media 0, 14. Hendiduras paramediales 1, 2, 12 y 13. Hendiduras orbitarias 3, 4, 5, 9, 10 y 11. Hendiduras laterales 6, 7 y 8.

GENES IMPLICADOS

El complejo craneofacial se desarrolla como consecuencia de interacciones complejas y requiere una regulación precisa del movimiento celular, el crecimiento, el patrón y la diferenciación de los tejidos craneofaciales y la migración celular de las células neurales. En este desarrollo se ven implicadas varias vías moleculares y numerosos genes, incluidos los genes que codifican una variedad de factores de transcripción, factores de crecimiento y receptores. Las mutaciones en cualquiera de estos genes o vías causarán distintos defectos craneofaciales.^{9,12}

El desarrollo de las estructuras craneofaciales inicia con la formación de las células de la cresta

neural, las cuales pasarán por una transición de células epiteliales a mesenquimales para poder migrar hacia los arcos branquiales o faríngeos. La interacción de la cresta neural craneal con los tejidos de la cara está controlada en su mayor parte por moléculas reguladoras, como son factores de crecimiento (como FGF, TGF, EGF), la superfamilia del ácido retinoico y la participación de proteínas antagónicas de la proteína morfogenética de hueso (BMP), entre otros. Para su migración desde el dorso del tubo neural hasta la región craneofacial tendrán que liberarse complejos de adhesión intercelular quimiotácticos como FGF-2 y FGF-8. Una vez que han llegado a su destino, proliferan para formar las estructuras craneofaciales. Múltiples factores inducen y regulan esta proliferación, como los genes que pertenecen a la familia de genes homeóticos u Hox, siendo los genes *MSX* (*MSX1*, *MSX2* y *MSX3*) importantes representantes, proteínas de señalización de crecimiento que son Sonic hedgehog (SHH) y WNT y el gen *TCOF1*. SHH se expresa, en diversas etapas del desarrollo, en el ectodermo de los procesos frontonasal y maxilares y en el neuroectodermo y el endodermo faríngeo y es necesario para el desarrollo del paladar y de la prominencia frontonasal, por lo que su ausencia causa alteraciones de la línea media, como la holoprosencefalia, hipotelorismo, ciclopía, hipoplasia medio facial, así como labio y paladar hendidos.^{9,12,15,19}

Algunas moléculas teratogénicas también se han relacionado con la regulación de SHH y los factores de transcripción *MSX1* y *MSX2*. Los teratógenos que se han implicado incluyen ácido retinoico, fenitoína, valproato, aminopterina, metotrexato, fluconazol y ciclofosfamida.²⁰

Además de participar en la proliferación de las células craneofaciales, los genes Hox también participan en el desarrollo axial del embrión y se expresan en la cresta neural antes y después de la migración a los arcos branquiales o faríngeos. Las células de la cresta neural craneal que

expresan Hox solo migrarán hacia el segundo arco branquial y posteriores, no hacia el primer arco, que es el responsable de la formación de la cara. Los genes y vías de señalización que intervendrán en el desarrollo de los procesos del primer arco branquial para la formación de la cara son SHH, Bmp4, Wnt3, Wnt9b y FGF8 que se expresan en el epitelio, mientras que FGF1, -2, -3, LHX, GSC, DLX1, -2, PAX9, MSX1 y -2 se expresan en el mesénquima.²¹

Los trastornos del desarrollo del paladar son la primera causa de malformaciones craneofaciales y para el desarrollo de éste se han implicado más de 300 genes en donde la afectación de solo uno de éstos puede derivar en una hendidura. Algunos de estos genes son *COL2A*, *COL11A*, *TCOF1*, *POLR1C*, *TGFβ*, *BMPs*, factores de crecimiento y diferenciación, activinas e inhibinas. Sin embargo, la causa de la hendidura aún se conoce poco con múltiples vías moleculares asociadas con el labio o paladar hendidos. Las vías moleculares más comúnmente estudiadas incluyen las implicadas con factores de señalización extracelular, factores de transcripción y moléculas de adhesión celular.²²

LABIO Y PALADAR HENDIDOS

El defecto craneofacial más frecuente en el mundo es el labio hendido aislado y el asociado con paladar hendido, también conocido como fisura labio palatina, que se consideran una misma afección desde el punto de vista embriológico y genético.²³ Su incidencia varía según las distintas poblaciones, pero de acuerdo con la OMS, en 2021, fue de 1 por cada 1000-1500 recién nacidos en todo el mundo.²⁴ En México, la incidencia varía entre 1 por cada 2000 a 5000 nacimientos por año y se estima una prevalencia de 5.3 por cada 10,000 nacidos vivos. Este padecimiento se manifiesta más en el sexo masculino; así, en labio hendido aislado es de 1.5 hombres por una mujer, y en labio y paladar hendidos es de dos hombres por cada mujer;

no obstante, la incidencia de paladar hendido aislado es mayor en mujeres. El labio y paladar hendidos pueden manifestarse como un defecto aislado (no sindrómico) que ocurre en alrededor del 85% de los casos de labio hendido con o sin paladar hendido y alrededor del 45% de los casos de paladar hendido aislado; sin embargo, éstos pueden acompañarse de otras anomalías congénitas esporádicas hasta en el 50% de los casos (defectos cardíacos, deformaciones de miembros, hidrocefalia y defectos de las vías urinarias), o asociarse con un síndrome genético. Se han encontrado como parte de síndromes mendelianos más de 200 con labio hendido y aproximadamente 400 con paladar hendido.²²

Cuadro 2

El fuerte factor genético del labio y paladar hendidos se demuestra en su alta recurrencia en las familias de los afectados, con razón de momios de esta condición que es de 15 a 56 veces más en estas familias en comparación con la población general. Sin embargo, la causa es multifactorial con más frecuencia que mendeliana; los riesgos pueden verse modificados por causas genéticas y ambientales. Se han identificado factores de riesgo maternos de la aparición del labio y paladar hendidos, de los que destacan la exposición al tabaco, alcohol y corticosteroides, deficiencia de cinc y de ácido fólico, estrés materno, obesidad, diabetes, entre otros.^{23,25-29}

Embriología y patogenia

Este defecto es producido por una falla en la fusión de los procesos faciales durante periodos decisivos en el desarrollo embrionario (entre las semanas 4 y 10 de gestación), dejando una conexión entre la cavidad bucal y la cavidad nasal. Se ven alteradas varias estructuras, como el labio, el proceso alveolar, el paladar duro y el paladar blando. Como se comentó anteriormente, alrededor de la cuarta semana de gestación aparecen los dos procesos maxilares y el proceso frontonasal único que se encuentra



Cuadro 2. Síndromes comunes asociados con labio/paladar hendidos o paladar hendido

Síndrome	Genes asociados	Manifestaciones clínicas
Trisomía 13 (síndrome de Patau)	<i>GATA4, TBX1</i>	Labio/paladar hendidos, anomalías de la línea media, microcefalia, micrognatia, comunicación interauricular, discapacidad intelectual, anomalías oculares, criptorquidia, onfalocele
Síndrome de Loeys-Dietz	<i>TGFRβ1, TGFβR2, TGF-β2</i>	Craneosinostosis, paladar hendido, hipertelorismo
Secuencia de Pierre Robin	<i>BMPR1B</i>	Micrognatia, glosoptosis, paladar hendido
Síndrome velocardiofacial (Del.22q11, síndrome de DiGeorge, síndrome de Shprintzen)	<i>TBX1, SOX9</i>	Paladar hendido, paladar hendido submucoso, malformaciones cardíacas y renales, micrognatia, orejas de implantación baja, telecanto, discapacidad intelectual
Síndrome de Apert (acrocefalosindactilia tipo 1)	<i>FGF2</i>	Paladar hendido, hipertelorismo, frente plana, cara media retraída, discapacidad intelectual, sindactilia simétrica en pies y manos
Síndrome de Crouzon	<i>FGF2, FGF3</i>	Frente plana, cara media hipoplásica, paladar hendido, inteligencia normal
Síndrome de Van der Woude	<i>IRF6</i>	Labio/paladar hendidos y hoyuelos (<i>pits</i>) en labios
Síndrome de Stickler	<i>COL2A1, COL11A1, COL11A2, COL9A1, COLPA2 o COL9A3</i>	Paladar hendido, úvula bífida, cara media plana, cataratas, desprendimiento de retina
Síndrome de Treacher Collins (disostosis mandibulofacial)	<i>TCOF1, POLR1C o POLR1D</i>	Paladar hendido, hipoacusia conductiva, coloboma, micrognatia, microtia

en una posición ventrolateral al cerebro anterior. Posteriormente, en la parte ventrolateral del proceso frontonasal ocurre un engrosamiento ectodérmico bilateral que origina las placodas nasales. El proceso frontonasal crece en la región contigua a las placodas, lo que resulta en la formación de las fositas nasales, en torno a éstas se encuentran los procesos nasales laterales (o externos) y medios (o internos). Aun en este momento las fositas nasales siguen en continuidad con el estomodeo. Más tarde hay un crecimiento rápido del mesénquima en los procesos maxilares, que empuja las fositas nasales hacia la línea media, mientras que los procesos nasales medios crecen ventrolateralmente. Las dos prominencias maxilares se amplían medialmente en las semanas 6 a 7 de gestación, donde se encuentran con los procesos nasales para formar el labio superior en el día 48 de gestación.^{21,30}

El paladar se divide en primario (anterior) y secundario (posterior). El paladar primario procede del proceso frontonasal, mientras que el paladar secundario se origina de los procesos maxilares. El paladar primario se desarrolla a partir de la fusión de las dos prominencias nasales mediales en las semanas 6 a 7 de gestación. Esta unión forma el segmento intermaxilar, que incluirá los 4 incisivos centrales y el paladar duro de esa zona, que estará anterior al agujero incisivo (foramen nasopalatino). El desarrollo del paladar secundario comienza alrededor de la semana 9 de gestación con un crecimiento vertical de los dos procesos maxilares, éstos formarán dos procesos o estantes palatinos posicionados a cada lado de la lengua, y se volverán horizontales en estadios más tardíos. Posteriormente, los procesos o estantes palatinos también se extienden medialmente para fusionarse. Esta fusión comienza anteriormente desde el paladar primario,

o posterior al agujero incisivo, y se extiende posteriormente hasta la úvula, formando así el paladar duro y el paladar blando. A la décima semana de desarrollo, la cara del embrión se ha formado en su totalidad.^{21,25,30} **Figura 3**

Debe tomarse en cuenta que el paladar primario y secundario hacen referencia al paladar por sus orígenes embriológicos. Por otro lado, al referirnos al paladar como duro o blando, éste se refiere a las estructuras que los componen, siendo el duro compuesto por tejido óseo y el blando comprendido por músculos.³⁰

Genes

El proceso de desarrollo de estas estructuras involucra genes que controlan el patrón celular, la

proliferación celular (Sonic Hedgehog), la comunicación extracelular (TGF α) y la diferenciación (TGF β), así como interacciones entre distintas moléculas de adhesión y factores reguladores (IRF6). Las variantes patogénicas de genes implicados en cada uno de estos procesos decisivos del desarrollo craneofacial se asocian con estas malformaciones.³¹

Se han descrito muchos genes con funciones diversas en estas vías.³²

Algunos de los locus que podrían tener un papel causal en estas enfermedades son los incluidos en las regiones de los cromosomas 1, 2, 3, 4, 6, 8, 9, 10, 11, 12, 13, 14, 15, 17, 18, 19 y X, y se incluyen los siguientes genes: *MTHFR*, *TGF α* , *D4S175*, *F13A1*, *TGFB3*,

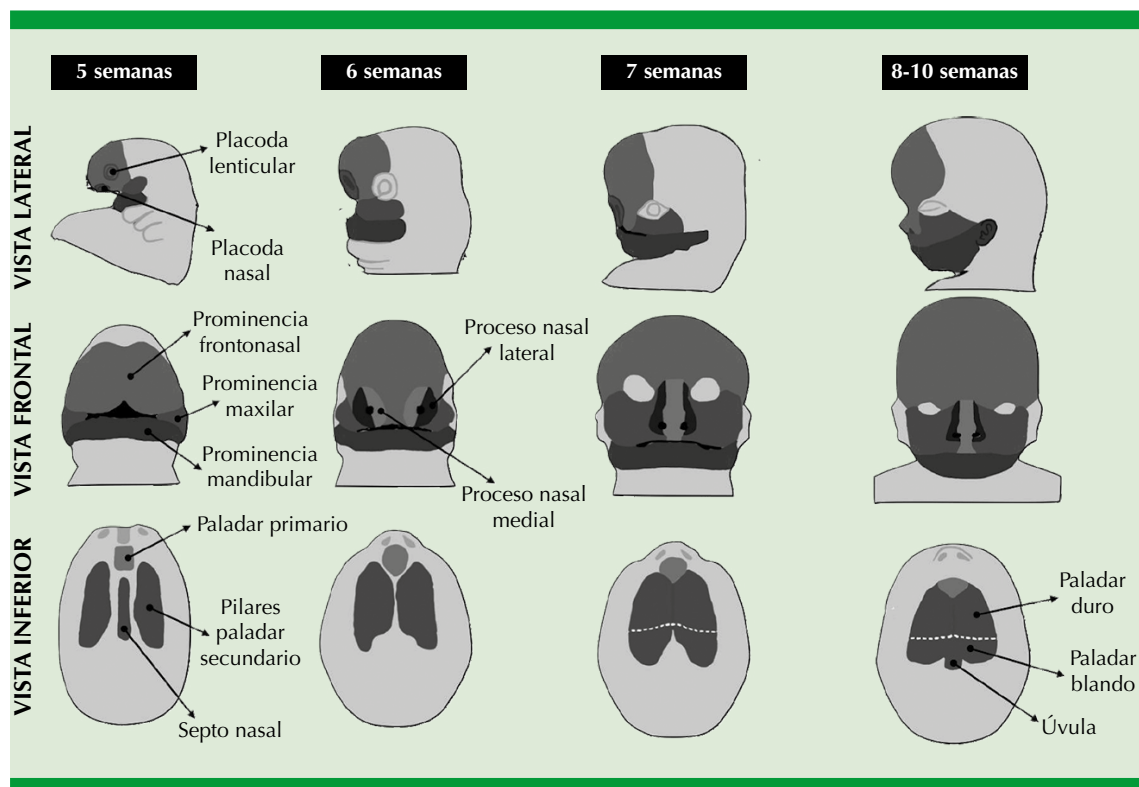


Figura 3. Embriología del paladar.



D17S250, APOC2, IRF6, MAFB, ARHGAP29, 8q24, VAX1, PAX7, TGFB3, MSX1, PTCH1, FOXE1, GLI2, JAG2, LHX8, MSX2, SATB2, SKI, SPRY2, TBX10, TBX22, PVRL1, FGFR1, FGFR2, FGF8, CRISPLD2, BMP4, PDGFC, GABRB3, RYK, SMT3, OFC9, 1p31, 1p33, 4q21-q31, 6p24-p23, ARID3B, BAALC, BCL3, CLPTM1, COL8A1, CREBBP, DCAF4L2, DLX4, EPHA3, CYRIA, GRHL3, NOG, NTN1, PAX9, PVR/PVRL2, RARA, RHPN2, RYK, SMC2, SUMO1, TANC2, TFAP2A, TGFB1, THADA, TP63, TPM1 y ZNF236. En términos generales, la mayor parte del labio y paladar hendidos tiene herencia multifactorial, por lo que interactúan 2 a 20 genes para condicionarlo. En algunos casos, los menos, pueden ser secundarios a la acción de un solo gen.³¹⁻³⁴ **Cuadro 3**

También se han encontrado implicados factores que participan en el metabolismo xenobiótico (*CYP1A1, GSTM1, NAT2*), metabolismo de nutrientes (*MTHFR, RARA* [receptor de ácido retinoico α] o respuesta inmunitaria (*PVRL1, IRF6*)).³²

Debido a que en la mayoría de los casos la causa de estas afecciones es multifactorial, el tabaquismo periconcepcional materno, el consumo de alcohol y la mala nutrición se consideran factores de riesgo. Con respecto al tabaquismo, su influencia está en los genes *GSTM1, GSTT1, NAT1* y *NAT2*, que están implicados en la desintoxicación de los productos para fumar tabaco.^{31,35}

Clasificación y seguimiento

Los defectos en la formación de estas estructuras pueden ocurrir de manera aislada, combinada, unilateral o bilateral. Debido a esto se han establecido diferentes clasificaciones según las estructuras afectadas, necesidades quirúrgicas y anatómicas. Al afectar el labio puede originarse el labio hendido cicatricial (pueden ser unilaterales o bilaterales) o el labio hendido unilateral

(derecho o izquierdo) o bilateral, agregando el adjetivo completo o incompleto, dependiendo si la fusión del proceso maxilar superior con el filtro labial es parcial o inexistente (**Figura 4**). El paladar hendido puede ser completo o incompleto (un tercio o dos tercios) o si afecta también el labio y el borde alveolar (labio y paladar hendidos), éste puede ser bilateral o unilateral.^{36,37} **Figura 5**

Las hendiduras del paladar también pueden clasificarse según la extensión anatómica que se afecta; pueden verse afectados el paladar duro y el blando. El paladar hendido submucoso se caracteriza por dehiscencia de la musculatura palatina subyacente, mientras que la mucosa suprayacente está intacta. A la exploración física pueden palparse hendiduras en la línea media del paladar duro, puede encontrarse una úvula bífida y una zona pelúcida (línea azul en la línea media del paladar blando que representa la falta de musculatura y mayor transparencia).³⁰

Algunas de las clasificaciones más utilizadas hoy día en la práctica médica en México son la embriogénica de Stark y Kernahan (1958) y la de Victor Veau (1931) [**Cuadros 4 y 5 y Figura 5**].^{25,38} Estas clasificaciones hacen solo una descripción de los segmentos anatómicos implicados, pero no reflejan qué tan severamente están afectados. Por el contrario, la clasificación de Kernahan o *stripped Y*, modificada en 1971 por Millard, tiene como alcance adicional un esquema donde se grafica de manera práctica el tipo de fisura.³⁹

Algunas de las complicaciones que estos pacientes pueden mostrar son disfagia (afectará la succión y deglución), bajo peso, crecimiento fisiológico retrasado, otitis media recurrentes e hipoacusias conductivas secundarias; agenesia, fisura o duplicación de los incisivos maxilares; insuficiencia velofaríngea, lo que condiciona voz nasal, dislalia y desalineamiento de las piezas dentarias, entre otros.²⁵

Cuadro 3. Genes asociados con labio/paladar hendidos (continúa en la siguiente página)

Genes	Función	Clínica
<i>IRF6</i> (interferon regulatory factor 6)	1q32.2 Codifica un miembro de la familia del factor de transcripción regulador (IRF) del interferón. La proteína codificada podría ser un activador transcripcional	Síndrome de Van der Woude Síndrome de pterigión poplíteo Fisura orofacial tipo 6 no sindrómica
<i>MAFB</i> (MAF BZIP transcription factor B)	20q12 La proteína codificada por este gen es un factor de transcripción que juega un papel importante en la regulación de la hematopoyesis específica del linaje	Síndrome de osteólisis carpotarsiana multicéntrica Síndrome de retracción de Duane 3 con o sin sordera
<i>TGFA</i> (transforming growth factor alpha)	2p13.3 Codifica un factor de crecimiento que es un ligando para el receptor del factor de crecimiento epidérmico, que activa una vía de señalización para la proliferación, diferenciación y desarrollo celular. Esta proteína puede actuar como un ligando unido a la membrana o como un ligando soluble. Este gen se ha asociado con muchos tipos de cáncer y también puede estar implicado en algunos casos de labio hendido-paladar hendido	Se ha asociado con muchos tipos de cáncer y también puede estar implicado en algunos casos de labio y paladar hendido y paladar hendido aislado
<i>ARHGAP29</i> (Rho GTPase activating protein 29)	1p22.1 Codifica a Rap1, una pequeña GTPasa que, a través de efectores, regula la señalización de Rho GTPasa. Ésta es una proteína que media la regulación cíclica de pequeñas proteínas de unión a GTP que están involucradas en muchas funciones críticas para el desarrollo craneofacial relacionadas con la forma celular, el movimiento, las interacciones célula-célula y proliferación	Labio y paladar hendido no sindrómico Paladar hendido aislado
8q24	Es un gen desierto identificado con importancia en varias enfermedades complejas	Labio y paladar hendido Cáncer de próstata, cáncer colorrectal, cáncer de vejiga y cáncer de mama
<i>VAX1</i> (ventral anterior homeobox 1)	10q25.3 Codifica una proteína que contiene un homeodominio de una clase de factores de transcripción homeobox que se conservan en los vertebrados. La proteína codificada puede desempeñar un papel importante en el desarrollo del prosencéfalo ventral anterior y el sistema visual	Microftalmia síndrómica Microftalmia colobomatosa
<i>PAX7</i> (paired box 7)	1p36.13 Este gen es un miembro de la familia de factores de transcripción de caja emparejada (PAX). Estos genes juegan papeles críticos durante el desarrollo fetal y el crecimiento del cáncer. PAX7 se expresa en la cresta neural, el cartílago de Meckel y varias estructuras nasales, incluido el epitelio nasal, por lo que se ha confirmado su papel en el desarrollo craneofacial	Malformaciones en maxilar y nariz Miopatía congénita progresiva con escoliosis Rabdomiosarcoma
<i>TGFB3</i> (transforming growth factor beta 3)	14q24.3 Codifica un ligando secretado de la superfamilia de proteínas TGF-beta (factor de crecimiento transformante-beta). Los ligandos de esta familia se unen a varios receptores TGF-beta que conducen al reclutamiento y la activación de factores de transcripción de la familia SMAD que regulan la expresión génica. Esta proteína está implicada en la embriogénesis y la diferenciación celular, y puede desempeñar un papel en la cicatrización de heridas	Aneurismas y disecciones aórticas Displasia arritmogénica familiar del ventrículo derecho



Cuadro 3. Genes asociados con labio/paladar hendidos (continúa en la siguiente página)

Genes	Función	Clínica
<i>MSX1</i> (<i>msh homeobox 1</i>)	4p16.2 Codifica un miembro de la familia de genes homeobox del segmento muscular. La proteína codificada funciona como un represor transcripcional durante la embriogénesis a través de interacciones con componentes del complejo central de transcripción y otras hemoproteínas. También puede tener funciones en la formación del patrón de las extremidades, el desarrollo craneofacial, en particular la odontogénesis y la inhibición del crecimiento tumoral	Labio hendido no sindrómico con o sin paladar hendido Síndrome de Witkop Síndrome de Wolf-Hirschhorn Hipodoncia autosómica dominante
<i>PTCH1</i> (<i>patched 1</i>)	9q22.32 Codifica un miembro de la familia de proteínas patched y un componente de la vía de señalización de Hedgehog. La señalización de Hedgehog es importante en el desarrollo embrionario y la tumorigénesis.	Síndrome de nevus de células basales Holoprosencefalia
<i>FOXE1</i> (<i>forkhead box e1</i>)	9q22.33 Este gen sin intrones codifica una proteína que pertenece a la familia de factores de transcripción forkhead. La proteína codificada funciona como un factor de transcripción de la tiroides que juega un papel en la morfogénesis de la tiroides	Síndrome de Bamforth-Lazarus Susceptibilidad al cáncer de tiroides no medular
<i>GLI2</i> (<i>gli family zinc finger 2</i>)	2q14.2 Codifica una proteína que pertenece a la subclase de proteínas con dedos de cinc de tipo C2H2 de la familia Gli. Las proteínas con dedos de cinc de la familia Gli son mediadores de la señalización de Sonic Hedgehog (Shh) y están implicados como potentes oncogenes en la célula de carcinoma embrionario. La proteína codificada por este gen se localiza en el citoplasma y activa la expresión del gen del homólogo parcheado de <i>Drosophila</i> (PTCH). También se cree que juega un papel durante la embriogénesis	Síndrome de cefalopolisindactilia de Greig Síndrome de Pallister-Hall Polidactilia preaxial tipo IV Polidactilia postaxial tipos A1 y B
<i>JAG2</i> (<i>jagged canonical notch ligand 2</i>)	14q32.33 La vía de señalización de Notch es un mecanismo de señalización intercelular esencial para el correcto desarrollo embrionario. La proteína codificada por este gen es uno de varios ligandos que activan Notch y receptores relacionados	Distrofia muscular, de cinturas, autosómica recesiva Síndrome de Alagille
<i>LHX8</i> (<i>lim homeobox 8</i>)	1p31.1 La proteína codificada por este gen es miembro de la familia de hemoproteínas LIM, que están implicadas en el modelado y diferenciación de diversos tejidos. Estas proteínas contienen dos tandems repetidos de dedos de cinc doble ricos en cisteína conocidos como dominios LIM además de un homeodominio de unión al ADN Este miembro es un factor de transcripción que participa en la morfogénesis dental, oogénesis y diferenciación neuronal	Labio/paladar hendido Odontoma Neuropatía hereditaria autónoma y sensitiva
<i>MSX2</i> (<i>msh homeobox 2</i>)	5q35.2 Codifica un miembro de la familia homeobox del segmento muscular. La proteína codificada es un represor transcripcional que establece equilibrio entre supervivencia y apoptosis de células derivadas de la cresta neural implicadas en la morfogénesis craneofacial adecuada	Foramen parietal con displasia cleidocraneal Craneosinostosis 2

Cuadro 3. Genes asociados con labio/paladar hendidos (continúa en la siguiente página)

Genes	Función	Clínica
<i>SATB2</i> (<i>satb homeobox 2</i>)	2q33.1 Codifica una proteína de unión al ADN que se une específicamente a las regiones de unión a la matriz nuclear. La proteína codificada está implicada en la regulación de la transcripción y la remodelación de la cromatina	Síndrome de Glass Paladar hendido aislado Discapacidad cognitiva
<i>SKI</i> (<i>SKI protooncogen</i>)	1p36.33p36.32 Codifica el homólogo de la proteína del protooncogén nuclear del oncogén del virus del sarcoma aviar (VSKI). Funciona como un represor de la señalización de TGF-beta y puede desempeñar un papel en el desarrollo del tubo neural y la diferenciación muscular	Síndrome de craneosinostosis de Shprintzen-Goldberg Síndrome de deleción del cromosoma 1P36
<i>SPRY2</i> (<i>sprouty rtk signaling antagonist 2</i>)	13q31.1 Codifica una proteína perteneciente a la familia de los germinados. La proteína codificada contiene un dominio carboxilo-terminal rico en cisteína esencial para la actividad inhibitoria sobre las proteínas de señalización del receptor tirosina cinasa y es necesaria para la translocación estimulada por el factor de crecimiento de la proteína a los volantes de la membrana. Esta proteína puede desempeñar un papel en la ramificación de los alvéolos durante el desarrollo de los pulmones	Nefropatía IgA 3 Adenocarcinoma cortical suprarrenal
<i>TBX10</i> (<i>Tbox transcription factor 10</i>)	11q13.2 Codifica un miembro de la familia de factores de transcripción T-box, que comparten un dominio de unión al ADN llamado T-box y desempeñan un papel en varios procesos de desarrollo, incluido el destino temprano de las células embrionarias y la organogénesis	Labio hendido con o sin paladar hendido Paladar hendido
<i>TBX22</i> (<i>Tbox transcription factor 22</i>)	Xq21.1 Este gen es miembro de una familia de genes conservados filogenéticamente que comparten un dominio común de unión al ADN, la caja T. Los genes T-box codifican factores de transcripción implicados en la regulación de los procesos de desarrollo. Se cree que desempeña un papel importante en la palatogénesis humana	Paladar hendido con o sin anquiloglosia ligado al cromosoma X Síndrome de Abruzzo-Erickson
<i>PVRL1</i> (<i>Poliovirus receptorrelated 1</i>)	11q23.3 Codifica una proteína de adhesión que juega un papel en la organización de uniones adherentes y uniones estrechas en células epiteliales y endoteliales. Esta proteína actúa como receptor de la glicoproteína D (gD) de los virus del herpes simple 1 y 2 (HSV-1, HSV-2) y del virus de la seudorrabia (PRV) y media la entrada del virus en las células epiteliales y neuronales. Entre sus vías relacionadas se encuentran la organización de uniones celulares y la dinámica de uniones celulares de Sertoli-Sertoli	Labio y paladar hendido Síndrome de displasia ectodérmica 1 (CLPED1) Labio hendido no sindrómico con o sin paladar hendido (CL/P) Síndrome de Bustos Simosa Pinto Cisternas
<i>FGFR1</i> (<i>fibroblast growth factor receptor 1</i>)	8p11.23 La proteína codificada por este gen es un miembro de la familia del receptor del factor de crecimiento de fibroblastos (FGFR). Este miembro de la familia en particular se une a factores de crecimiento de fibroblastos tanto ácidos como básicos y está implicado en la inducción de extremidades	Síndrome de Pfeiffer Síndrome de Jackson-Weiss Síndrome de Antley-Bixler Displasia osteoglofónica Síndrome de Kallmann autosómico dominante



Cuadro 3. Genes asociados con labio/paladar hendidos (continúa en la siguiente página)

Genes	Función	Clínica
<i>FGFR2</i> (fibroblast growth factor receptor 2)	10q26.13 La proteína codificada por este gen es un miembro de la familia del receptor del factor de crecimiento de fibroblastos (FGFR). Este miembro de la familia en particular es un receptor de alta afinidad para el factor de crecimiento ácido, básico o de queratinocitos, dependiendo de la isoforma	Síndrome de Crouzon Síndrome de Pfeiffer Craneosinostosis Síndrome de Apert Síndrome de Jackson-Weiss Síndrome de Beare-Stevenson cutis gyrate Síndrome de Saethre-Chotzen Craneosinostosis síndrómica
<i>FGF8</i> (fibroblast growth factor 8)	10q24.32 La proteína codificada por este gen es miembro de la familia del factor de crecimiento de fibroblastos (FGF). Los miembros de la familia FGF poseen amplias actividades mitogénicas y de supervivencia celular y están implicados en una variedad de procesos biológicos, incluidos el desarrollo embrionario, el crecimiento celular, la morfogénesis, la reparación de tejidos, el crecimiento tumoral y la invasión	Hipogonadismo hipogonadotrópico con o sin anosmia Síndrome de Kallmann
<i>CRISPLD2</i> (cysteine rich secretory protein LCCL domain containing 2)	16q24.1 Predicho para permitir la actividad de unión de glicosaminoglicanos. Participa en la morfogénesis de la cara	Artrogriposis distal tipo 6 Labio hendido
<i>BMP4</i> (bone morphogenetic protein 4)	14q22.2 Este gen codifica un ligando secretado de la superfamilia de proteínas TGF-beta (factor de crecimiento transformante-beta). Los ligandos de esta familia se unen a varios receptores TGF-beta que conducen al reclutamiento y la activación de factores de transcripción de la familia SMAD que regulan la expresión génica. Esta proteína regula el desarrollo del corazón y la adipogénesis	Hendidura orofacial Microftalmia síndrómica
<i>RYK</i> (receptor like tyrosine kinase)	3q22.2 La proteína codificada por este gen es un miembro atípico de la familia de proteínas tirosina cinasas receptoras del factor de crecimiento. Esta proteína participa en la estimulación de las vías de señalización de Wnt, así como la regulación de la búsqueda de rutas de axones	Síndrome de Robinow Paladar hendido aislado
<i>SMT3/SUMO1</i> (small ubiquitin like modifier)	2q33.1 Este gen codifica una proteína que es miembro de la familia de proteínas SUMO (pequeño modificador similar a la ubiquitina). Funciona de manera similar a la ubiquitina en el sentido de que se une a proteínas diana como parte de un sistema de modificación postraducciona. Sin embargo, a diferencia de la ubiquitina, que se dirige a las proteínas para su degradación, esta proteína participa en una variedad de procesos celulares, como el transporte nuclear, la regulación transcripcional, la apoptosis y la estabilidad de las proteínas	Fisura orofacial Agenesia dental
<i>OFC9</i> (orofacial cleft 9)	13q33.1q34	Fisura orofacial

Cuadro 3. Genes asociados con labio/paladar hendidos (continúa en la siguiente página)

Genes	Función	Clínica
<i>ARID3B</i> (<i>ATrich interaction domain 3B</i>)	15q24.1 Este gen codifica un miembro de la familia ARID (dominio de interacción rico en AT) de proteínas de unión al ADN. La proteína codificada es homóloga con dos proteínas que se unen al producto del gen del retinoblastoma. Las proteínas de esta familia tienen funciones en el modelado embrionario, la regulación del linaje celular, el control del ciclo celular y la regulación transcripcional	Neuroblastoma
<i>BAALC</i> (<i>BAALC binder of MAP3K1 and KLF4</i>)	8q22.3 Los tejidos que expresan este gen se desarrollan a partir del neuroectodermo	Leucemia aguda
<i>BCL3</i> (<i>BCL3 transcription coactivator</i>)	19q13.32 Este gen es un candidato a protooncogén. La proteína codificada funciona como un coactivador transcripcional que se activa a través de su asociación con homodímeros NF-kappa B	Linfoma células B
<i>CLPTM1</i> (<i>cleft lip and palate associated transmembrane protein 1</i>)	19q13.32 Participa en la transmisión GABAérgica pero no glutamatérgica. La señalización GABAérgica alterada es una de las muchas causas del paladar hendido	LPH Disqueratosis congénita autosómica dominante
<i>COL8A1</i> (<i>collagen type VIII alpha 1 chain</i>)	3q12.1 Este gen codifica una de las dos cadenas alfa del colágeno tipo VIII	Distrofia endotelial corneal Distrofia corneal
<i>CREBBP</i> (<i>CREB binding protein</i>)	16p13.3 Se expresa de manera ubicua y está implicado en la coactivación transcripcional de muchos factores de transcripción diferentes. Se sabe que este gen desempeña funciones críticas en el desarrollo embrionario, el control del crecimiento y la homeostasia al acoplar la remodelación de la cromatina con el reconocimiento del factor de transcripción.	Síndrome de Rubinstein-Taybi Síndrome de Menke-Hennekam
<i>DCAF4L2</i> (<i>DDB1 And CUL4 associated factor 4 like 2</i>)	8q21.3 Es un gen codificador de proteínas	Síndrome de Robinow, autosómico recesivo
<i>DLX4</i> (<i>distal-less homeobox 4</i>)	17q21.33 Se postula que las proteínas DLX desempeñan un papel en el cerebro anterior y el desarrollo craneofacial	Hendidura orofacial Labio hendido/paladar hendido
<i>EPHA3</i> (<i>EPH receptor A3</i>)	3p11.1 Este gen pertenece a la subfamilia de receptores de efrina de la familia de la proteína tirosina cinasa. La EPH y los receptores relacionados con la EPH se han implicado en la mediación de eventos de desarrollo, particularmente en el sistema nervioso	Beriberi húmedo Enfermedad por deficiencia de tiamina
<i>CYRIA</i> (<i>CYFIP related Rac1 interactor A</i>)	2p24.2 Predicho para permitir una pequeña actividad de unión de GTPasa. Se prevé que participe en la regulación de la polimerización del filamento de actina	Hendidura orofacial



Cuadro 3. Genes asociados con labio/paladar hendidos (continúa en la siguiente página)

Genes	Función	Clínica
<i>GRHL3</i> (grainyhead like transcription factor 3)	1p36.1 Codifica un miembro de la familia granular de factores de transcripción. La proteína codificada puede funcionar como un factor de transcripción durante el desarrollo y se ha demostrado que estimula la migración de las células endoteliales	Síndrome de Van der Woude Paladar hendido aislado
<i>NOG</i> (Noggin)	17q22 Codifica un polipéptido que inactiva miembros de las proteínas de señalización de la superfamilia del TGF-beta, como la BMP4. La proteína parece tener un efecto pleiotrópico. Está implicado en numerosos procesos de desarrollo, como la fusión del tubo neural y la formación de articulaciones. Entre sus vías relacionadas se encuentran la señalización del receptor TGF-beta en displasias esqueléticas y la pluripotencialidad de células madre embrionarias humanas	Síndrome de coalición tarso-carpiana y braquidactilia B2
<i>NTN1</i> (Netrin 1)	17p13.1 Proteína relacionada con la laminina. Se cree que está implicada en la guía de axones y la migración celular durante el desarrollo. Puede estar involucrada en la aparición del cáncer	Movimientos en espejo 1 y 4
<i>PAX9</i> (paired box 9)	14q13.3 Este gen es un miembro de la familia de factores de transcripción de caja (PAX). Estos genes juegan papeles críticos durante el desarrollo fetal y el crecimiento del cáncer	Agenesia dental, selectiva 3 y agenesia dental
<i>PVR</i> (PVR cell adhesion molecule)	19q13.31 La proteína codificada por este gen es una glicoproteína transmembrana perteneciente a la superfamilia de las inmunoglobulinas. Sirve como receptor celular para el poliovirus en el primer paso de la replicación del poliovirus. Entre sus vías relacionadas se encuentran la organización de unión celular y el sistema inmunitario innato	Poliomielitis y poliomieltis parálitica
<i>PVRL2</i> (poliovirus receptor-related 2)	19q13.32 Codifica una glicoproteína de membrana de tipo I de paso único con dos dominios de tipo C2 similares a Ig y un dominio de tipo V similar a Ig. Esta proteína es uno de los componentes de la membrana plasmática de las uniones adherentes. También sirve como entrada para ciertas cepas mutantes del virus del herpes simple y del virus de la pseudorrabia y participa en la propagación de estos virus de célula a célula. Entre sus vías relacionadas se encuentran la organización de uniones celulares y la dinámica de uniones celulares de Sertoli-Sertoli	Esclerosis múltiple Herpes simple Displasia ectodérmica de labio/paladar hendido
<i>RARA</i> (retinoic acid receptor alpha)	17q21.2 La proteína codificada, RARA, regula la transcripción de una manera dependiente del ligando. Este gen se ha implicado en la regulación del desarrollo, la diferenciación, la apoptosis, la granulopoyesis y la transcripción de genes reloj. Entre sus vías relacionadas se encuentran la expresión génica (transcripción) y los receptores nucleares	Leucemia promielocítica aguda y leucemia
<i>RHPN2</i> (Rhopilin Rho GTPase binding protein 2)	19q13.11 Codifica un miembro de la familia de las rofilinas de proteínas de unión a (Rho)-GTPasa homólogas a Ras. La proteína codificada se une tanto a RhoA unida a GTP y GDP como a RhoB unida a GTP y puede participar en la organización del citoesqueleto de actina	Síndrome de poliposis mixta hereditaria Paladar hendido aislado

Cuadro 3. Genes asociados con labio/paladar hendidos (continúa en la siguiente página)

Genes	Función	Clínica
<i>RYK</i> (receptor like tyrosine kinase)	3q22.2 La proteína codificada por este gen es un miembro atípico de la familia de proteínas tirosina cinasas receptoras del factor de crecimiento. La proteína codificada tiene un dominio extracelular rico en leucina con una región de unión Wnt de tipo WIF, un único dominio transmembrana y un dominio de tirosina cinasa intracelular. Esta proteína participa en la estimulación de las vías de señalización de Wnt, así como la regulación de la búsqueda de rutas de axones. Entre sus vías relacionadas se encuentran GPCR y ERK	Síndrome de Robinow Paladar hendido aislado
<i>SMC2</i> (structural maintenance of chromosomes 2)	9q31.1 Predicho para habilitar la actividad de unión de ATP; actividad de unión a cromatina y actividad de unión a ADN monocatenario	Empiema pleural
<i>SUMO1</i> (small ubiquitin like modifier 1)	2q33.1 Codifica una proteína que es miembro de la familia de proteínas SUMO (pequeño modificador similar a la ubiquitina). Funciona de manera similar a la ubiquitina en el sentido de que se une a proteínas diana como parte de un sistema de modificación postraduccional. Sin embargo, a diferencia de la ubiquitina, que se dirige a las proteínas para su degradación, esta proteína participa en una variedad de procesos celulares, como el transporte nuclear, la regulación transcripcional, la apoptosis y la estabilidad de las proteínas	Fisura orofacial Agenesia dental
<i>TANC2</i> (tetratricopeptide repeat, ankyrin repeat and coiled-coil containing 2)	17q23.2-q23.3 Se prevé que participe en el transporte citoesquelético de gránulos de núcleo denso; regulación del desarrollo de las espinas dendríticas y regulación de la morfogénesis de las espinas dendríticas	Trastorno del desarrollo intelectual con rasgos autistas y retraso del lenguaje, con o sin convulsiones Discapacidad intelectual síndromica no específica
<i>TFAP2A</i> (transcription factor AP-2 alpha)	6p24.3 La proteína codificada funciona como un homodímero o como un heterodímero con miembros familiares similares. Esta proteína activa la transcripción de algunos genes mientras inhibe la transcripción de otros	Síndrome branquioculofacial (BOFS) Ambliopía
<i>TGFB1</i> (transforming growth factor beta 1)	19q13.2 Este gen codifica un ligando secretado de la superfamilia de proteínas TGF-beta. Los ligandos de esta familia se unen a varios receptores TGF-beta que conducen al reclutamiento y la activación de factores de transcripción de la familia SMAD que regulan la expresión génica. Esta proteína codificada regula la proliferación, diferenciación y crecimiento celular, y puede modular la expresión y activación de otros factores de crecimiento, incluidos el interferón gamma y el factor de necrosis tumoral alfa. Este gen se regula con frecuencia en las células tumorales	Enfermedad de Camurati-Engelmann Enfermedad inflamatoria intestinal Inmunodeficiencia Encefalopatía



Cuadro 3. Genes asociados con labio/paladar hendidos (continuación)

Genes	Función	Clínica
<i>THADA</i> (<i>THADA armadillo repeat containing</i>)	2p21 Este gen es el objetivo de las aberraciones cromosómicas 2p21 en los adenomas tiroideos benignos. La proteína codificada probablemente esté implicada en la vía del receptor de muerte y la apoptosis	Adenoma SOAP DM2
<i>TP63</i> (<i>tumor protein P63</i>)	3q28 Este gen codifica un miembro de la familia de factores de transcripción p53. El corte y empalme alternativo de este gen y el uso de promotores alternativos da como resultado múltiples variantes de transcripción que codifican diferentes isoformas que varían en sus propiedades funcionales. Estas isoformas funcionan durante el desarrollo y mantenimiento de la piel, la regulación de células madre/progenitoras adultas, el desarrollo del corazón y el envejecimiento prematuro. Se ha descubierto que algunas isoformas protegen la línea germinal al eliminar los ovocitos o las células germinales testiculares que han sufrido daños en el ADN	Displasia ectodérmica Labio/paladar hendido Malformación de mano/pie dividido 4 (SHFM4) Anquilobléfaron Síndrome ADULTO (acrodermato-ungual-lacrimal-diente) Síndrome miembro-mamario Síndrome de Rapp-Hodgkin (RHS) Hendidura orofacial 8
<i>TPM1</i> (<i>tropomyosin 1</i>)	15q22.2 Este gen es un miembro de la familia de las tropomiosinas de proteínas de unión a actina altamente conservadas. La proteína codificada es un tipo de cadena alfa helicoidal que forma la tropomiosina predominante del músculo estriado, donde también funciona en asociación con el complejo de troponina para regular la interacción calcio-dependiente de la actina y la miosina durante la contracción muscular	Miocardiopatía hipertrófica familiar tipo 3 Miocardiopatía dilatada
<i>ZNF2</i> (<i>zinc finger protein 2</i>)	2q11.1 La proteína codificada por este gen pertenece a la familia de proteínas con dedos de cinc de tipo C2H2. Las proteínas con dedos de cinc interactúan con el ADN y funcionan como reguladores de la transcripción	Holoprosencefalia 5 Linfocitosis hemofagocítica familiar 3

El tratamiento de estos defectos será integral y deberá ser conducido por un equipo multidisciplinario formado por: cirujanos, otorrinolaringólogos, odontólogos, ortodoncistas, psicólogos, foniatras y nutriólogos.⁴⁰⁻⁴³ **Cuadro 6**

ESPECTRO FACIO-AURÍCULO-VERTEBRAL U ÓCULO-AURÍCULO-VERTEBRAL

Otro defecto craneofacial relevante es el que se conoce como espectro facio-aurículo-vertebral o en la bibliografía anglosajona óculo-aurículo-vertebral y comprende un conjunto de anomalías congénitas que incluyen el esqueleto facial, los tejidos blandos y las

estructuras neuromusculares craneofaciales derivadas exclusivamente del primer y segundo arcos branquiales. Fue descrito en 1952 por Maurice Goldenhar y posteriormente en 1963 Robert J Gorlin lo designó como displasia óculo-aurículo-vertebral. Debido a sus múltiples anomalías ha recibido distintos nombres, como son microsomía hemifacial, displasia facial lateral, displasia óculo-aurículo-vertebral, disostosis otomandibular, síndrome de primer y segundo arcos branquiales, síndrome de Goldenhar, síndrome de Goldenhar-Gorlin, espectro facio-aurículo-vertebral, pero en la actualidad se denomina espectro óculo-aurículo-vertebral (OMIM 164210).⁴⁴

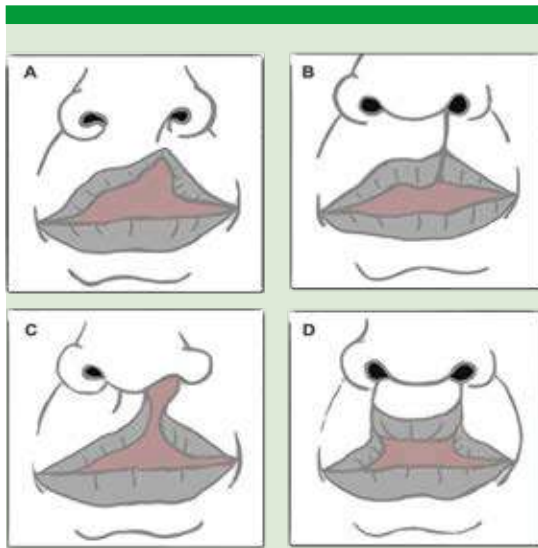


Figura 4. Tipos de labio hendido

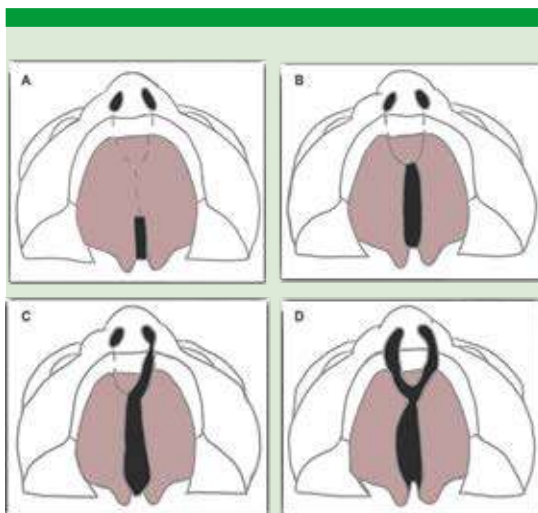


Figura 5. Tipos de paladar hendido.

Este espectro representa la forma más frecuente de asimetría facial y es la segunda anomalía congénita más común de los defectos craneofaciales después del labio y paladar hendidos, ocurriendo en uno de cada 5600 nacimientos;

Cuadro 4. Clasificación de Kernahan (1958/1971)

En ésta el punto de referencia es el agujero incisivo.

- El segmento izquierdo y derecho de la "Y" se divide en 3 porciones:
 - **Porción superior:** labio 1 y 4
 - **Porción media:** proceso alveolar 2 y 5
 - **Porción inferior:** paladar duro (primario) 3 y 6
- El segmento vertical de la "Y" se divide en 3 segmentos:
 - **Dos segmentos superiores:** paladar duro (secundario) 7 y 8
 - **Segmento inferior:** paladar blando 9

Nota: la modificación de Millard (1971) agrega dos triángulos que representan las deformidades nasales.

Cuadro 5. Clasificación del doctor Victor Veau (1931)

Los dividía en 4 grupos:

- **Tipo I:** hendidura del paladar blando (incluidas las de úvula solamente)
- **Tipo II:** hendidura de paladar blando y duro que afecta solo el paladar secundario, es decir, llega solo hasta el foramen incisivo
- **Tipo III:** hendidura completa unilaterial, desde la úvula pasando por el agujero incisivo y llegando hasta uno de los lados de la premaxila (hacia el alvéolo que debería ocupar el incisivo lateral). Con mucha frecuencia se acompaña de hendidura unilaterial del labio del mismo lado
- **Tipo IV:** hendidura completa bilateral, desde la úvula, pasando por el foramen incisivo y llegando hasta ambos lados de la premaxila. Se asocia frecuentemente con labio hendido completo bilateral

su prevalencia es de 1:5642 a 1:45,000. En México la incidencia se ha reportado de 1 por cada 1500 recién nacidos vivos. Se ha observado que la prevalencia es mayor en hispanos, asiáticos, nativos americanos y andinos. Se trata de un síndrome del primer arco branquial, que implica falta de desarrollo de la articulación temporomandibular, la rama mandibular, los músculos de la masticación y la oreja. El segundo arco branquial también puede estar implicado, afectando entonces, a su vez, el nervio facial y los músculos faciales. Los hombres se ven afectados con más frecuencia que las mujeres en relación



Cuadro 6. Cronología de las intervenciones en pacientes con labio/paladar hendido (continúa en la siguiente página)

Edad cronológica	Desarrollo dental	Evaluación	Especialistas	Intervenciones	Considerar	Importante
Recién nacido	-	Examen físico completo si está asociado con algún síndrome	Pediatra Cirujano plástico Otorrinolaringólogo Ortodoncista Genetista	Referencia a Pediatría o Cirugía plástica Búsqueda de malformaciones en otros niveles Estudio genético y de gabinete	Necesidad de alineación de espacios alveolares dentales	Educación en lactancia materna o fórmula (brindarla a 45° de inclinación) Técnica de alimentación en silla de montar
3-6 meses	Preerectión	Audiológica Odontopediátrica Necesidad de rinoplastia primaria	Otorrinolaringólogo Audiólogo/médico foniatra Terapeuta de lenguaje Ortodoncista y odontólogo pediátra Cirujano maxilofacial	Terapia de lenguaje Tratamiento médico oportuno de infecciones de oído medio recurrentes Tratamiento ortopédico prequirúrgico infantil 1ª cirugía: reparar labio	Si hay disminución de la audición: colocar tubos de ventilación Iniciar las primeras semanas de vida el tratamiento ortopédico Revisión de cicatrices	El 90% de los pacientes tendrá hipoacusia conductiva por drenaje incompetente de la tuba auditiva (trompa de Eustaquio) Educar a los cuidadores con la técnica en silla de montar para alimentación del menor Realizar la cirugía entre los 3 y 6 meses de edad Requisitos del paciente: peso mínimo de 4 kg, hemoglobina de 10 g/dL Vigilar alimentación, lenguaje y control de secreciones orales
10-24 meses	Dentición primaria	Audiológica y del lenguaje Odontopediátrica	Otorrinolaringólogo audiólogo/médico foniatra Terapeuta de lenguaje Ortodoncista y odontólogo pediátra Cirujano maxilofacial Cirujano plástico	Terapia de lenguaje Tratamiento médico oportuno de infecciones recurrentes: otitis media aguda 2ª cirugía: reparar paladar	Si hay disminución de la audición: colocar tubos de ventilación Realizar la cirugía entre los 10 y 18 meses de edad	El 90% tendrá hipoacusia conductiva por drenaje incompetente de la tuba auditiva (trompa de Eustaquio) Vigilar adecuado desarrollo del lenguaje y alimentación Alineación e higiene dental Vigilar audición, desarrollo facial
1-2 años	Dentición primaria	Audiológica y del lenguaje Odontopediátrica	Audiólogo/médico foniatra Terapeuta de lenguaje Ortodoncista y odontólogo pediátra	Terapia de lenguaje Tratamiento médico oportuno de infecciones recurrentes: otitis media aguda Establecer medidas de cuidado odontológico	Si hay disminución de la audición: colocar tubos de ventilación Seguimiento cada 6 meses	El 90% tendrá hipoacusia conductiva por drenaje incompetente de la tuba auditiva (trompa de Eustaquio) Educación en higiene oral

Cuadro 6. Cronología de las intervenciones en pacientes con labio/paladar hendido (continúa en la siguiente página)

Edad cronológica	Desarrollo dental	Evaluación	Especialistas	Intervenciones	Considerar	Importante
2.5-3 años	Dentición primaria	Odontopediátrica Audiológica y del lenguaje Psicológica Evaluación de riesgo	Cirujano maxilofacial Odontopediatría Otorrinolaringólogo Audiólogo/médico foniatra Terapeuta de lenguaje Psicología/ psidopsicólogo Genetista	Cirugía velofaríngea Terapia de lenguaje Terapia psicológica	Seguimiento Si hay disminución de la audición: colocar tubos de ventilación Terapia psicológica (inicialmente con padres y posteriormente con el menor)	El 90% tendrá hipoacusia conductiva por drenaje incompetente de la tuba auditiva (trompa de Eustaquio) Trauma psicológico (autoestima padres y menor, cicatrices, costos, riesgo de anestesia) Asesoramiento genético a los padres
5-9 años	Dentición primaria y dentición mixta	Evaluación por Ortodoncia odontopediátrica Evaluación por imagen audiológica y del lenguaje	Ortodoncista Odontólogo pediatra Cirujano maxilofacial Otorrinolaringólogo Audiólogo Médico foniatra Terapeuta de lenguaje	Expansión maxilar para establecer arcos y corregir mordidas cruzadas posteriores Definir momento y realizar injerto óseo maxilar (alveolar) Terapia de lenguaje	Iniciar la expansión 6 meses antes de programar el injerto óseo Evaluación de incompetencia velofaríngea Antes de la erupción de los caninos maxilares permanentes	Vigilar adecuada higiene oral ¿Pronuncia todas las consonantes excepto las nasales? ¿Lenguaje ininteligible? Evaluación anual Entre los 8 y 11 años de edad Hueso autógeno de cresta iliaca o aloinjerto más proteína morfogenética ósea El 90% tendrá hipoacusia conductiva por drenaje incompetente de la tuba auditiva (trompa de Eustaquio)
10-11 años	Dentición mixta temprana y tardía	Evaluación por ortodoncia Audiológica y del lenguaje	Ortodoncista Otorrinolaringólogo Audiólogo Médico foniatra Terapeuta de lenguaje	Tratamiento limitado de ortodoncia posterior a injerto óseo maxilar Terapia de lenguaje	Seguimiento y vigilancia	Vigilar adecuada higiene oral
12-14 años	Dentición permanente	Audiológica y tratamiento integral	Ortodoncista y cirujano maxilofacial Otorrinolaringólogo Audiólogo Médico foniatra Terapeuta de lenguaje	Tratamiento para corregir discrepancias maxilo-mandibulares Osteogénesis por distracción maxilar Fase integral del tratamiento de ortodoncia Terapia de lenguaje	Si es necesaria cirugía ortognática Si hay una amplia discrepancia maxilar/mandibular antero-posterior Si se determina que no sea necesaria la cirugía ortognática	Vigilar buen funcionamiento para alimentación y habla



Cuadro 6. Cronología de las intervenciones en pacientes con labio/paladar hendido (continuación)

Edad cronológica	Desarrollo dental	Evaluación	Especialistas	Intervenciones	Considerar	Importante
14-17 años	Dentición permanente	Audiológica y tratamiento integral restaurador final	Ortodoncista Cirujano plástico Periodoncista/ protopodoncista/ odontólogo Otorrinolaringólogo Audiólogo Médico foniatra Terapeuta de lenguaje	Fase integral del tratamiento de ortodoncia Rinoplastia Tratamiento restaurador final Terapia de lenguaje	Con o sin cirugía ortognática Después de completar el crecimiento Seguimiento	Oclusión Mayores de 17 años de edad
Mayores de 18 años	Dentición permanente	Preventiva	Genetista	Asesoramiento genético para el paciente		Mayores de 18 años de edad

3:2 y usualmente de forma unilateral, pero puede ocurrir bilateralmente hasta en el 30% de los casos, casi siempre de forma asimétrica. Ocurre más en el lado derecho con una relación 3:2 en comparación con el izquierdo.^{18,44,45,46,47}

Las principales estructuras afectadas son los oídos, los ojos, la boca, el maxilar, la mandíbula y las vértebras cervicales. Además, pueden observarse otras características, como cardiopatía congénita, alteraciones genitourinarias, gastrointestinales y del sistema nervioso central.⁴⁵

En los casos con microtia unilateral el resto de las manifestaciones suelen ocurrir del mismo lado. Puede haber alteraciones del nervio facial, parésia y parálisis facial, hipoacusia primordialmente conductiva, parálisis velopalatina, insuficiencia velofaríngea, hipoplasia de los músculos masetero, buccinador, temporal y pterigoideos que a su vez contribuyen con la dismorfología mandibular.⁴⁸

El fenotipo clínico es muy heterogéneo, puede ir desde leve a severo, y se caracteriza por microsomía hemifacial, microtia o manifestaciones menores (apéndices preauriculares, atresia del conducto auditivo externo), hipoacusia conductiva, neurosensorial o ambas, macrostomía, micrognatia, membranas en el cuello, cuello corto, defectos oculares (anoftalmia, microftalmia, coloboma de párpado e iris, quistes dermoides epibulbares, estrabismo, anomalías retinianas), malformaciones vertebrales (vértebras supernumerarias, hemivértebras y vértebras fusionadas), más frecuentes en la columna cervical. Otras manifestaciones menos frecuentes que pueden ocurrir son labio hendido o labio y paladar hendidos, fístulas traqueoesofágicas, anomalías del músculo esternocleidomastoideo, anomalías en las costillas, escoliosis, cifosis y anomalías del cráneo, malformaciones cardíacas (tetralogía de Fallot, defectos septales ventriculares, transposición de grandes vasos), renales o cerebrales (microcefalia, encefalocele, hidrocefalia,

hipoplasia del cuerpo calloso, malformación de Arnold-Chiari) y discapacidad intelectual.^{49,50,51}

Causas

Las causas y herencia del espectro facio-aurículo-vertebral (EFAV)/ espectro óculo-aurículo-vertebral (OAVS) son heterogéneas, siendo la mayor parte de los casos esporádicos, aunque en algunas series existen hasta 30% de casos familiares; es indispensable realizar una búsqueda de manifestaciones menores en los familiares del propósito del estudio para que no pasen inadvertidos estos casos.⁴⁶

Se han descrito diferentes teorías para explicar su patogénesis, como la propuesta por Poswillo, quien menciona que la causa sería una alteración vascular que produce una hemorragia durante la formación embriológica de la arteria estapedial, lo que provocaría alteraciones en el desarrollo del primer y el segundo arcos branquiales. Otra teoría es la propuesta por Johnston, quien menciona que el factor causal sería una alteración en la migración de las células de la cresta neural hacia la formación del ganglio trigeminal. Esta falta en la migración también se ha asociado con otras manifestaciones clínicas presentes en pacientes con EFAV/OAVS, como la microdoncia y la hipodoncia, la fisura palatina y problemas cardíacos. Sin embargo, ninguna teoría puede explicar manifestaciones tan diversas descritas en EFAV/OAVS.⁵²

En la actualidad aún no hay claridad sobre su causa, pero se han reconocido distintos factores ambientales y genéticos. En múltiples estudios lo han relacionado con la exposición intrauterina a medicamentos vasoactivos, como aspirina, ibuprofeno y pseudoefedrina, otros medicamentos como talidomida, ácido retinoico y el tamoxifeno y otras drogas como cocaína; de igual manera, se ha visto que su incidencia aumenta en casos de embarazos gemelares, en embarazos por fertilización y en nacidos de

madres diabéticas, así como también en hijos de pacientes que tuvieron infecciones causadas por rubéola e influenza durante el embarazo. Se han descrito patrones de herencia autosómica dominante y autosómica recesiva, alteraciones cromosómicas y multifactorial.^{45, 50}

Genes

Varias anomalías cromosómicas, incluidas diversas trisomías en mosaico o parciales y variantes del número de copias se han asociado con espectro facio-aurículo-vertebral (EFAV)/ espectro óculo-aurículo-vertebral (OAVS). En 2016 el gen *MYT1* (*myelin transcription factor 1*) en 20q13.33 fue el primero en asociarse con EFAV/OAVS, desde entonces se han asociado aproximadamente 21 genes más, que aún se proponen como candidatos.⁵³ **Cuadro 7**

Los genes *CLTCL1*, *GSC2*, *HIRA*, *MAPK1*, *YPEL1* y *TBX1* se han sugerido como genes candidatos para EFAV/OAVS. También se han reportado duplicaciones del gen *OTX2*. Las duplicaciones descritas asociaron al gen *OTX2* solo con características típicas de EFAV/OAVS que incluyen apéndices preauriculares, anotia/microtia e hipoplasia mandibular/maxilar o en correlación con un fenotipo más severo se incluyeron los genes *SIX1*, *SIX6* y *OTX2*, donde manifestaban retraso del desarrollo, meningocele y estenosis del conducto lagrimal.⁵³

Diagnóstico y seguimiento

Debido a que no hay una causa precisa, el diagnóstico se establece mediante examen físico, estudios de imagen y pruebas de laboratorio. Puede hacerse un diagnóstico intranatal confirmándolo ecográficamente mediante la detección de anomalías. A veces, el diagnóstico puede ser difícil y en algunos estudios se ha informado una edad media en el momento del diagnóstico de 7.15 años (intervalo de 3 meses a 12 años).⁵⁰



Cuadro 7. Genes asociados con espectro facio-aurículo-vertebral/óculo-aurículo-vertebral (continúa en la siguiente página)

Gen	Función	Características físicas en pacientes con espectro facio-aurículo-vertebral
<i>SF3B2</i> (<i>splicing factor 3b subunit 2</i>)	11q13.1 Codifica la subunidad 2 del complejo proteico del factor de empalme 3b. El factor de empalme 3b, junto con el factor de empalme 3a y una unidad de ARN 12S, forma el complejo de ribonucleoproteínas nucleares pequeñas U2 (U2 snRNP)	Malformación craneofacial (MCF), paladar hendido, microtia, anomalías vertebrales, defectos del tabique interventricular, retraso en el desarrollo, hipoacusia, apéndices preauriculares, defectos faciales
<i>Myt1</i> (<i>myelin transcription factor 1</i>)	20q13.33 La proteína codificada por este gen es miembro de una familia de proteínas unidas a dedos de cinc, específicas de los nervios. La proteína se une a las regiones promotoras de las proteínas proteolípídicas del sistema nervioso central y desempeña un papel en el desarrollo del sistema nervioso	Pabellones auriculares derechos pequeños y displásicos, estenosis del conducto auditivo externo y malformación osicular, dermoide epibulbar derecho, MCF derecha, anomalías vertebrales, comunicación interventricular cardíaca, macrostomía, estenosis pilórica, disrafismo lumbar, anotia derecha, fosas cervicales, hipoacusia
<i>EYA3</i> (<i>EYA transcriptional coactivator and phosphatase 3</i>)	1p35.3 Codifica un miembro de la familia de proteínas Eye Ausent (EYA). La proteína codificada puede actuar como un activador transcripcional y tener un papel durante el desarrollo	Microtia/anotia bilateral, oídos displásicos bilaterales, atresia del canal auditivo externo bilateral, pérdida auditiva conductiva y neurosensorial bilateral, paladar hendido, pectus carinatum, traqueomalacia, glaucoma, hemivértebra, retrognatismo, glosoptosis
<i>ZYG11B</i> (<i>Zyg-11 family member B, cell cycle regulator</i>)	1p32.3 Implicado en la regulación positiva del proceso catabólico proteico dependiente de la ubiquitina proteasómica y el control de calidad de proteínas para proteínas mal plegadas o sintetizadas de forma incompleta. Parte del complejo de ubiquitina ligasa Cul2-RING	Microtia izquierda, apéndices preauriculares bilaterales y displasia bilateral con poliotia, MCF derecha, dermoide epibulbar izquierdo y coloboma del párpado derecho, vértebras fusionadas, agenesia costal, hipoplasia de la fosa nasal derecha con fosetas, hoyuelos bilaterales en las mejillas, paladar arqueado alto y sindactilias del segundo al tercer orjejos
<i>VWA1</i> (<i>Von Willebrand factor A domain containing 1</i>)	1p36.33 Pertenece a la superfamilia del dominio del factor von Willebrand A (VWFA) de proteínas de matriz extracelular y parece desempeñar un papel en la estructura y función del cartílago	Deformidades del oído, pérdida auditiva conductiva de moderada a severa, MCF en diversos grados (hipoplasia mandibular)
<i>ZIC3</i> (<i>Zic family member 3</i>)	Xq26.3 Codifica un miembro de la familia ZIC de proteínas con dedos de cinc de tipo C2H2. Esta proteína nuclear probablemente funciona como un factor de transcripción en las primeras etapas de la formación del eje corporal izquierdo-derecho. Las mutaciones en este gen causan heterotaxia visceral ligada al cromosoma X, que incluye cardiopatías congénitas y defectos del eje izquierdo-derecho en los órganos	Microtia aislada, orejas displásicas, MCF

Cuadro 7. Genes asociados con espectro facio-aurículo-vertebral/óculo-aurículo-vertebral (continúa en la siguiente página)

Gen	Función	Características físicas en pacientes con espectro facio-aurículo-vertebral
<i>AMIGO2</i> (<i>adhesion molecule with Ig like domain 2</i>)	12q13.11 Se piensa que participa en varios procesos, incluida la adhesión célula-célula heterófila a través de moléculas de adhesión celular a la membrana plasmática; adhesión de células homófilas a través de moléculas de adhesión a la membrana plasmática y regulación negativa de la muerte celular programada. Se prevé que actúe aguas arriba o dentro de la regulación positiva del ensamblaje de sinapsis. Se prevé que se localice en el núcleo y la membrana plasmática. Se prevé que sea un componente integral de la membrana. Biomarcador de adenocarcinoma gástrico	Fusión de los huesos del oído interno, pérdida auditiva conductiva, MCF izquierda, labio hendido, hendidura craneofacial, seno hendido branquial derecho, insuficiencia aórtica leve con válvula aórtica de tres valvas, dolores de cabeza crónicos y tiromegalia
<i>YPEL1</i> (<i>Yippee like 1</i>)	22q11.21-q11.22 Este gen está ubicado en la región asociada con el síndrome de DiGeorge en el cromosoma 22. La proteína codificada se localiza en el centrosoma y el nucléolo y puede desempeñar un papel en la regulación de la división celular	Microtia bilateral, apéndices preauriculares bilaterales, asimetría facial, coloboma, fosa nasal izquierda, atresia del meato acústico externo izquierdo y malformación del oído medio, hipoacusia neurosensorial izquierda moderada, MCF, agenesia del pulmón derecho, retrognatía, anomalías cervicales, <i>situs inversus totalis</i>
<i>CRKL</i> (<i>CRK like proto-oncogene, adaptor protein</i>)	22q11.21 Este gen codifica una proteína cinasa que contiene dominios SH2 y SH3 (homología src) que se ha demostrado que activa las vías de señalización de la cinasa RAS y JUN y transforma los fibroblastos de forma dependiente de RAS. Es un sustrato de la tirosina cinasa BCR-ABL, participa en la transformación de fibroblastos por BCR-ABL y puede ser oncogénico	Microtia, hipoacusia mixta, MCF, dermoide epibulbar derecho, micrognatía, escoliosis, alopecia areata.
<i>OTX2</i> (<i>orthodenticle homeobox 2</i>)	14q22.3 Codifica un miembro de la subfamilia bicoide de factores de transcripción que contienen homeodominio. La proteína codificada actúa como un factor de transcripción y participa en el desarrollo del cerebro, del complejo craneofacial y de los órganos sensoriales. La proteína codificada también influye en la proliferación y diferenciación de las células progenitoras neuronales dopaminérgicas durante la mitosis	Microtia, asimetría facial, cara triangular, anomalías cervicales, riñón en herradura, hidrocefalia, atresia de esófago, dextrocardia
<i>ROBO1</i> (<i>roundabout guidance receptor 1</i>)	3p12.3 El producto de este gen es un miembro de la superfamilia de genes de inmunoglobulina y codifica una proteína de membrana integral que funciona en la guía de axones y la migración de células precursoras neuronales	MCF



Cuadro 7. Genes asociados con espectro facio-aurículo-vertebral/óculo-aurículo-vertebral (continúa en la siguiente página)

Gen	Función	Características físicas en pacientes con espectro facio-aurículo-vertebral
<i>GATA3</i> (<i>GATA binding protein 3</i>)	10p14 Codifica una proteína que pertenece a la familia de factores de transcripción GATA. La proteína contiene dos dedos de zinc de tipo GATA y es un regulador importante del desarrollo de células T y desempeña un papel importante en la biología de las células endoteliales. Los defectos en este gen son la causa del hipoparatiroidismo con sordera neurosensorial y displasia renal	MCF
<i>CBX2</i> (<i>gastrulation brain homeobox 2</i>)	2q37.2 Permite la actividad de unión de ADN de doble cadena específica de secuencia. Se prevé que participe en la regulación del desarrollo del sistema nervioso y la regulación de la transcripción por la ARN polimerasa II. Se prevé que actúe aguas arriba o dentro de varios procesos, incluida la ramificación implicada en la morfogénesis de los vasos sanguíneos; desarrollo del sistema nervioso y migración de células de la cresta neural	MCF
<i>FGF3</i> (<i>fibroblast growth factor 3</i>)	11q13.3 La proteína codificada por este gen es miembro de la familia del factor de crecimiento de fibroblastos (FGF). Los miembros de la familia FGF tienen amplias actividades mitogénicas y de supervivencia celular y están implicados en una variedad de procesos biológicos que incluyen el desarrollo embrionario, el crecimiento celular, la morfogénesis, la reparación de tejidos, el crecimiento tumoral y la invasión	MCF
<i>NRP2</i> (<i>neuropilin 2</i>)	2q33.3 Este gen codifica un miembro de la familia de proteínas receptoras de neuropilina. La proteína transmembrana codificada se une a la proteína SEMA3C [dominio sema, dominio de inmunoglobulina (Ig), dominio básico corto, secretado (semaforina) 3C] y proteína SEMA3F [dominio sema, dominio de inmunoglobulina (Ig), dominio básico corto, secretado (semaforina) 3F] e interactúa con el factor de crecimiento endotelial vascular (VEGF). Esta proteína puede desempeñar un papel en el desarrollo cardiovascular, la guía de axones y la tumorigénesis. También se ha determinado que esta proteína actúa como correceptor del SARS-CoV-2	MCF
<i>EDNRB</i> (<i>endothelin receptor type B</i>)	13q22.3 La proteína codificada por este gen es un receptor acoplado a proteína G que activa un sistema de segundo mensajero de fosfatidilinositol-calcio. Su ligando, la endotelina, consta de una familia de tres potentes péptidos vasoactivos: ET1, ET2 y ET3	MCF

Cuadro 7. Genes asociados con espectro facio-aurículo-vertebral/óculo-aurículo-vertebral (continúa en la siguiente página)

Gen	Función	Características físicas en pacientes con espectro facio-aurículo-vertebral
<i>SHROOM3</i> (<i>shroom family member 3</i>)	4q21.1 Este gen codifica una proteína que contiene el dominio PDZ que pertenece a una familia de proteínas relacionadas con Shroom. Esta proteína puede estar implicada en la regulación de la forma celular en ciertos tejidos	MCF
<i>SEMA7A</i> (<i>semaphorin 7A</i> (<i>John Milton Hagen Blood Group</i>))	15q24.1 Este gen codifica un miembro de la familia de proteínas de las semaforinas. La preproteína codificada se procesa proteolíticamente para generar la glicosilfosfatidilinositol (GPI) madura glicoproteína de membrana anclada. La proteína codificada se encuentra en linfocitos y eritrocitos activados y puede estar implicada en procesos inmunomoduladores y neuronales. La proteína codificada transporta los antígenos del grupo sanguíneo de John Milton Hagen (JMH)	MCF
<i>PLCD3</i> (<i>phospholipase C delta 3</i>)	17q21.31 Este gen codifica un miembro de la familia de las fosfolipasas C, que catalizan la hidrólisis del fosfatidilinositol 4,5-bisfosfato para generar los segundos mensajeros diacilglicerol e inositol 1,4,5-trifosfato (IP3). El diacilglicerol y el IP3 median una variedad de respuestas celulares a los estímulos extracelulares mediante la inducción de la proteína cinasa C y el aumento de las concentraciones citosólicas de Ca(2+). Esta enzima se localiza en la membrana plasmática y requiere calcio para su activación. Su actividad es inhibida por la espermina, la esfingosina y varios fosfolípidos	MCF
<i>KLF12</i> (<i>Kruppel like factor 12</i>)	13q22.1 La proteína activadora-2 alfa (AP-2 alfa) es un factor de transcripción regulado por el desarrollo y un importante regulador de la expresión génica durante el desarrollo y la carcinogénesis de los vertebrados. La proteína codificada por este gen es un miembro de la familia de proteínas con dedos de zinc tipo Kruppel y puede reprimir la expresión del gen AP-2 alfa uniéndose a un sitio específico en el promotor del gen AP-2 alfa. La represión por parte de la proteína codificada requiere la unión con un correpresor, CtBP1. Se han encontrado dos variantes de transcripción que codifican diferentes isoformas para este gen	MCF



Cuadro 7. Genes asociados con espectro facio-aurículo-vertebral/óculo-aurículo-vertebral (continuación)

Gen	Función	Características físicas en pacientes con espectro facio-aurículo-vertebral
<i>EPAS1</i> (endothelial PAS domain protein 1)	2p21 Este gen codifica un factor de transcripción implicado en la inducción de genes regulados por oxígeno, que se induce a medida que descienden los niveles de oxígeno. La proteína codificada contiene un dominio de dimerización de proteínas de dominio de hélice-bucle-hélice básico, así como un dominio que se encuentra en las proteínas en las vías de transducción de señales que responden a los niveles de oxígeno	MCF
<i>CHD7</i> (chromodomain helicase DNA-binding protein)	8q12.1 Este gen codifica una proteína que contiene varios dominios de la familia de las helicasas. Se han encontrado dos variantes de transcripción que codifican diferentes isoformas para este gen	Anomalías del oído externo, agenesia/hipoplasia de los canales semicirculares, atresia de coanas/paladar hendido y defecto cardíaco
<i>SALL1</i> (spalt like transcription factor 1)	16q12.1 La proteína codificada por este gen es un represor transcripcional de dedos de cinc y puede ser parte del complejo de histona desacetilasa NuRD (HDAC). Se han encontrado dos variantes de transcripción que codifican diferentes isoformas para este gen	Microtia, apéndices preauriculares, hélices plegadas en exceso, hipospadias y función renal alterada
<i>SIX1</i> (SIX homeobox 1)	14q23.1 Los genes SIX de vertebrados son homólogos del gen <i>sine oculis</i> (so) de <i>Drosophila</i> , que se expresa principalmente en el sistema visual en desarrollo de la mosca. Los miembros de la familia de genes SIX codifican proteínas que se caracterizan por un homeodominio de unión al ADN divergente y un dominio SIX aguas arriba, que pueden participar tanto en la determinación de la especificidad de unión al ADN como en la mediación de las interacciones proteína-proteína. Se ha demostrado que los genes de la familia SIX desempeñan funciones en el desarrollo de vertebrados e insectos o se han implicado en el mantenimiento del estado diferenciado de los tejidos	Microtia, apéndices preauriculares, alteraciones renales
<i>SIX6</i> (SIX homeobox 6)	14q23.1 Los genes SIX de vertebrados son homólogos del gen <i>sine oculis</i> (so) de <i>Drosophila</i> , que se expresa principalmente en el sistema visual en desarrollo de la mosca. Los miembros de la familia de genes SIX codifican proteínas que se caracterizan por un homeodominio de unión al ADN divergente y un dominio SIX aguas arriba, que pueden participar tanto en la determinación de la especificidad de unión al ADN como en la mediación de las interacciones proteína-proteína. Se ha demostrado que los genes de la familia SIX desempeñan funciones en el desarrollo de vertebrados e insectos o se han implicado en el mantenimiento del estado diferenciado de los tejidos.	Microtia, apéndices preauriculares, alteraciones renales

MCF: malformación craneofacial.

No existen criterios diagnósticos del espectro facio-aurículo-vertebral (EFAV)/ espectro óculo-aurículo-vertebral (OAVS), pero múltiples autores han sugerido que con solo una anomalía del oído se considere la forma más leve.^{54,55}

La amplia variabilidad fenotípica de las malformaciones craneofaciales ha contribuido al desafío de desarrollar un consenso para su clasificación. Aunque existen distintas clasificaciones clínicas del EFAV/OAVS, las más utilizadas son la OMENS (1991), que posteriormente se modificó a OMENS-Plus para incluir manifestaciones extracraneales, y la clasificación original de Pruzansky (1969). OMENS es el acrónimo de las siglas en inglés de las cinco principales manifestaciones del EFAV/OAVS: órbita, mandíbula, oreja (*ear*), nervio facial y tejidos blandos (*soft tissues*) y nos indica la gravedad de la malformación en su conjunto.^{44,52}

Posteriormente el sistema OMENS-Plus fue ilustrado en un sistema pictórico, diseñado por Gougoutas, para incorporarse de una manera más sencilla a la consulta clínica, ya que estas ilustraciones del espectro de cada malformación permiten al médico calificar la gravedad y asignar una puntuación de clasificación al encerrar en un círculo el diagrama apropiado para cada característica.⁵⁴

Como diagnóstico diferencial deben tomarse en cuenta síndromes que afectan también el macizo maxilofacial. Algunos de estos síndromes son: Treacher-Collins, Miller-Dieker, Townes-Brocks, síndrome CDH7, branquio-oto-renal, Parry-Romberg, entre otros.⁵²

Los pacientes con EFAV/OAVS pueden tener diferentes complicaciones debido a estas malformaciones, como obstrucción de las vías respiratorias, dificultad para alimentarse, maloclusión, discapacidad visual, trastornos auditivos, retrasos en el habla y el lenguaje y problemas de socialización. Por esta razón, los

pacientes requerirán un plan de tratamiento complejo, multidisciplinario y por etapas, así como un seguimiento cercano.^{54,56-60} **Cuadro 8**

Asesoramiento genético

El asesoramiento genético es un proceso de comunicación muy estrecho entre el paciente y el asesor. Implica poder ofrecer información verídica y actual al paciente y sus familiares.

Incluye información de la causa u origen de la enfermedad, los riesgos de repetición de la misma, que difiere entre el paciente, sus padres, hermanos y otros parientes, la evolución que puede ser progresiva o no, el pronóstico, los tratamientos existentes y los procesos de rehabilitación, así como la necesidad de apoyo psicológico para enfrentar la pérdida de tener un hijo sano, o de ser una persona sin problema.⁶¹

CONCLUSIONES

Las malformaciones congénitas son secundarias a fallas en el buen funcionamiento de diversos genes, ya sea por variantes en los mismos o por acción de teratógenos en la expresión de ellos. Las dos afecciones que más se desarrollaron en esta revisión, el labio y paladar hendidos y el espectro facio-aurículo-vertebral/espectro óculo-aurículo-vertebral, son especialmente secundarias a herencia multifactorial, en la que factores genéticos predisponen y factores ambientales precipitan; sin embargo existen entidades mendelianas que se acompañan de estas malformaciones pero muestran una pléyade de manifestaciones extracraneofaciales, llamadas entidades sindrómicas, que suelen ser secundarias a genes mendelianos, cuya expresión depende menos del medio ambiente y su herencia es diferente y en general de mayor riesgo. El complejo craneofacial se desarrolla como consecuencia de interacciones complejas y requiere una regulación precisa del movimiento celular,



Cuadro 8. Cronología de las evaluaciones e intervenciones en pacientes con espectro óculo-aurículo-vertebral

0-12 meses	12-36 meses	3-5 años	6-8 años	9-12 años	13-16 años	Mayores de 17 años
<p>Establecer diagnóstico</p> <p>Consejo genético: discutir riesgo de recurrencia (padres)</p> <p>Menores de un mes: tamiz visual</p> <p>Asimetría, hipoplasia</p> <p>¿Necesidad de cirugía?</p> <p>Evaluación auditiva:</p> <p>Menores de un mes: tamiz auditivo</p> <p>Menores de 3 meses: confirmación</p> <p>Menores de 6 meses: comenzar intervención</p> <p>Exploración por ortodoncia, elaborar plan de tratamiento</p> <p>Reparación de hendiduras faciales (labio/paladar)</p> <p>Colocar tubos de ventilación</p> <p>Menores de 6 meses: evaluar dificultades en alimentación y deglución</p> <p>Vigilar crecimiento, respiración, oclusión</p> <p>Buscar anomalías en V y VII pares craneales</p> <p>Primeras 48 horas de vida</p> <p>realizar tamiz cardiaco</p> <p>Solicitar ecocardiograma</p> <p>Solicitar ultrasonido renal</p> <p>Solicitar radiografías de columna vertebral, referir a ortopedia si es necesario</p> <p>Diagnósticos diferenciales</p> <p>Elaborar e informar el plan a corto y largo plazo</p>	<p>Evaluación auditiva</p> <p>Realización de tomografía computada de oídos y mastoides y en caso necesario resonancia magnética nuclear</p> <p>Evaluar: asimetría facial</p> <p>Reparación de hendiduras faciales (labio/paladar)</p> <p>18-36 meses: cierre de paladar duro</p> <p>Colocar tubos de ventilación</p> <p>Evaluar alimentación y crecimiento</p> <p>Menores de 2 años: evaluar el habla</p> <p>Considerar reconstrucción de tejidos blandos</p> <p>Solicitar polisomnografía para descartar apnea obstructiva del sueño</p> <p>Elaborar e informar el plan a corto y largo plazo</p> <p>Psicoterapia para tratar ansiedad familiar</p>	<p>Menores de 5 años: referir a exploración oftalmológica</p> <p>Cirugía de párpado</p> <p>Evaluación auditiva</p> <p>Revisar higiene oral</p> <p>Reparación de hendiduras faciales (labio/paladar)</p> <p>Colocar tubos de ventilación</p> <p>Valorar comunicación: terapia del habla y audiolgía</p> <p>Solicitar polisomnografía para descartar apnea obstructiva del sueño</p> <p>Valorar nutrición</p> <p>Preparación para ingreso a preescolar: apoyo, recursos</p> <p>Iniciar terapia psicológica para paciente</p>	<p>Explicación de las diferentes opciones de tratamiento estético de la microtrotia: reconstrucción o prótesis de oído externo</p> <p>Evaluación auditiva</p> <p>Solicitar tomografía computada si existe atresia auricular</p> <p>Contemplar cirugía para hipoplasia mandibular</p> <p>Evaluar simetría facial</p> <p>Revisar higiene oral</p> <p>Obtener registros de ortodoncia</p> <p>Evaluar crecimiento y lenguaje</p> <p>Tratar autoestima y preocupaciones con apoyo psicológico</p> <p>Evaluar síntomas de apnea obstructiva del sueño</p> <p>Coordinar tratamientos quirúrgicos, ortognático y de microtrotia</p>	<p>Evaluación auditiva</p> <p>Obtener registros de ortodoncia</p> <p>Evaluar oclusión</p> <p>Considerar injerto de grasa</p> <p>Evaluar crecimiento</p> <p>Valorar bienestar psicológico</p> <p>Evaluar síntomas de apnea obstructiva del sueño y procedimientos quirúrgicos para corregir</p>	<p>Evaluación auditiva</p> <p>Obtener registros de ortodoncia</p> <p>Revisar higiene oral</p> <p>Evaluar oclusión</p> <p>Considerar injerto de grasa</p> <p>Cirugía mandibular</p> <p>Valorar bienestar psicológico</p> <p>Evaluar síntomas de apnea obstructiva del sueño</p> <p>Considerar rinoplastia</p>	<p>Discutir riesgo de recurrencia (paciente)</p> <p>Evaluación auditiva</p> <p>Revisar higiene oral</p> <p>Evaluar oclusión</p> <p>Realizar aumento de tejidos blandos</p> <p>Cirugía mandibular</p> <p>Considerar injerto de grasa y microcirugía</p> <p>Valorar bienestar psicológico</p> <p>Evaluar síntomas de apnea obstructiva del sueño</p> <p>Elaborar e informar el plan de tratamiento final</p>

el crecimiento, el patrón y la diferenciación de los tejidos craneofaciales y la migración celular de las células neurales.

Es necesario que los pacientes sean evaluados por diferentes especialistas que se relacionan de una u otra manera en el estudio, diagnóstico, tratamiento o rehabilitación de los mismos. Deben tener evaluaciones y acompañamiento durante muchos años de su vida.

REFERENCIAS

1. Organización Mundial de la Salud. Trastornos congénitos. 2023. Recuperado de: <https://www.who.int/es/news-room/fact-sheets/detail/congenital-anomalies>.
2. García H. Major congenital malformations: the need for multidisciplinary management. *Rev Mex Pediatr*. 2018;85(3):81-82.
3. Geneti SA, Dimsu GG, Sori DA, Amente LD, Kurmane ZM. Prevalence and patterns of birth defects among newborns in southwestern Ethiopia: a retrospective study. *Pan Afr Med J* 2021; 40: 248. doi: 10.11604/pamj.2021.40.248.25286.
4. Día Mundial de los Defectos Congénitos: OPS pide asegurar la prevención y el tratamiento oportuno de las anomalías congénitas en las Américas. Paho.org. Available from: <https://www.paho.org/es/noticias/3-3-2022-dia-mundial-defectos-congenitos-ops-pide-asegurar-prevencion-tratamiento-oportuno>.
5. Los defectos congénitos causan hasta un 21% de las muertes de menores de 5 años en América Latina. Noticias ONU. 2020. Available from: <https://news.un.org/es/story/2020/03/1470491>.
6. Características de las defunciones registradas en México durante 2019. Instituto Nacional de Estadística y Geografía. Comunicado de prensa núm. 480/20.
7. Cordero DR, Brugmann S, Chu Y, Bajpai R, Jame M, Helms JA. Cranial neural crest cells on the move: their roles in craniofacial development. *Am J Med Genet A* 2011; 155A (2): 270-9. doi: 10.1002/ajmg.a.33702.
8. Siismets EM, Hatch NE. Cranial neural crest cells and their role in the pathogenesis of craniofacial anomalies and coronal craniosynostosis. *J Dev Biol* 2020; 8 (3): 18. doi: 10.3390/jdb8030018.
9. Dworkin S, Boglev Y, Owens H, Goldie SJ. The role of sonic Hedgehog in craniofacial patterning, morphogenesis and cranial neural crest survival. *J Dev Biol* 2016; 4 (3): 24. <https://doi.org/10.3390/jdb4030024>.
10. Gobierno de México. (2021). Sistema de Vigilancia Epidemiológica de Defectos del Tubo Neural y Craneofaciales Tercer Trimestre del 2021. de Secretaría de Salud y la Dirección General de Epidemiología Sitio web:<https://www.gob.mx/cms/uploads/attachment/file/673136/InformeTercerTrimestre2021DTNyDCF.pdf>.
11. Creuzet SE, Martinez S, Le Douarin NM. The cephalic neural crest exerts a critical effect on forebrain and midbrain development. *Proc Natl Acad Sci USA* 2006; 103 (38): 14033-8. <http://dx.doi.org/10.1073/pnas.0605899103>.
12. Abramyan J, Richman JM. Craniofacial development: discoveries made in the chicken embryo. *Int J Dev Biol* 2018; 62 (1-2-3): 97-107. <http://dx.doi.org/10.1387/ijdb.170321ja>.
13. Kuratani S, Kusakabe R, Hirasawa T. The neural crest and evolution of the head/trunk interface in vertebrates. *Dev Biol* 2018; 444: S60-6. <http://dx.doi.org/10.1016/j.ydbio.2018.01.017>.
14. Rojo DMT, Turpín JMI. Embriología, anatomía topográfica y anatomía quirúrgica de las regiones cérvico-faciales. Seorl.net. <https://seorl.net/PDF/cabeza%20cuello%20y%20plastica/121%20-%20EMBRIOLOG%C3%8DA,%20ANATOM%C3%8DA%20TOPOGR%C3%81FICA%20Y%20ANATOM%C3%8DA%20QUIR%C3%9ARGICA%20DE%20LAS%20REGIONES%20C%C3%89RVICO-FACIALES.pdf?bo xtype=pdf&g=false&s=false&s2=false&r=wide>.
15. Alappat S, Zhang ZY, Chen YP. Msx homeobox gene family and craniofacial development. *Cell Res* 2003; 13 (6): 429-42. <http://dx.doi.org/10.1038/sj.cr.7290185>.
16. Roth DM, Bayona F, Baddam P, Graf D. Craniofacial development: neural crest in molecular embryology. *Head Neck Pathol* 2021; 15 (1): 1-15. doi: 10.1007/s12105-021-01301-z.
17. Tiwari S, Kulkarni A, Gupta A, Kothari P. Bilateral branchial arch anomaly: a rare case report. *Int Surg J* 2020; 7 (8): 2879. <http://dx.doi.org/10.18203/2349-2902.isj20203280>.
18. Palafox D, Ogando-Rivas E, Herrera-Rodríguez DL, Queipo G. Malformaciones craneofaciales. De las bases moleculares al tratamiento quirúrgico. *Rev Med Hosp Gen Méx* 2012; 75 (1): 50-59.
19. Johnston MC, Bronsky PT. Prenatal craniofacial development: new insights on normal and abnormal mechanisms. *Crit Rev Oral Biol* 1995; 6 (4): 368-422. <http://dx.doi.org/10.1177/10454411950060040601>.
20. Tirado-Pérez IS, Sequeda-Monterroza JF, Zarate-Vergara AC. Craneosinostosis: Revisión de literatura. *Rev Univ Salud* 2016; 18 (1): 182-189.
21. Parada C. Evolución y desarrollo facial: perspectiva molecular. *Univ Odontol* 2009; 28 (61): 75-85.
22. Deshpande AS, Goudy SL. Cellular and molecular mechanisms of cleft palate development: CLP Development. *Laryngoscope Investig Otolaryngol* 2019; 4 (1): 160-4. <http://dx.doi.org/10.1002/lio2.214>.
23. Navarrete-Hernández E, Canún-Serrano S, Valdés-Hernández J, Ae RP. Prevalencia de labio hendido con o sin paladar hendido en recién nacidos vivos. México. *Rev Mex Pediatr* 2008; 84 (3): 101-10.
24. Salud bucodental. Who.int. Available from: <https://www.who.int/es/news-room/fact-sheets/detail/oral-health>.



25. Palmero Picazo J, Rodríguez Gallegos MF. Labio y paladar hendido. Conceptos actuales. *Acta Médica Grupo Ángeles* 2019; 17 (4): 372-379.
26. Lombardo-Aburto E. La intervención del pediatra en el niño con labio y paladar hendido. *Acta Pediatr Méx* 2017; 38 (4): 267. <http://dx.doi.org/10.18233/apm-38no4pp267-2731435>.
27. Deshpande AS, Goudy SL. Cellular and molecular mechanisms of cleft palate development. *Laryngoscope Investig Otolaryngol* 2016; 1 (3): 49-56. <http://dx.doi.org/10.1002/lio2.21>.
28. Lema Knezevich RA, Godoy Cárdenas MJ, Rodríguez Barahona RE, Martínez Soto JE, Jadán Cumbe AM. Aproximación integradora a la etiología genética del labio y paladar hendido. *Arch Venez Farmacol Ter* 2019; 38 (2): 93-7.
29. Setó-Salvia N, Stanier P. Genetics of cleft lip and/or cleft palate: association with other common anomalies. *Eur J Med Genet* 2014; 57 (8): 381-93. <http://dx.doi.org/10.1016/j.ejmg.2014.04.00>.
30. Worley ML, Patel KG, Kilpatrick LA. Cleft lip and palate. *Clin Perinatol* 2018; 45 (4): 661-78. <http://dx.doi.org/10.1016/j.clp.2018.07.006>.
31. Leslie EJ, Marazita ML. Genetics of cleft lip and cleft palate. *Am J Med Genet C Semin Med Genet* 2013; 163C (4): 246-58. doi: 10.1002/ajmg.c.31381.
32. Mossey PA, Little J, Munger RG, Dixon MJ, Shaw WC. Cleft lip and palate. *Lancet* 2009; 374 (9703): 1773-85. doi: 10.1016/S0140-6736(09)60695-4.
33. Nasreddine G, El Hajj J, Ghassibe-Sabbagh M. Orofacial clefts embryology, classification, epidemiology, and genetics. *Mutat Res Rev Mutat Res* 2021; 787 (108373): 108373. <http://dx.doi.org/10.1016/j.mrrev.2021.108373>.
34. Suzuki K, Hu D, Bustos T, Zlotogora J, Richieri-Costa A, Helms JA, et al. Mutations of PVRL1, encoding a cell-cell adhesion molecule/herpesvirus receptor, in cleft lip/palate-ectodermal dysplasia. *Nat Genet* 2000; 25 (4): 427-30. <http://dx.doi.org/10.1038/78119>.
35. Leslie EJ, Carlson JC, Shaffer JR, Buxó CJ, Castilla EE, Christensen K, Deleyiannis FWB, Field LL, Hecht JT, Moreno L, Orioli IM, Padilla C, Vieira AR, Wehby GL, Feingold E, Weinberg SM, Murray JC, Marazita ML. Association studies of low-frequency coding variants in nonsyndromic cleft lip with or without cleft palate. *Am J Med Genet A* 2017; 173 (6): 1531-1538. doi: 10.1002/ajmg.a.38210.
36. Sánchez Peña MK, Galvis Aricapa JA. Anomalías dentales de los pacientes con labio y paladar hendido: revisión de la literatura. *Rev Nac Odontol* 2019; 15 (29): 1-17. <https://doi.org/10.16925/2357-4607.2020.01.04>.
37. Pons-Bonals A, Pons-Bonals L, Hidalgo-Martínez SM, Sosa-Ferreya CF. Estudio clínico-epidemiológico en niños con labio paladar hendido en un hospital de segundo nivel. *Bol Med Hosp Infant Mex* 2017; 74 (2): 107-121. <https://doi.org/10.1016/j.bmhix.2016.11.008>.
38. Amlani Girish N. Art and science of cleft lip and cleft palate repair. Jaypee Brothers Medical Publishers (P) Ltd. 2018. Capítulo 5. https://doi.org/10.5005/jp/books/13096_6.
39. Lozano C, Teodoro D. Factores de riesgo asociados a labio leporino y paladar hendido en neonatos en el hospital apoyo Iquitos, en el año 2015-2017, Loreto. Universidad de la Amazonía Peruana; 2018.
40. Bedon Rodriguez M, Villota Gonzales LG. Labio y paladar hendido: tendencias actuales en el manejo exitoso. *Arch Med (Manizales)* 2011; 12 (1): 107-19.
41. Yates D, Allareddy V, Caplin J, Yadav S, Markiewicz MR. An overview of timeline of interventions in the continuum of cleft lip and palate care. *Oral Maxillofac Surg Clin North Am.* 2020; 32 (2): 177-86. <http://dx.doi.org/10.1016/j.coms.2020.01.001>.
42. Murthy J. Burden of care: Management of cleft lip and palate. *Indian J Plast Surg* 2019; 52: 343-348. <http://dx.doi.org/10.1055/s-0039-3402353>.
43. Ashraf M, Aslam M. Timeline of management of cleft palate patient. *Surgical Atlas Cleft Palate Palatal Fistulae* 2022. https://doi.org/10.1007/978-981-15-8124-3_24.
44. Berraquero Delgado R, Redondo Alamillos M, Romance García A, Wucherpennig Gaminde B, Zarco Sánchez-Brunete A. Microsomía craneofacial: diagnóstico, clasificación clínica y planificación terapéutica. *Ortod Esp* 2018; 56 (1).
45. Spineli-Silva S, Sgardioli IC, Dos Santos AP, Bergamini LL, Monlleó IL, Fontes MIB, et al. Genomic imbalances in craneofacial microsomia. *Am J Med Genet C Semin Med Genet* 2020; 184 (4): 970-85. <http://dx.doi.org/10.1002/ajmg.c.31857>.
46. Munoz-Pedroza LA, Arenas-Sordo ML. Manifestaciones clínicas de 149 pacientes con espectro facio-aurículo-vertebral. *Acta Otorrinolaringol Esp* 2013; 64 (5): 359-62. <http://dx.doi.org/10.1016/j.otorri.2013.03.007>.
47. Arenas-Sordo ML, Cruz-Ugalde CI, Linares-Mendoza EP, Peñuelas-Romero JK, Aldape-Barrios BC. Clinical facial study of the parents of children with OAV (oculo-aurículo-vertebral) syndrome. Cases and controls. *Int J Otolaryngol Head Neck Surg* 2020; 9: 53-60. <https://doi.org/10.4236/ijohns.2020.92008>.
48. Cazenave L, Leiva N, Morovic CG. Síndrome de Goldenhar y microsomía hemifacial. Revisión de la literatura. *Odontol Sanmarquina* 2017; 20 (2): 79. <http://dx.doi.org/10.15381/os.v20i2.13935>.
49. Tingaud-Sequeira A, Trimouille A, Marlin S, López E, Berenguer M, Gherbi S, et al. Functional and genetic analyses of ZYG11B provide evidences for its involvement in OAVS. *Mol Genet Genomic Med* 2020; 8 (10): e1375. <http://dx.doi.org/10.1002/mgg3.1375>.
50. Nassereldine H, Zgheib H, Mobarak HA. Goldenhar syndrome: Case Report. *Clin Image Case Rep J* 2022; 4 (4): 230.
51. Schmitzer S, Burcel M, Dăscălescu D, Popteanu IC. Goldenhar syndrome - ophthalmologist's perspective.

- Rom J Ophthalmol 2018; 61 (2): 96-104. <http://dx.doi.org/10.22336/rjo.2018.15>.
52. Véliz S, Agurto P, Leiva N. Microsomía hemifacial. Revisión de la literatura. Rev Fac Odontol Univ Antioq 2016; 27 (2): 404-424. <http://dx.doi.org/10.17533/udea.rfo.v27n2a9>.
 53. Tingaud-Sequeira A, Trimouille A, Sagardoy T, Lacombe D, et al. Oculo-auriculo-vertebral spectrum: new genes and literature review on a complex disease. J Med Genet 2022; 59: 417-427. doi:10.1136/jmedgenet-2021-108219.
 54. Birgfeld CB, Luquetti DV, Gougoutas AJ, Bartlett SP, Low DW, Sie KY, et al. A phenotypic assessment tool for craniofacial microsomia. Plast Reconstr Surg 2011; 127 (1): 313-20. <http://dx.doi.org/10.1097/PRS.0b013e3181f95d15>.
 55. Barisic I, Odak L, Loane M, Garne E, Wellesley D, Calzolari E, et al. Prevalence, prenatal diagnosis and clinical features of oculo-auriculo-vertebral spectrum: a registry-based study in Europe. Eur J Hum Genet 2014; 22 (8): 1026-33. <http://dx.doi.org/10.1038/ejhg.2013.287>.
 56. Renkema, R, Caron C, Heike CL, Koudstaal MJ. A decade of clinical research on clinical characteristics, medical treatments, and surgical treatments for individuals with craniofacial microsomia: What have we learned? JPRAS 2022; 75; 6: 1781-1792. <https://doi.org/10.1016/j.bjps.2022.02.058>.
 57. Hopkins B, Dean K, Appachi S, Drake A. Craniofacial interventions in children. Otolaryngol Clin North America 2019; 52 (5): 903-922. <https://doi.org/10.1016/j.otc.2019.06.002>
 58. Singhal D, Tripathy K. Oculo auriculo vertebral spectrum. InStatPearls 2022. StatPearls Publishing.
 59. Chen J, Kanekar S. Imaging of congenital craniofacial anomalies and syndromes. Clin Perinatol 2022; 49 (3): 771-790. <https://doi.org/10.1016/j.clp.2022.04.005>.
 60. Caron C, Pluijmers B, Maas B, Klazen Y, et al. Obstructive sleep apnoea in craniofacial microsomia: analysis of 755 patients. Int J Oral Maxillofacial Surg 2017; 46 (10): P1330-1337. <https://doi.org/10.1016/j.ijom.2017.05.020>.
 61. Arenas-Sordo ML. Cap.14 Asesoramiento genético. Gutierrez-Tinajero DJ, Arenas-Sordo ML. Genética y audiolología. Fundamentos clínicos y rehabilitación del paciente con trastornos auditivos de origen genético. México: Trillas, 2012: 131-134.