



<https://doi.org/10.24245/aorl.v68i3.8898>

Displasia fibrosa craneofacial

Craniofacial fibrous dysplasia.

María Irene Vázquez Muñoz,¹ Wasim Elhendi Halawa,¹ Diego Rodríguez Contreras,¹ Antonio Caravaca García²

Resumen

ANTECEDENTES: La displasia fibrosa es una enfermedad benigna ósea que puede ser diagnosticada en la consulta de Otorrinolaringología debido a que afecta con frecuencia el área craneofacial. La mayoría de los casos son asintomáticos, diagnosticados como un hallazgo casual, precisando en estos casos simplemente revisiones periódicas. La cirugía quedará reservada para casos en los que haya síntomas por compresión de estructuras, en casos de deformidad estética o de malignización.

CASOS CLÍNICOS: Comunicamos cinco casos de displasia fibrosa con afectación craneofacial atendidos en nuestras consultas otorrinolaringológicas.

CONCLUSIONES: La displasia fibrosa es de interés para el otorrinolaringólogo porque afecta estructuras craneofaciales, causando deformidades y disfunciones que a menudo son diagnosticadas en la consulta de Otorrinolaringología.

PALABRAS CLAVE: Displasia fibrosa; enfermedad ósea; monostótica.

Abstract

BACKGROUND: Fibrous dysplasia is a benign bone disease that frequently affects the craniofacial area, so it can be diagnosed in the otolaryngology consultation. Most cases are asymptomatic, diagnosed as an incidental finding, stating in these cases simply periodic reviews. The surgery will be reserved for cases where there are compression symptoms, in cases of cosmetic deformity or of malignant transformation.

CLINICAL CASES: This paper reports five cases of fibrous dysplasia with craniofacial involvement reviewed in our otolaryngology consultations.

CONCLUSIONS: Fibrous dysplasia is of interest to the otolaryngologist because it affects craniofacial structures, causing deformities and dysfunctions that are often diagnosed in the otolaryngology clinic.

KEYWORDS: Fibrous dysplasia; Bone disease; Monostotic.

¹ Facultativos especialistas del Área de Otorrinolaringología.

² Jefe del Servicio del Área de Otorrinolaringología.
Hospital Punta de Europa, Algeciras, España.

Recibido: 23 de mayo 2023

Aceptado: 8 de agosto 2023

Correspondencia

María Irene Vázquez Muñoz
vazquezmirene79@gmail.com

Este artículo debe citarse como:
Vázquez-Muñoz MI, Elhendi-Halawa W, Rodríguez-Contreras D, Caravaca-García A. Displasia fibrosa craneofacial. An Orl Mex 2023; 68 (3): 163-169.

ANTECEDENTES

La displasia fibrosa es una enfermedad ósea benigna caracterizada por la sustitución de la sustancia blanca normal del interior del hueso por tejido conectivo fibro-óseo con diversos grados de metaplasia ósea. Es una lesión esporádica que resulta de una mutación postcigótica en el gen *GNAS1*.¹ La displasia fibrosa constituye del 5 al 7% de los tumores óseos benignos.² En 1891 la enfermedad fue descrita por Von Rekl-inhausen y fue definida como displasia fibrosa por Lichtenstein en 1938.^{3,4}

Puede aparecer en cualquier localización del esqueleto, pero es más frecuente a nivel craneofacial, el fémur, la tibia y las costillas; el maxilar superior es el hueso más afectado. En términos clínicos, suele aparecer como una asimetría facial indolora de evolución lenta⁵ y la mayoría no precisan tratamiento quirúrgico. Se manifiesta en las tres primeras décadas de la vida y su distribución es igual entre sexos, aunque algunas revisiones señalan cierta preferencia por el sexo femenino.⁵

CASOS CLÍNICOS

Se comunican cinco casos de displasia fibrosa diagnosticados en nuestro servicio en los últimos años, en dos de ellos el síntoma de inicio fue aumento de volumen craneofacial y en el resto fue un hallazgo accidental en una prueba de imagen realizada para estudio complementario.

Caso 1

Paciente femenina de 9 años que acudió a nuestras consultas por mostrar aumento de volumen en la zona malar izquierda de aproximadamente 5 meses de evolución. No refirió clínica ORL.

En la radiografía de senos se apreció opacificación del seno maxilar izquierdo. La exploración ORL, incluida nasofibroscoopia, fue totalmente

anodina. A la palpación se apreció una deformidad facial con asimetría por aumento del tamaño de la zona malar izquierda, sin signos inflamatorios cutáneos.

La tomografía computada (TC) de senos paranasales evidenció una lesión difusa en vidrio deslustrado en el maxilar izquierdo, moderadamente expansiva de aspecto no agresivo, compatible con displasia fibrosa. Se apreció marcada disminución de tamaño del seno maxilar izquierdo y mínima disminución del diámetro de la órbita izquierda. **Figuras 1 y 2**

La paciente fue derivada para valoración al servicio de Cirugía Maxilofacial donde realizaron biopsia confirmatoria y seguimiento evolutivo.

Caso 2

Paciente masculino de 56 años de edad que acudió a consulta por mostrar en la TC una imagen compatible con displasia fibrosa de la

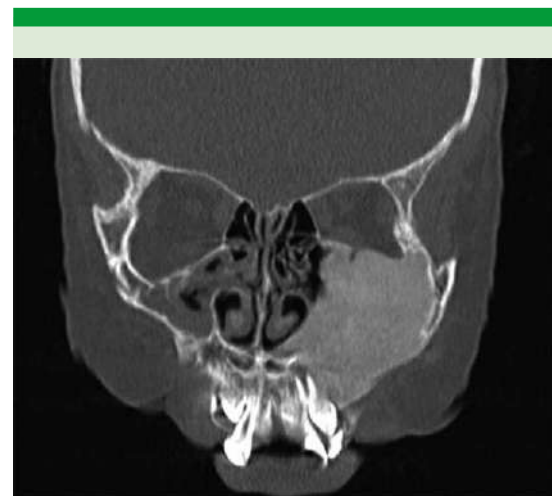

Figura 1. Tomografía axial computada de senos paranasales en corte coronal, donde se aprecia aumento de grosor del hueso maxilar izquierdo que condiciona un desplazamiento medial del canal orbitario.

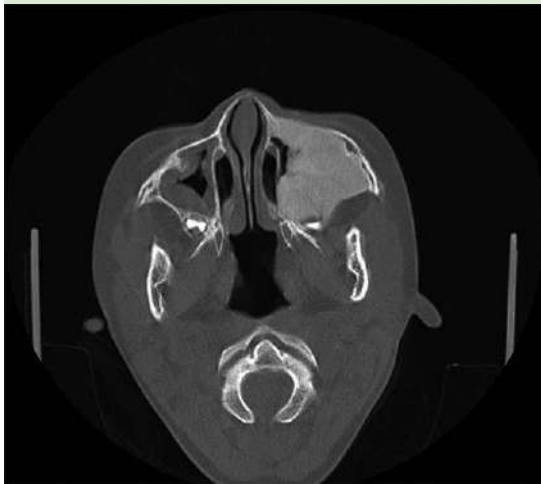


Figura 2. Tomografía axial computada de senos paranasales en corte axial.

mastoides izquierda. Solo tenía sensación de inestabilidad ocasional sin giro de objetos, sin acúfeno ni hipoacusia. No hubo otros datos clínicos ORL. La exploración ORL fue completamente normal.

La TC mostró una lesión en el mastoides, dorsal al foramen estilomastoideo, lateral al foramen yugular, con matriz mixta partes blandas/osteóide algodonosa. **Figura 3**

En la resonancia magnética nuclear (**Figura 4**) apareció una lesión que afectaba el mastoides izquierdo, con buena aireación del oído medio, lesión aparentemente expansiva, hipointensa en T1, con intensidad de señal mixta en T2 y que restringía discretamente.

Caso 3

Paciente femenina de 38 años de edad en seguimiento en nuestra consulta tras haber sido diagnosticada de displasia fibrosa maxilar izquierda como hallazgo casual en TC realizado

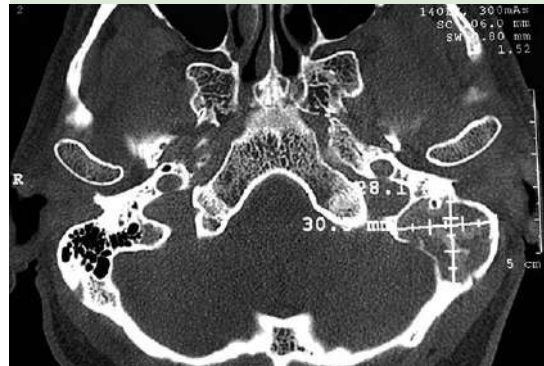

Figura 3. Tomografía axial computada de oídos en corte axial que muestra una lesión expansiva radiolúcida con densidad mixta de 30 x 28 x 25 mm, que se localiza en la mastoides izquierda.

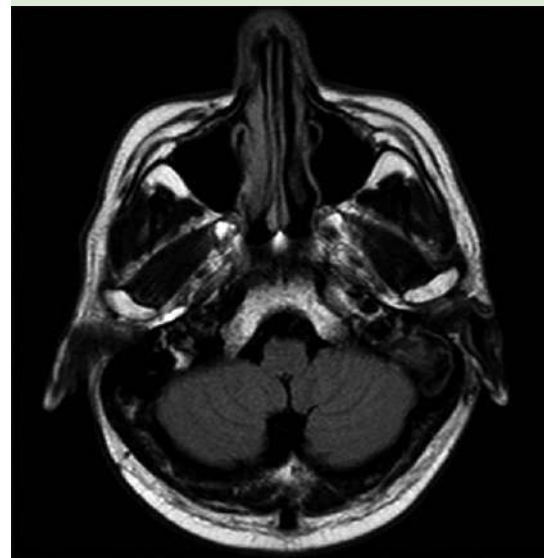


Figura 4. Resonancia magnética nuclear de oídos, corte axial.

para estudio de otra enfermedad. La paciente estaba asintomática en las sucesivas revisiones. La exploración ORL fue normal.

En la TC se apreció una lesión maxilar izquierda con aspecto en vidrio esmerilado expansiva, que adelgazaba la cortical sin rotura de ésta, compatible con displasia fibrosa. Provocaba disminución de la luz del seno maxilar y disminución del volumen de la fosa nasal izquierda.

Figura 5

Caso 4

Paciente masculino de 18 años, visto en la consulta ORL por hallazgo de opacificación del seno frontal derecho en radiografía de senos paranasales. El paciente estaba asintomático, el único síntoma que tenía era rinitis alérgica de larga evolución.

En la TC de senos se apreció un seno frontal derecho de pequeño tamaño. Aumento del grosor del diploe del hueso frontal derecho a nivel del borde supraorbitario con mala identificación de la cortical, planteando como posibilidad diagnóstica displasia fibrosa. **Figura 6**

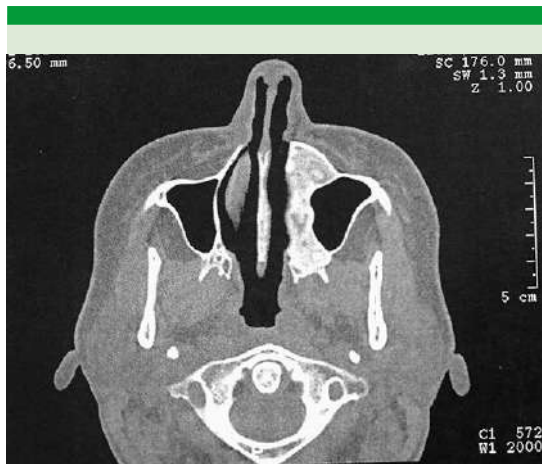

Figura 5. Tomografía axial computada de senos paranasales, en corte axial, donde se aprecia engrosamiento óseo que afecta al hemisferio izquierdo del hueso maxilar con extensión al proceso frontal y palatino izquierdo.

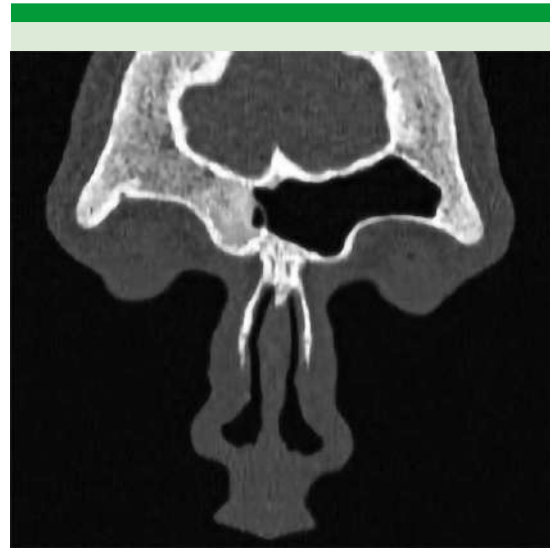


Figura 6. Tomografía axial computada de senos paranasales, en corte coronal, que muestra una lesión de 14 x 14 mm en el borde interno del arco supraciliar del hueso frontal derecho, que afecta al diploe del hueso, sin reacción perióstica ni rotura cortical.

Caso 5

Paciente masculino de 11 años que acudió a nuestro servicio tras ser derivado desde el servicio de pediatría, donde estaba en estudio por cefaleas desde hacía aproximadamente un año. La exploración ORL destacó una asimetría de la bóveda craneal en la zona parieto-occipital derecha. El resto de la exploración ORL fue normal.

En la TC de cráneo/senos paranasales se observó ensanchamiento del diploe craneal derecho con remodelación cortical aunque sin reacción perióstica asociada que sugiriera agresividad. Esta lesión era extensa mostrando matriz esclerosa en vidrio deslustrado. Las zonas de mayor engrosamiento estaban a nivel frontoparietal derecho y occipital prácticamente en la línea media con grosor de 22 y 19 mm, respectivamente. Asimismo, había afectación de la lámina cuadrilátera



del hueso esfenoides, apófisis basilar del hueso occipital, ala mayor del esfenoides derecho y afectación del frontal, con afectación del techo orbitario derecho. **Figura 7**

La resonancia magnética nuclear informó afectación de la médula ósea hemicraneal derecha, también del cuerpo del esfenoides, especialmente llamativa a nivel parietal. Se trataba de un proceso que se expandía a la médula ósea y adelgazaba la cortical sin imágenes de rotura. Señal baja en series T1, T2 y en Flair y no restringía significativamente. Hallazgo sugerente de displasia fibrosa. **Figuras 8 y 9**

DISCUSIÓN

La displasia fibrosa es una afección idiopática en la que el hueso medular se transforma en proliferación del tejido conectivo fibroso.⁶

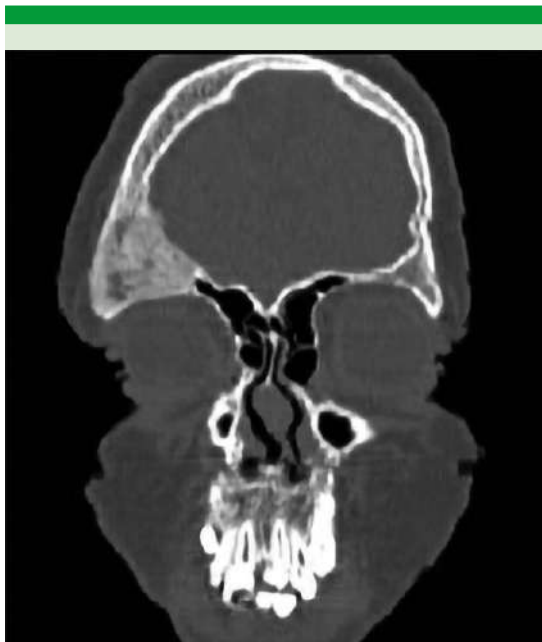


Figura 7. Tomografía axial computada sin contraste de cráneo en corte coronal.

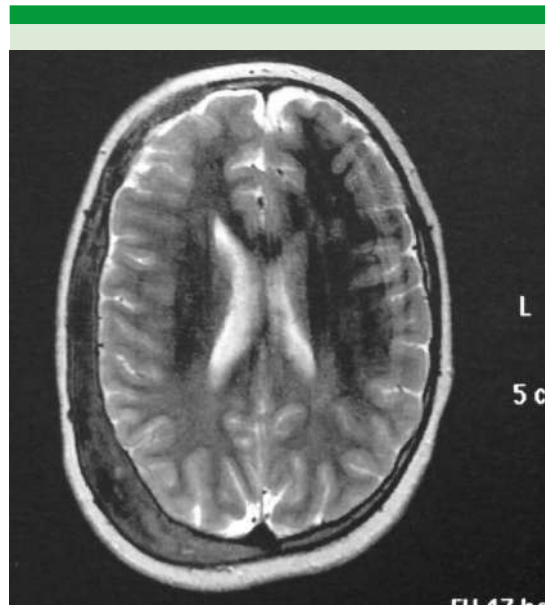


Figura 8. Resonancia magnética nuclear con contraste intravenoso de cráneo en corte axial.

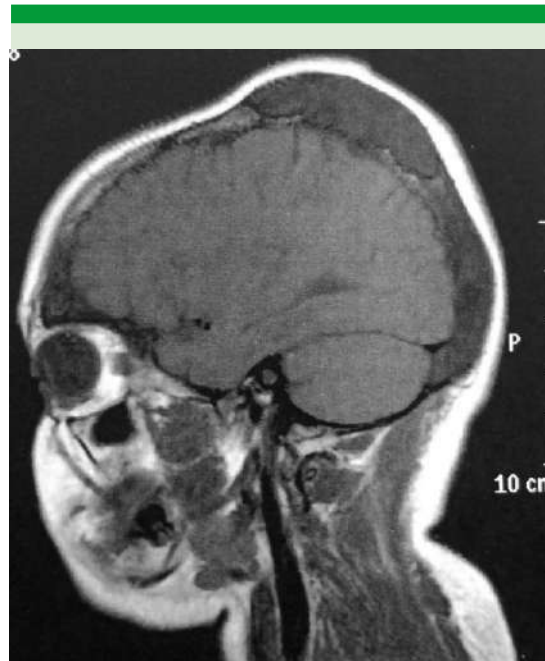


Figura 9. Resonancia magnética nuclear con contraste intravenoso de cráneo en corte sagital.

La displasia fibrosa craneofacial representa del 2 al 3% de todas las neoplasias óseas.⁵

La forma observada con más frecuencia es la monostótica con afectación de un solo hueso que corresponde al 70-80% de los casos. Otra forma, menos frecuente, es la poliestótica, que corresponde al 20-30% de los casos, en la que se afectan 2 o más huesos no contiguos. Existe un subtipo de enfermedad poliestótica asociado con anomalías endocrinas conocido como síndrome de McCune-Albright, que se asocia con talla corta, hiperpigmentación cutánea, pubertad precoz, hipertiroidismo y otras alteraciones endocrinas.⁵

La TC es la prueba de elección para el diagnóstico de displasia fibrosa, se caracteriza por ser una lesión de densidad mixta con aspecto en vidrio esmerilado con diversos grados de opacidad según la proporción de tejido fibroso y óseo, la expansión y la esclerosis ósea de los márgenes de la lesión. En la resonancia magnética nuclear la intensidad de lesión es baja o intermedia en T1 y variable en secuencias potenciadas en T2. En la gammagrafía ósea la displasia fibrosa suele describirse como un área de incremento de la captación en las tres fases del estudio. Es una prueba con alta sensibilidad para determinar la extensión e identificar casos poliestóticos.² En todos los casos de enfermedad poliestótica debe realizarse, además, estudio endocrinológico con pruebas tiroideas, prolactina, paratohormona y ACTH para descartar síndrome de McCune-Albright.⁵

La malignización de la lesión es posible (0.4-1% en displasia fibrosa y 4% en síndrome de Albright), sobre todo en casos tratados con radioterapia, por lo que está contraindicada. El tumor más frecuente que aparece es el fibrosarcoma.⁴

El tratamiento de la displasia fibrosa está en continua revisión y no existen pautas de actuación

bien establecidas. Es aceptable realizar revisiones periódicas cuando las lesiones son pequeñas, asintomáticas y cosméticamente aceptables.³ Respecto al tratamiento médico actualmente se plantea la terapia con bisfosfonatos, que parece que produce alivio clínico, radiológico y bioquímico, existiendo controversias en cuanto a su administración.

Respecto al tratamiento quirúrgico, la escisión radical y reconstrucción (propuesta por primera vez por Chen y Noorhoff en 1990) es el tratamiento más prescrito en la actualidad. Sus indicaciones son: compresión del nervio óptico, deformidad cosmética, dolor, fractura patológica, disminución de la audición y obstrucción nasal o sinusal.³

En la displasia fibrosa del temporal la mayoría de los pacientes son tratados también de forma conservadora; las indicaciones de cirugía son el colesteatoma asociado, estenosis del canal auditivo externo con infecciones recurrentes, hipoacusia transmisiva, deformidad estética, neuropatía con evidencia radiológica de compresión ósea o biopsia para diagnóstico de malignidad.⁷

Los casos clínicos comunicados en este artículo, al permanecer asintomáticos, no han precisado tratamiento quirúrgico, realizando revisiones periódicas en nuestro servicio con pruebas de imagen para controlar la evolución. Solo el caso de la displasia fibrosa del maxilar, debido a la deformidad facial evidente que tenía la paciente, fue derivado para valoración quirúrgica al servicio de cirugía maxilofacial.

La displasia fibrosa tiene un curso impredecible disminuyendo su progresión con la edad, pero al ser un proceso activo, debe seguirse clínica y radiológicamente y no ser tratado como un hallazgo accidental.⁵



CONCLUSIONES

La displasia fibrosa es de interés para el otorrinolaringólogo porque afecta a estructuras craneofaciales, causando deformidades y disfunciones que a menudo son diagnosticadas en la consulta de Otorrinolaringología. La mayoría de los pacientes son asintomáticos, pero debemos tener en cuenta que existen casos de malignización, que no deben pasar inadvertidos, por lo que debemos valorar su evolución.

REFERENCIAS

1. González Córcoles C, García de Marcos JA. Tumores óseos no odontogénicos. En: López Davis A y Martín Granizo R. Cirugía oral y maxilofacial 3ª ed. Madrid: Panamericana, 2012: 556.
2. Santiago ChA, Ramos FC, Tello MM et al. Displasia fibrosa ósea. Aportación de la medicina nuclear al diagnóstico de sospecha de degeneración sarcomatosa. Rev. Esp Med Nucl.2010 Jul-Agu:29(4)172-176.
3. Ventura-Martínez N, Guijarro-Martínez R, Morales-Navarro JD, Solís-García I, Puche-Torres M, Pérez-Herrezuelo Hermosa G. Displasia fibrosa craneofacial avanzada: a propósito de un caso. Rev Esp Cirug Oral y Maxilofac 2014; 36 (1): 32-37. <https://dx.doi.org/10.1016/j.maxilo.2012.04.002>.
4. Naser GA, Bravo CG, Carrasco DMI, Ríos DC. Displasia fibrosa de temporal: caso clínico y revisión del tema. Rev Otorrinolaringol Cir Cabeza Cuello 2009; 69 (3): 259-264. <http://dx.doi.org/10.4067/S0718-48162009000300009>.
5. Agut FM, Aldasoro MJ, Rodríguez PC, Gonzalbo NJ, Valladaes MJ. Displasia fibrosa monostótica de seno frontal con extensión orbitaria. Acta Otorrinolaringol Esp 2002; 53 (3): 203-206. Doi: 10.1016/S0001-6519(02)78301-5.
6. Colmenero Ruiz C, Martínez Iturriaga T. Tumores no odontogénicos de los maxilares. En: Suarez C, et al. Tratado de ORL y cirugía de cabeza y cuello. Cirugía oncológica de cabeza y cuello y de la base del cráneo. 2ª ed. Madrid: Panamericana, 2008: 3733-3750.
7. Frisch CD, Carlson ML, Kahue CN, Pelosi S, et al. Fibrous dysplasia of the temporal bone: a review of 66 cases. Laryngoscope 2015; 125 (6): 1438-1443. doi:10.1002/lary.25078.