



<https://doi.org/10.24245/aorl.v68i4.9236>

Tratamiento quirúrgico y recurrencia del pólipos antrocoanal

Surgical treatment and recurrence of antrochoanal polyp.

Marina Martínez Sánchez,¹ Mariana Terrazas Rubio,¹ Luis Alejandro Torrontegui Zazueta,¹ Yoselin Savely Cortez Vargas,¹ Erika María Celis Aguilar²

Resumen

OBJETIVOS: Describir las características clínicas de pacientes afectados por pólipos antrocoanales, evaluar la recurrencia y tratamiento quirúrgico, así como aportar información para mejorar el entendimiento de esta enfermedad.

MATERIALES Y MÉTODOS: Estudio retrospectivo, basado en la revisión del expediente clínico de pacientes a quienes se les realizó resección de un pólipo antrocoanal en el Hospital Civil de Culiacán de enero de 2013 a septiembre de 2022. Se recabaron variables demográficas y clínicas.

RESULTADOS: Se identificaron 22 pacientes, 11 hombres y 11 mujeres. Se encontró una tasa de recurrencia del 9%. Tres pacientes tenían cirugía nasosinusal previa. Con excepción de un caso de pólipo esfenocoanal, todos provenían del seno maxilar. La antrostomía maxilar endoscópica fue el procedimiento más utilizado.

CONCLUSIONES: El pólipo antrocoanal continúa siendo una enfermedad generadora de debate en cuanto a su mejor alternativa de tratamiento quirúrgico. Se necesita un adecuado reporte de los casos para continuar dilucidando este padecimiento.

PALABRAS CLAVE: Pólipo antrocoanal; intervención quirúrgica; recurrencia.

Abstract

OBJECTIVES: To describe the clinical characteristics of patients affected by antrochoanal polyps, to evaluate recurrence and surgical treatment and to provide information to improve the understanding of this disease.

MATERIALS AND METHODS: An observational, retrospective, descriptive study was carried out by reviewing the electronic clinical records of patients with antrochoanal polyp and who underwent a surgical procedure as treatment for this disease at the Culiacan Civil Hospital from January 2013 to September 2022. Demographic and clinical variables were collected.

RESULTS: Twenty-two patients were identified, 11 men and 11 women. A recurrence was found in two patients. Three patients had previous sinonasal surgery. Twenty-one patients had maxillary antrochoanal polyp, one patient had sphenocoanal polyps. Endoscopic maxillary antrostomy was the most widely used procedure.

CONCLUSIONS: The antrochoanal polyp continues to be a disease that generates debate regarding its best surgical procedure treatment. An adequate report of cases is needed to continue elucidating this illness.

KEYWORDS: Antrochoanal polyp; Surgery; Recurrence.

¹ Residente de Otorrinolaringología.

² Profesor de Otorrinolaringología. Departamento de Otorrinolaringología, Hospital Civil de Culiacán, CIDOCS, Universidad Autónoma de Sinaloa, Sinaloa, México.

Recibido: 9 de octubre 2023

Aceptado: 28 de noviembre 2023

Correspondencia

Erika María Celis Aguilar
erikacelis@hotmail.com

Este artículo debe citarse como:

Martínez-Sánchez M, Terrazas-Rubio M, Torrontegui-Zazueta LA, Cortez-Vargas YS, Celis-Aguilar EM. Tratamiento quirúrgico y recurrencia del pólipo antrocoanal. An Orl Mex 2023; 68 (4): 204-212.



ANTECEDENTES

El manejo de la enfermedad nasosinusal ha evolucionado ampliamente en los últimos años. A lo largo del tiempo se han descrito distintas técnicas para el tratamiento quirúrgico del pólipo antrocoanal, como la cirugía Caldwell-Luc, cirugía endoscópica nasal aislada o en combinación con antrostomía externa del maxilar, antrostomía endoscópica del meato medio o del meato inferior, así como curación de enfermedades acompañantes.

La tasa de recurrencia del pólipo antrocoanal es igualmente variable en las series descritas en la bibliografía y de cada procedimiento realizado. Este trabajo tiene como objetivo describir las características clínicas de los pacientes afectados por pólipos antrocoanales, evaluar la recurrencia y el tratamiento quirúrgico, así como revisar la bibliografía.

MATERIAL Y MÉTODOS

Estudio observacional, retrospectivo, descriptivo mediante la revisión del expediente clínico de pacientes sometidos a un procedimiento quirúrgico como tratamiento de pólipo antrocoanal en el Hospital Civil de Culiacán de enero de 2013 a septiembre de 2022. Se recabaron variables demográficas y clínicas con respecto a sus síntomas, así como recidiva o no de la enfermedad.

RESULTADOS

Se identificaron 22 pacientes, 11 hombres y 11 mujeres. La edad promedio fue de 29.9 años con límites de 9 a 63 años, cinco pacientes eran de edad pediátrica. Con excepción de un caso de pólipo esfenocoanal, todos eran provenientes del seno maxilar. El lado más afectado fue el izquierdo con 13 casos. Tres pacientes tenían el antecedente de cirugía nasosinusal, afirmaron

se retiró un pólipo nasal ipsilateral a la cirugía reportada en este trabajo, con promedio de 5.5 años atrás. Una paciente tenía antecedente de timpanoplastia ipsilateral 5 años atrás. La antrostomía maxilar endoscópica fue el procedimiento más utilizado en 17 de los casos, realizándose además otros procedimientos en la mayoría de los casos (**Figura 1**). En 8 casos se realizó un procedimiento contralateral al lado del pólipo antrocoanal. El pedículo del pólipo se reportó en 9 casos, 2 en la pared lateral y 7 en la pared medial del seno maxilar. En cuatro casos se reportó, además, retiro de la mucosa con apariencia polipoidea; de manera bilateral a nivel de meatos medios en dos casos, etmoides ipsilateral en un caso y etmoides contralateral en otro caso. Ocho pacientes se reportaron con desviación septal; sin embargo, se realizó septoplastia solo en dos casos. De estos 8 pacientes, 5 tenían el pólipo del lado cóncavo. Se realizó conchopexia en 4 casos, 2 ipsilaterales al pólipo antrocoanal y 2 contralaterales. El síntoma más común fue obstrucción nasal, seguida por rinorrea y dolor-plenitud facial o cefalea frontal (**Cuadro 2**). Se encontró una tasa de recurrencia posoperatoria en 2/22 pacientes, con promedio de seguimiento de 4.7 meses. En uno de los casos de recidiva, se realizó la técnica de Caldwell-Luc, turbinoplastia, septoplastia y antrostomía maxilar unilateral endoscópica, a los 6 meses tuvo afección contralateral y a los 3 años recidiva ipsilateral. En el segundo caso se le realizó técnica de Caldwell-Luc y antrostomía endoscópica maxilar, la recidiva fue a los 2 meses. Ninguno de estos casos tuvo alguna otra enfermedad concomitante. Tres pacientes tuvieron diagnóstico clínico de rinitis alérgica, dos de los cuales refirieron pruebas de alergia positivas. Dos pacientes se refirieron como fumadores, ninguno con recurrencia. El resultado histopatológico se reportó en 7 casos, todos con resultado de pólipo inflamatorio. No hubo complicaciones en ninguno de los pacientes durante el seguimiento.

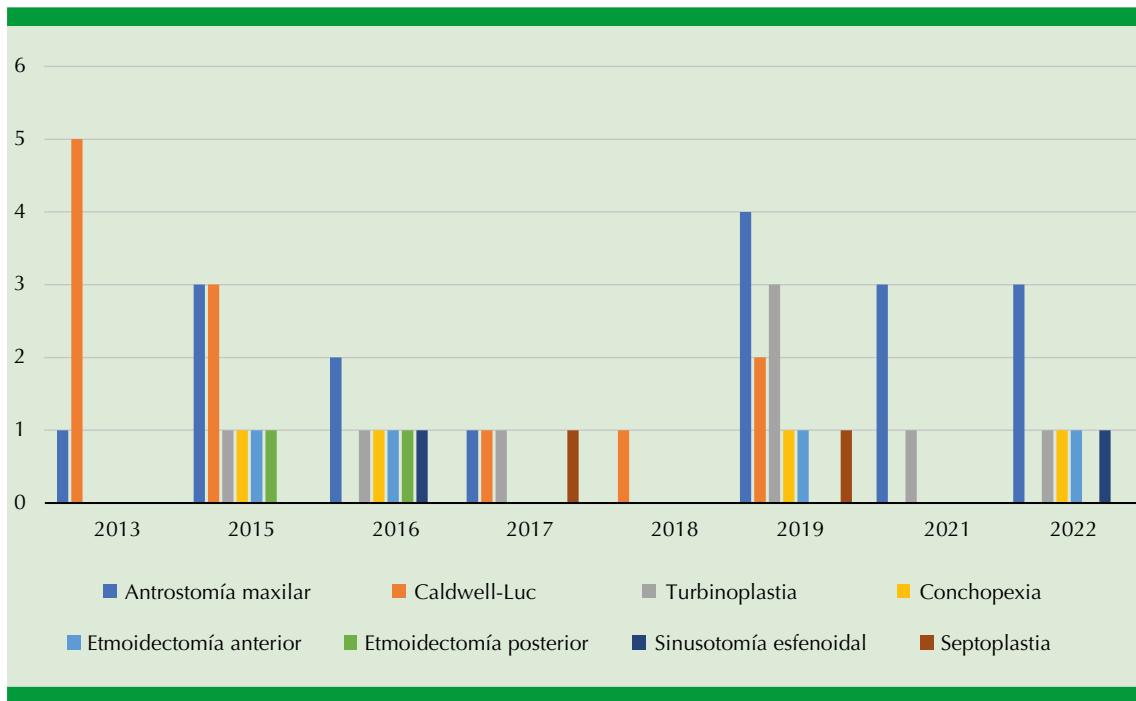


Figura 1. Procedimientos realizados por año.

Cuadro 1. Número de procedimientos quirúrgicos realizados (núm. = 22)

Cirugía	Núm.
Antrostomía maxilar endoscópica	17
Turbinoplastia	8
Conchopexia	4
Sinusotomía esfenoïdal	2
Caldwell-Luc	12
Septoplastia	2
Etmoidectomía anterior	4
Etmoidectomía posterior	2

Cuadro 2. Síntomas referidos por los pacientes con pólipo antrocoanal (núm. = 22)

Síntoma	Núm.
Obstrucción nasal	20
Rinorrea	11
Dolor facial/cefalea frontal/plenitud facial	9
Tos	3
Anosmia	1
Cuerpo extraño en la fosa nasal/orofaringe	3
Estornudos	4
Prurito nasal	4
Disfonía	1
Ronquido	2
Descarga nasal	2
Epistaxis	1
Halitosis	2

DISCUSIÓN

El pólipo coanal se define como una lesión de tejidos blandos, solitaria; en su mayor parte



originaria de los senos paranasales con extensión a la coana pasando por el ostium del seno implicado. La mayor parte de los pólipos nasales se originan en la pared nasal lateral, el seno etmoidal anterior, las áreas de contacto del proceso uncinado y el cornete medio. Por otro lado, los pólipos coanales dominan en el seno maxilar. De acuerdo con el seno de origen, se denomina pólipo antrocoanal cuando provienen del seno maxilar, esfenocoanal cuando son el seno esfenoidal y etmoidocoanal cuando el origen son las celdillas etmoidales, con mismo orden en frecuencia. Otras localizaciones de origen poco común son el cornete inferior, medio y superior, tabique nasal y lámina cribiforme.^{1,2,3}

La etiopatogenia continúa siendo controvertida. En general, los pólipos nasales son lesiones benignas que se asocian con inflamación de la mucosa. Se sugieren teorías de predisposición como alergia, inflamación y genética. Las paredes laterales de las fosas nasales están expuestas a más turbulencias, con una mucosa más delgada, menor vascularidad y más flojamente adherida a las estructuras subyacentes, todo esto teorizando la predisposición para formar pólipos. Se ha descrito, incluso, mayor afección del lado cóncavo de las desviaciones septales en pólipos antrocoanales, no así para rinosinusitis crónica.^{3,4,5}

En específico los pólipos antrocoanales representan del 3 al 6% de todos los pólipos nasales en adultos y el 33 al 35% en niños. El sexo masculino se refiere como el más afectado; sin embargo, en nuestra serie no se encontró predominio entre ambos. Se plantea la posibilidad de crecimiento a partir de un quiste de retención y su asociación con ellos (presente en el 10% de la población). Igualmente se ha observado mayor recurrencia en población pediátrica expuesta a humo de tabaco.^{1,2,6,7,8}

El pólipo antrocoanal se compone de una parte quística, también llamada atral o intramaxilar

que demuestra una cavidad quística central rodeada por estroma edematoso homogéneo con pocas células. Por su parte, la porción sólida o intranasal que emerge a través de los ostium maxilares está cubierta por un epitelio respiratorio similar a la mucosa normal de la vía sinonasal y la porción coanal ocasionalmente muestra metaplasia escamosa y fibrosis reactiva. Tiene una apariencia macroscópica en forma de pesa de gimnasia con un tallo estrecho que conecta los componentes quístico y sólido.⁶

Con respecto a la histopatología, los pólipos coanales demuestran menor número de glándulas seromucinosas, sugiriendo su origen de la hipertrofia edematosa del epitelio respiratorio más que de la distensión de la estructura glandular, evento responsable de la aparición de los pólipos nasales ordinarios. También muestran menor número de eosinófilos, menor expresión de marcadores angiogénicos como el factor de crecimiento vasculoendotelial (VEGF) y CD-34, así como una lámina propia delgada en comparación con pólipos de rinosinusitis crónica. Los pólipos antrocoanales demuestran grados más bajos de marcadores inflamatorios, como la IL-5 con respecto a los pólipos en el contexto de rinosinusitis crónica, así como falta de impulso inflamatorio que explica la falta de respuesta con tratamiento con esteroides. En las muestras de patología se ha reportado papiloma nasal en un 4 al 10% de los casos y pólipo angiomatoso en un 4 al 6%.^{1,3,6,8,9,10}

En la **Figura 2** se muestra un corte histopatológico perteneciente a un paciente de este trabajo.

Con respecto al cuadro clínico, la obstrucción nasal es referida en la mayor parte de las series como el síntoma más frecuente. En segundo lugar está la rinorrea, que incluso puede mostrar drenaje acuoso o amarillo seguido de alivio de la obstrucción, que se explica por ruptura espontánea de la parte quística del pólipo antrocoanal. Puede ser unilateral o bilateral según la

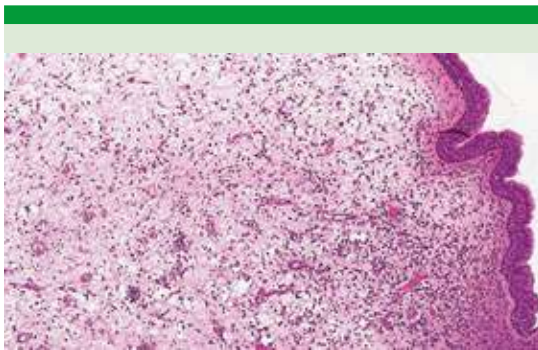


Figura 2. Corte histopatológico.

evolución de la enfermedad. Los niños muestran enfermedad más avanzada, probablemente por un diagnóstico más tardío.^{1,6,9,10}

El pólipo antrocoanal o pólipo de Killian típicamente llena el meato medio y crece posteriormente para alcanzar la coana. Se origina más frecuentemente en la pared posterolateral del seno maxilar, en el 70% de los casos pasa a través del ostium accesorio, explicando su crecimiento hacia posterior. Ocasionalmente pasa por el ostium accesorio o a través del ostium natural hacia el meato medio sin causar deformación o destrucción del hueso. Raramente es bilateral; hasta 2018 se habían reportado 11 casos, 8 mujeres y 3 hombres.^{1,6,11,12}

Se reporta rinosinusitis crónica en un 22.7% y alergias en el 0 al 69.7% de los pacientes, lo que revela una relación por el momento incierta. Igualmente se especula el papel de las anomalías anatómicas como factor etiológico.^{5,13}

Lee plantea considerar riesgo de recurrencia del pólipo antrocoanal cuando existe enfermedad de los senos maxilares acompañantes, ya que en su estudio fueron los pacientes adultos con sinusitis odontogénica y papiloma nasal invertido concomitante los que manifestaron recurrencia.³

Saito comparó el tratamiento de la rinosinusitis crónica con y sin pólipo antrocoanal en pacientes pediátricos con mejores resultados en estos últimos.¹⁴

Kelles y Frosini reportaron a la desviación septal como la anomalía anatómica más común asociada con pólipo antrocoanal, seguida por el aumento de volumen de los cornetes inferiores y concha bullosa, relacionándose todas estas alteraciones anatómicas con aumento de la diferencia de presión entre el meato medio y el antro del seno maxilar con la ventilación.^{5,7,15}

Ertugrul reportó un 71.4% de las desviaciones septales al lado del pólipo antrocoanal, así como concha bullosa más frecuentemente del lado no afectado.⁵

De acuerdo con la teoría del cambio de presiones del seno maxilar, Başer y colaboradores plantearon a las alteraciones anatómicas como posibles contribuyentes. Ellos encontraron que el volumen de ambos senos maxilares es mayor que en la población no afectada, además de que el volumen del lado afectado es significativamente mayor que del lado no afectado.¹³

La tomografía computada es el patrón de referencia para el diagnóstico de pólipo antrocoanal. Los cambios en el tejido óseo no son típicos, aunque puede observarse ensanchamiento de los ostium del seno maxilar. Lee los clasifica de acuerdo con los hallazgos en la tomografía computada en: estadio I: pólipo antrocoanal sin extensión a la nasofaringe; estadio II: oclusión total del ostium del seno maxilar con extensión a la nasofaringe, y estadio III: oclusión parcial del ostium con extensión a la nasofaringe. La resonancia magnética muestra una lesión hipointensa en T1 que realza en T2, con gadolinio la parte quística muestra un realce periférico. Las indicaciones para realizar resonancia magnética son pacientes pediátricos y distinguir entre lesión y secreciones. En la endoscopia aparece



como una masa gris blanquecina de superficie lisa de comportamiento expansivo debido a su componente quístico.^{6,10}

La cirugía es la única opción de tratamiento, el abordaje endoscópico es la opción recomendada, su uso se reporta en el 75% de los casos pediátricos. Se describe una tasa de recurrencia de enfermedad del 4.3 al 21.1%. La polipectomía tiene mayor recurrencia en el manejo del pólipo antrocoanal, con una tasa descrita en la bibliografía del 25%. Debemos tener presente que el concepto básico de la cirugía endoscópica de los senos paranasales de establecer suficiente ventilación y drenaje, así como dejar mucosa enferma para que cicatrice, no es válido para el pólipo coanal. Se recomienda la disección cuidadosa del pólipo, retirando toda la mucosa enferma, teniendo presente que el tratamiento definitivo implica la resección completa del componente sinusal o del sitio de inserción del pedículo, planteándose que la recurrencia probablemente se deba al resurgimiento de cualquier lesión residual polipoidea dentro del seno maxilar. Más comúnmente el pedículo se encuentra en la pared posterior del seno maxilar en el 92% de los casos, la pared anterior raramente se encuentra afectada. En este trabajo la pared medial fue la más afectada, tal como en la serie de Ertugrul.^{1,3,5,7,9,16,17}

George Caldwell y Henri Luc describieron de forma independiente la realización de una abertura en la pared de la fosa canina, retiro de la membrana mucosa y creación de una ventana en la pared lateral del meato nasal inferior; sin embargo, con el advenimiento de la cirugía endoscópica, se han usado intervenciones menos radicales.¹⁸

La avulsión simple del pólipo y técnica de Caldwell-Luc tienen la facilidad de remover por completo la mucosa del seno maxilar, incluyendo la base del pólipo; sin embargo, conllevan riesgos significativos para los dientes

en desarrollo, los centros de crecimiento óseo del maxilar, alta incidencia de molestias y dolor facial posoperatorio, por lo que en la actualidad raramente se utilizan, reportándose su uso en casos de recurrencia.^{1,11}

En nuestro estudio, es importante la observación de que, en los casos del abordaje de Caldwell-Luc, solo se hace alusión a la antrostomía externa maxilar; además, se usó el endoscopio para observar la cavidad del seno maxilar y la permeabilidad de la fosa nasal.

Con el objetivo de retirar el sitio de origen del pólipo y restaurar la ventilación del seno maxilar, la antrostomía endoscópica del seno a través del meato medio es actualmente el tratamiento patrón de referencia para la resección del pólipo antrocoanal. Se reseca la porción coanal e intranasal primariamente y mediante la antrostomía maxilar se retira la porción antral. Cuando la porción coanal es demasiado grande, puede empujarse hacia la orofaringe y extraerlo transoralmente; esto es mayormente requerido en población pediátrica. Debe conectarse el ostium natural y el accesorio. Si se encuentra fuertemente adherido a las paredes anterior o anteroinferior resulta difícil su disección, lo que hace que la recurrencia llegue al 20%, por lo que, si no es posible reconocer el sitio de inserción, deben considerarse enfoques combinados, descritos a continuación. Su uso se cuestiona en lesiones que no sean secundarias a enfermedad del complejo osteomeatal y extirpación de lesiones del seno maxilar localizadas en la cara anteroinferior o anteromedial del seno maxilar. La tasa de recurrencia del pólipo antrocoanal tras el tratamiento quirúrgico endoscópico no es significativamente diferente entre niños y adultos.^{6,8,10,19}

Debido a que el abordaje endoscópico tiene limitado acceso a la pared anteroinferior del seno maxilar, también se describe el abordaje combinado; antrostomía endoscópica del seno a

través del meato medio y sinuscopia transcanina (mayormente descrita con una ventana de 5 mm) con hasta un 100% de éxito. Debe considerarse en lesiones que se encuentren en la pared lateral o en recurrencias. En un estudio, la combinación de cirugía endoscópica y la técnica de Caldwell-Luc en comparación con cirugía endoscópica sola tuvo menor recurrencia estadísticamente significativa, sin deferencias en la tasa de sangrado posoperatorio o sinequias.^{6,7,11}

Kizil, en su serie de 101 procedimientos, refiere realizar cirugía endoscópica nasal unilateral en el 63.3%, un 12.2% bilateral e igualmente técnica de Caldwell-Luc en el 24.5%; el 90.8% de los casos fueron pólipos antrocoanales, el 6.1% esfenoanales, el 1% pólipo con origen en la bula etmoidal y el 1% en el cornete inferior, con una tasa de recurrencia del 3.1%.¹

En una revisión sistemática reciente se encontró una tasa de recurrencia del 15% en población pediátrica; sin embargo, ésta varió según la cirugía; fue del 50% con polipectomía simple, del 17.7% con cirugía endoscópica nasal, del 9.1% con la técnica de Caldwell-Luc y del 0% con abordaje combinado. La diferencia entre estos dos últimos procedimientos no fue significativa. Proponen esto debido a la correcta identificación del origen del pólipo y abertura del ostium; sin embargo, recomiendan como primera opción en niños la cirugía endoscópica nasal y en casos seleccionados que no puedan manejarse de esta manera plantear el abordaje combinado. Igualmente, no encontraron condiciones predisponentes que incrementen el riesgo de recurrencia.¹⁶

Pagella y colaboradores reportaron una serie de 58 pacientes pediátricos con diagnóstico de pólipo antrocoanal. A dos de éstos se les realizó una cirugía previa de pólipo antrocoanal 2 y 11 meses atrás, hipertrofia de adenoides en el 24%, desviación septal en el 31%. El 46% de los casos el sitio de origen de la lesión no fue clínica o

imagenológicamente reconocido. En 4 casos debido a la escasa visualización del pedículo se realizó abordaje de fosa canina, refiriendo el uso de esta técnica en la etapa inicial de su experiencia tratando este tipo de pacientes y con la única indicación de un origen del pólipo en la pared anterolateral. Sugieren evitar esta técnica en menores de 12 años. Reportaron un 5.2% de sinequias posoperatorias y el 20.7% de recurrencia. Para el tratamiento de las recurrencias optaron en el 50% por la cirugía endoscópica, en un 33.4% por la polipectomía y en el 16.6% por el tratamiento conservador.⁸

De igual manera, en este trabajo encontramos un cambio a lo largo del tiempo en el abordaje utilizado (**Figura 1**). Lee reportó una tasa de éxito quirúrgico del 88.9% en niños y del 93.1% en adultos, con recurrencia del 11.1% en niños y del 6.9% en adultos; el 100% de éxito con abordaje combinado y del 90.4% con el abordaje puramente endoscópico. Un paciente adulto tuvo perforación septal como complicación.¹⁰

Mantilla, en su estudio de 27 pacientes pediátricos, reportó una tasa de recurrencia 5.8 veces inferior en los pacientes pediátricos a quienes se les realizó cirugía endoscópica nasal más el procedimiento de Caldwell-Luc sin reportar ninguna complicación, con seguimiento promedio de 26.9 meses. Recomienda un seguimiento de 2 años para detectar el 95% de recurrencias.²⁰

Choudhury y colaboradores, en su estudio de 29 pacientes adultos tratados con abordaje endoscópico primario de pólipo antrocoanal, no reportaron recidivas ni complicaciones durante un periodo de seguimiento de 14.7 meses.²¹

El uso de la antrostomía del meato inferior, tradicionalmente parte del procedimiento de Caldwell-Luc como drenaje de enfermedad maxilar por gravedad, ha disminuido. Tiene la ventaja de evitar la violación del complejo osteomeatal y proporcionar un mejor acceso a



las lesiones del seno maxilar anteroinferior. Los argumentos en contra incluyen la falta de mejoría en el drenaje e incluso daño del mecanismo de limpieza mucociliar del seno maxilar; sin embargo, el abordaje endoscópico ha venido a mitigar los posibles inconvenientes, visualizando la válvula de Hasner claramente creando una antrostomía de 8 a 10 mm. Deben utilizarse endoscopios de 0 y 45°. Sus desventajas son no garantizar una exposición adecuada, adherencias intranasales y hemorragias problemáticas originadas en la concha inferior. Landsberg, en su serie de 56 pacientes con afección del seno maxilar, con un 45% de pólipos antrocoanales, refiere ninguna recurrencia o complicación con un seguimiento promedio de 14 meses realizando antrostomía endoscópica del seno a través del meato medio y antrostomía del meato inferior endoscópica en el 68% de los casos y únicamente antrostomía del meato inferior endoscópica en el 32%.^{5,6,19}

Başak refiere la realización de polipectomía simple como una alternativa a consideración del caso. Igualmente refiere no retirar la concha bullosa asociada si no era obstructiva e incluso su involución posoperatoria, sugiriendo un crecimiento compensatorio. Recomienda también no realizar sinuscopia transcanina en menores de 9 años por falta del desarrollo dental.¹⁷

Frosini, en su serie de 200 pacientes, observó una recurrencia del 2%, todos los casos eran pediátricos y se les realizó polipectomía con seguimiento de 18 meses. Como reintervención se les realizó cirugía endoscópica con excelente resultado.¹⁵

El pólipo esfenocoanal es una afección rara, mayormente afecta a pacientes jóvenes. Es importante realizar una gran esfenoidotomía y extirpar la mucosa donde se origina el pólipo para evitar recidivas, incluso podría perforarse el hueso esfenoidal en el lugar de origen para obtener mejores resultados.²²

En casos de pólipo coanal en el cornete inferior o el tabique nasal, la resección limitada del pólipo y sitio adjunto al pedículo es una estrategia sabia para no afectar la funcionalidad nasal.

Aydil y colaboradores reportaron un pólipo en el cornete interior. Realizaron uncinectomía, etmoidectomía anterior bilateral, conservaron el cornete inferior y solo se extirpó el sitio de origen parcialmente cauterizando con cauterio bipolar. Kim sugirió cirugía endoscópica bajo anestesia local como tratamiento de lesiones con pedículo comprobado endoscópicamente que se origina en el cornete medio sin afectación de los senos paranasales. Lee describió la técnica usada en un paciente con pólipo coanal en el cornete superior; seccionando el pedículo de la masa con unas pinzas de corte transversal, extracción vía transoral, eliminar el sitio de origen con microdebridador y hemostasia con cauterio. Como se ha descrito, los pólipos que afectan la porción medial son raros. Özgirgin reportó un caso de pólipo coanal con origen septal, extirpando la lesión por abordaje endoscópico, cauterizando la base y extrayéndolo a través de la orofaringe. Özcan describió el uso de un microdebridador y pinzas de corte para extraer por vía orofaríngea un pólipo coanal con origen en la placa cribiforme. Realizó también septoplastia, etmoidectomía bilateral y antrostomía maxilar. Ninguno de los casos anteriores refirió recidiva de la enfermedad.^{2,3,4,9,23}

CONCLUSIONES

El pólipo antrocoanal continúa siendo una enfermedad con tratamiento y recurrencia variables en los distintos estudios. La baja tasa de complicaciones de la técnica endoscópica, su capacidad de aliviar enfermedades concomitantes y la familiaridad de los cirujanos la hacen la técnica de elección para tratamiento del pólipo antrocoanal. Se necesita un adecuado reporte de los casos para continuar dilucidando esta afección.

REFERENCIAS

1. Kizil Y, Aydil U, Ceylan A, Uslu S, Batürk V, Leri F. Analysis of choanal polyps. *J Craniofac Surg* 2014; 25 (3): 1082-4. doi: 10.1097/SCS.0000000000000543.
2. Lee JH. Choanal polyp originating from the superior meatus: an endoscopic view. *Ear Nose Throat J* 2017; 96 (7): E44-5.
3. Özcan C, Duce MN, Görür K. Choanal polyp originating from the cribriform plate. *J Craniofac Surg* 2010; 21 (3): 806-7. doi: 10.1097/SCS.0b013e3181d84161.
4. Özgürün ON, Kutluay L, Akkuzu G, Gungen Y. Choanal polyp originating from the nasal septum: A case report. *Am J Otolaryngol* 2003; 24 (4): 261-4. doi: 10.1016/s0196-0709(03)00048-6.
5. Ertuğrul S. Origin of polyps and accompanying sinonasal pathologies in antrochoanal polyp patients: analysis of 22 patients. *North Clin Istanbul* 2019; 6 (2): 166-170. doi: 10.14744/nci.2018.87513.
6. Meir W, Bourla R, Huszar M, Zloczower E. Antrochoanal polyp: updated clinical approach, histology characteristics, diagnosis and treatment. Strumfa I, Bahs G, editores. *Pathology - From Classics to Innovations*. IntechOpen; 2021. DOI: 10.5772/intechopen.96329.
7. Kelles M, Toplu Y, Yildirim I, Okur E. Antrochoanal polyp: clinical presentation and retrospective comparison of endoscopic sinus surgery and endoscopic sinus surgery plus mini-caldwell surgical procedures. *J Craniofac Surg* 2014; 25 (5): 1779-81. doi: 10.1097/SCS.0000000000000901.
8. Pagella F, Emanuelli E, Pusateri A, Borsetto D, Cazzador D, Marangoni R, et al. Clinical features and management of antrochoanal polyps in children: Cues from a clinical series of 58 patients. *Int. J. Pediatr. Otorhinolaryngol* 2018; 114: 87-91. doi: 10.1016/j.ijporl.2018.08.033.
9. Aydil U, Karadeniz H, Şahin C. Choanal polyp originated from the inferior nasal concha. *Eur Arch Otorhinolaryngol* 2008; 265 (4): 477-9. doi: 10.1007/s00405-007-0461-3.
10. Lee DH, Yoon TM, Lee JK, Lim SC. Difference of antrochoanal polyp between children and adults. *Int J Pediatr Otorhinolaryngol* 2016; 84: 143-6. doi: 10.1016/j.ijporl.2016.03.004.
11. Mercier E, Cunningham MJ. Is antral choanal polyp best managed by an endoscopic or caldwell-luc approach? *Laryngoscope* 2021; 131 (4): 705-6. DOI: 10.1002/lary.28782.
12. Iziki O, Rouadi S, Abada RL, Roubal M, Mahtar M. Bilateral antrochoanal polyp: report of a new case and systematic review of the literature. *J Surgi Case Reports* 2019; 2019 (3). doi: 10.1093/jscr/rjz074.
13. Başer E, Sarıoğlu O, Arslan İB, Çukurova İ. The effect of anatomic variations and maxillary sinus volume in antrochoanal polyp formation. *Eur Arch Otorhinolaryngol* 2020; 277 (4): 1067-72. doi: 10.1007/s00405-019-05762-5.
14. Saito H, Honda N, Yamada T, Mori S, Fujieda S, Saito T. Intractable pediatric chronic sinusitis with antrochoanal polyp. *Int J Pediatr Otorhinolaryngol* 2000; 54 (2-3): 111-6. doi: 10.1016/s0165-5876(00)00352-9.
15. Frosini P, Picarella G, De Campora E. Antrochoanal polyp: analysis of 200 cases. *Acta Otolaryngologica Ital* 2009; 29 (1): 21-26.
16. Galluzzi F, Pignataro L, Maddaloni M, Garavello W. Recurrences of surgery for antrochoanal polyps in children: A systematic review. *Int J Pediatr Otorhinolaryngol* 2018; 106: 26-30. doi: 10.1016/j.ijporl.2017.12.035.
17. Başak S, Karaman CZ, Akdilli A, Metin KK. Surgical approaches to antrochoanal polyps in children. *Int J Pediatr Otorhinolaryngol* 1998; 46 (3): 197-205. doi: 10.1016/s0165-5876(98)00160-8.
18. Barzilai G, Greenberg E, Uri N. Indications for the Caldwell-Luc approach in the endoscopic era. *Otolaryngol Head Neck Surg* 2005; 132 (2): 219-20. doi: 10.1016/j.otohns.2004.09.014.
19. Landsberg R, Warman M, Margulis A, Masalha M. The rationale for endoscopic inferior meatal antrostomy. *ORL* 2019; 81 (1): 41-7. doi: 10.1159/000496087.
20. Mantilla E, Villamor P, De La Torre C, Álvarez-Neri H. Combined approach for paediatric recurrent antrochoanal polyp: a single-centre case series of 27 children. *J Laryngol Otol* 2019; 133 (7): 627-31. doi: 10.1017/S0022215119000938.
21. Choudhury N, Hariri A, Saleh H. Endoscopic management of antrochoanal polyps: a single UK centre's experience. *Eur Arch Otorhinolaryngol* 2015; 272: 2305-2311. doi: 10.1007/s00405-014-3163-7.
22. Çeçen A, Kemal O, Atmaca S, Kavaz E. Isolated sphenoidal polyp: report of three cases. *Hippokratia* 2017; 21 (3): 150-153.
23. Kim KS. Choanal polyp originating from the middle turbinate. *Otolaryngol Head Neck Surg* 2013; 148 (3): 525-6. doi: 10.1177/0194599812473238.