



<https://doi.org/10.24245/aorl.v68i4.9349>

Colesteatoma del ápex petroso

Petrous apex cholesteatoma.

Sandra Navarro Gaitán,¹ César Espinoza Chiong,^{2,3} Alonso Miranda Blanco,¹ Omar Gonzales Suazo¹

Resumen

ANTECEDENTES: El colesteatoma del ápex petroso es una afección rara. Su manifestación clínica frecuentemente es el déficit del nervio facial e hipoacusia unilateral. Implica un reto diagnóstico y en el tratamiento debido a que es una de las zonas de más difícil acceso a nivel de la base del cráneo lateral.

CASO CLÍNICO: Paciente masculino de 59 años procedente de Lima, Perú, sin antecedentes médicos ni personales de importancia, que consultó al servicio de Otorrinolaringología por manifestar otorrea, hipoacusia en el oído izquierdo y parálisis facial. La tomografía evidenció una lesión en el ápex petroso. Se propuso manejo quirúrgico de dicha tumoración con resultado anatomopatológico de colesteatoma. La evolución posquirúrgica fue favorable.

CONCLUSIONES: La evaluación clínica e imagenológica adecuada de la extensión de la lesión, daño del nervio facial, posibilidad de preservación auditiva y afectación de estructuras anatómicas adyacentes permiten una planificación quirúrgica óptima.

PALABRAS CLAVE: Colesteatoma; ápex petroso; nervio facial; hipoacusia.

ABSTRACT

BACKGROUND: Petrous apex cholesteatoma is a rare disease. Clinical presentation is frequently facial nerve deficit and unilateral hearing loss. It is a challenge to diagnose and treat because it is one of the most difficult areas to access in lateral skull base.

CLINICAL CASE: A 59-year-old male patient from Lima, Peru, who presented with unilateral hearing loss and facial nerve palsy. Computed tomography showed a lesion in petrous apex. Surgical management was proposed with a histopathological result of cholesteatoma. Postsurgical evolution was favorable.

CONCLUSIONS: Appropriate clinical and imaging evaluation of the extent of the lesion, facial nerve damage, possibility of hearing preservation, and involvement of adjacent anatomical structures allow for optimal surgical planning.

KEYWORDS: Cholesteatoma; Petrous apex; Facial nerve; Hearing loss.

¹ Servicio de Otorrinolaringología.

² Servicio de Cirugía de Cabeza, Cuello y Maxilofacial.
Hospital Guillermo Almenara Irigoyen,
Lima, Perú.

³ Universidad Ricardo Palma, Lima,
Perú.

Recibido: 15 de noviembre 2023

Aceptado: 28 de noviembre 2023

Correspondencia

Sandra Eliana Navarro Gaitán
elianang27.5@gmail.com

Este artículo debe citarse como:

Navarro-Gaitán S, Espinoza-Chiong C, Miranda-Blanco A, Gonzales-Suazo O. Colesteatoma del ápex petroso. An Orl Mex 2023; 68 (4): 235-239.

ANTECEDENTES

El colesteatoma de ápex petroso es una afección rara que describe un quiste epidermoide en la porción petrosa del hueso temporal. Su incidencia es del 4 al 9% de todas las lesiones en esa región con predominio en el sexo masculino.¹ Puede cursar asintomático durante años o manifestarse como pérdida auditiva, parálisis facial, cefalea, mareos y acúfeno. La tomografía computada y la resonancia magnética son herramientas útiles para el diagnóstico, evaluación de la extensión de la enfermedad, de la alteración de estructuras adyacentes y de la destrucción ósea.^{2,3} El tratamiento quirúrgico es un reto debido a la existencia de estructuras neurovasculares importantes en esa región.

Se comunica el caso de un paciente con diagnóstico de colesteatoma del ápex petroso que requirió manejo quirúrgico.

CASO CLÍNICO

Paciente masculino de 59 años, procedente de Lima, Perú, sin antecedentes de importancia personales ni familiares. Con historial de un año caracterizado por otorrea izquierda intermitente asociada con hipoacusia progresiva y acúfeno, a lo que se agregó asimetría facial izquierda, por lo que acudió a la emergencia del Hospital Nacional Guillermo Almenara Irigoyen.

Al examen físico se evidenció parálisis facial periférica izquierda grado IV según House y Brackmann; a la otoscopia se observó la membrana timpánica con perforación amplia de aproximadamente el 70% y escamas a nivel de ático con otorrea abundante (**Figura 1**). En la audiometría se evidenció hipoacusia mixta severa del oído izquierdo. El resto del examen físico fue normal.

La tomografía de mastoides mostró una lesión en el ápex petroso izquierdo asociada con

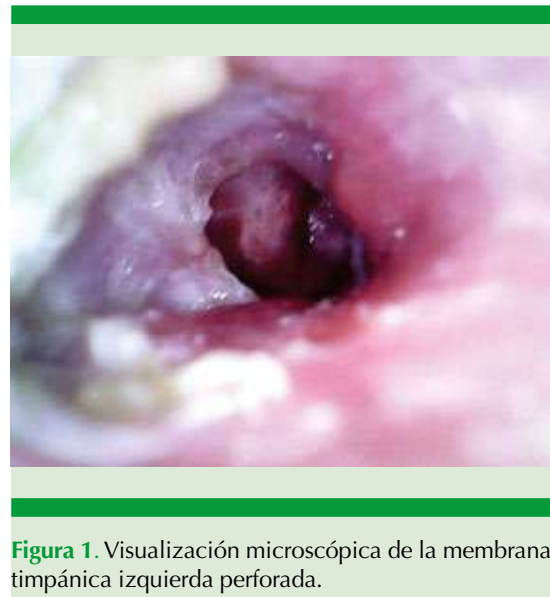

Figura 1. Visualización microscópica de la membrana timpánica izquierda perforada.

destrucción ósea local y afectación del oído medio; el ápex petroso y el mastoides contralaterales era normales (**Figura 2**). La resonancia magnética evidenció una lesión expansiva en el ápex petroso y el oído medio izquierdo, que se extendía hacia el ángulo pontocerebeloso y el conducto auditivo interno de aproximadamente 21 mm. La lesión mostró hipointensidad en T1 e hiperintensidad heterogénea en T2, además de realce posterior a la administración de contraste.

Figura 3

El paciente fue sometido a una mastoidectomía abierta con posterior abordaje endoscópico infracoclear y transcoclear con meatoplastia izquierda. El hallazgo intraoperatorio mostró una tumoración de aproximadamente 25 mm de aspecto colesteatomatoso en el ápex petroso izquierdo, estuche del nervio facial dehiscente a nivel del tercio inferior de la porción mastoidea y fístula petrotimpánica subcoclear. Se realizó exéresis total de la tumoración, cierre de agujero translaberíntico con cartílago, colocación de fascia sobre el nervio facial y reconstrucción timpánica con fascia temporal. El espécimen obtenido se envió para estudio anatomopatológico

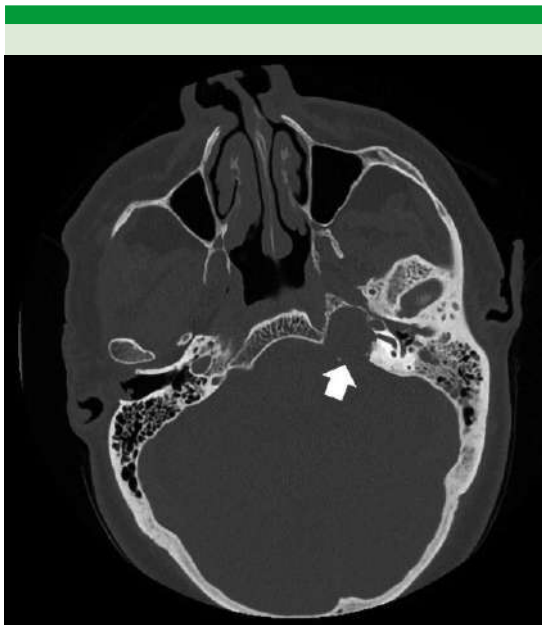

Figura 2. Tomografía computada que evidencia una tumoración en el ápex petroso (flecha blanca) con destrucción ósea y pérdida de neumatización del mastoides.

que reveló fragmentos de queratina compatible con colesteatoma.

En el posoperatorio el paciente cursó con alivio clínico importante de la parálisis facial periférica con recuperación sin interurrencias.

DISCUSIÓN

El ápex petroso es un área que forma parte del hueso temporal, su relevancia radica en la contigüidad con estructuras anatómicamente importantes, como el oído interno, el nervio facial, la duramadre y la arteria carótida interna. Es una de las áreas de más difícil acceso de la base lateral del cráneo, es la parte del hueso temporal que se encuentra entre el clivus y el oído interno. Puede dividirse en dos compartimentos por el canal auditivo interno, la zona más afectada

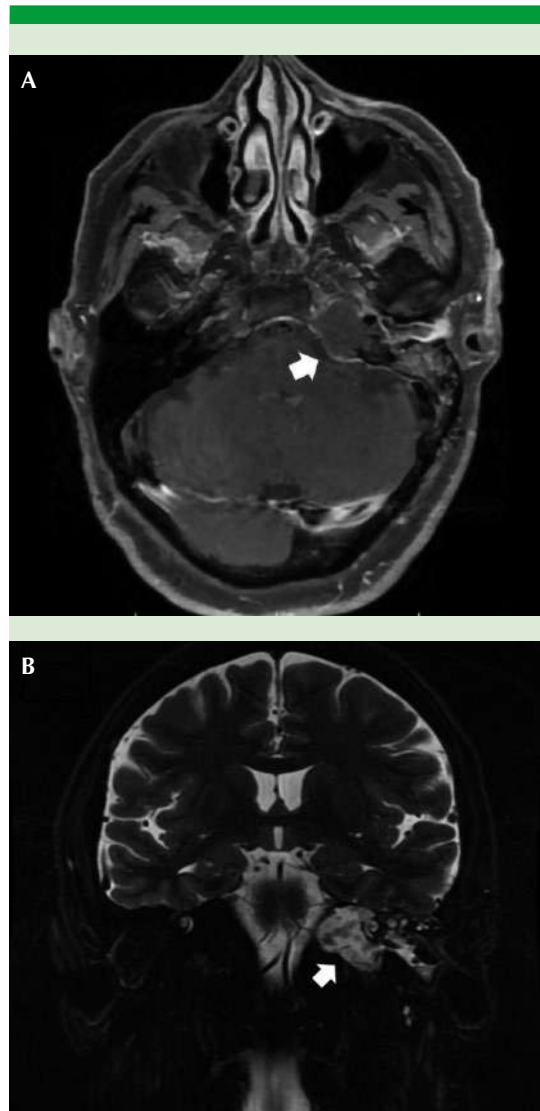


Figura 3. Resonancia magnética prequirúrgica que evidencia una tumoración en el ápex petroso izquierdo (flecha blanca). **A.** Corte axial, secuencia T2. **B.** Corte coronal, secuencia Flair.

por enfermedades es la porción anterior que se encuentra medial a la cóclea.^{4,5}

Los colesteatomas del ápex petroso se definen como un quiste epidermoide queratinizado loca-

lizado en la porción petrosa del hueso temporal. Tiene dos formas de manifestación: pueden ser congénitos o adquiridos. La forma congénita tiene incidencia del 2 al 5% de todos los casos, es predominante en varones en relación de 3 a 1 con respecto a las mujeres.⁶ Afectan a personas sin antecedentes de traumatismo o infección. Por su localización profunda en el hueso temporal son estériles, por lo que cursan con neumatización normal de la mastoides y con membrana timpánica intacta. Las formas adquiridas ocurren debido a la hipoventilación del oído medio con la consiguiente retracción de la membrana timpánica, siendo fácilmente colonizado e infectado por bacterias, observándose, además, disminución de la neumatización de la mastoides.²

Esta enfermedad es generalmente una lesión de crecimiento lento que puede permanecer asintomática durante años y que en ocasiones produce síntomas como cefalea, acúfeno, mareos, otorrea, hipoacusia y parálisis facial.^{1,7} Nuestro paciente cursó durante un año con otorrea izquierda intermitente con pérdida auditiva y parálisis facial progresiva.

Las técnicas de imagen en esta región ayudan a establecer el diagnóstico, diferenciar de otros padecimientos, evaluar la extensión y los puntos anatómicos de referencia que aportan información para la adecuada planificación quirúrgica. La tomografía permite evidenciar el colesteatoma del ápex petroso como una lesión expansiva con márgenes lisos que no capta contraste con destrucción ósea local. La resonancia magnética ayuda en el diagnóstico diferencial con otras lesiones, como los granulomas de colesterol que son hiperintensos en T1 y T2, mientras que los colesteatomas se observan hiperintensos solo en T2.^{8,9} Nuestro paciente presentó estudios de imagen que evidenciaron una tumoración en el ápex petroso y el oído medio izquierdo con destrucción

ósea local; se observó hipointensidad en T1 e hiperintensidad heterogénea en T2 con realce posterior a la administración de contraste. Existen otras técnicas, como el DWI, que ayudan al diagnóstico de colesteatoma gracias a su comportamiento hiperintenso por su efecto ponderado en T2.⁹

El objetivo terapéutico es la escisión total del tumor con preservación de las funciones neuronales. Los enfoques quirúrgicos varían según los síntomas y extensión de la enfermedad. Existen dos parámetros clínicos importantes a evaluar para la planificación quirúrgica: la evaluación auditiva y el daño de nervio facial. Sanna y su grupo propusieron un sistema de clasificación que evalúa la extensión de la enfermedad más allá del hueso temporal para la planificación del abordaje quirúrgico. La clasifica en 5 tipos en relación con el laberinto: I) supralaberínticas, II) infralaberínticas, III) infralaberínticas-apicales, IV) masivas laberínticas, V) apicales. A su vez, cada clase subdivide a los colesteatomas según su extensión hacia el clivus, el seno esfenoidal y la rinofaringe.¹⁰ La evaluación de las imágenes resultó en una clase III infralaberíntico-apical de la clasificación de Sanna, a diferencia de otros reportes en los que la clase más frecuente fue la clase I supralaberíntica.⁴

El abordaje quirúrgico recomendado para tratar la clase III con daño del nervio facial es el transcoclear, que se realiza combinando microscopio y endoscopio, el cual en los últimos años ha demostrado ser efectivo y menos destructivo. Este abordaje no permite la preservación auditiva; sin embargo, ayuda a una mejor exposición del campo quirúrgico para realizar la resección del tumor.⁸ En nuestro caso, se realizó una mastoidectomía abierta con abordaje endoscópico infracoclear y transcoclear para eliminar todo el tumor en el centro de la fosa craneal, lográndose la resección total de la tumoración con preservación del nervio facial.



CONCLUSIONES

El colesteatoma del ápex petroso es una enfermedad rara de manifestación clínica frecuentemente asintomática debido a su lento crecimiento; sin embargo, con el tiempo puede causar síntomas como pérdida auditiva y parálisis facial. El diagnóstico y abordaje quirúrgico de enfermedades del ápex petroso siguen siendo un desafío, por lo que una evaluación clínica e imagenológica adecuada de la extensión de la lesión, daño del nervio facial, posibilidad de preservación auditiva y afectación de estructuras anatómicas adyacentes permiten una planificación quirúrgica óptima.

REFERENCIAS

1. Omran A, De Denato G, Piccirillo E, Leone O, Sanna M. Petrous bone cholesteatoma: management and outcomes. *Laryngoscope* 2006; 116 (4): 619-26. doi: 10.1097/01.mlg.0000208367.03963.ca.
2. Torun F, Kolesteatomu PPA, Sunumu O. Primary petrous apex cholesteatoma: A case report. *Turkish Neurosurg* 2004; 14 (1-2): 28-32.
3. Li KL, Agarwal V, Moskowitz HS, Abuzeid WM. Surgical approaches to the petrous apex. *World J Otorhinolaryngol Head Neck Surg* 2020; 6 (2): 106-14. doi: 10.1016/j.wjorl.2019.11.002.
4. Gao Z, Gao G, Zhao W-D, Jia X-H, Yu J, Dai C-F, et al. Petrous bone cholesteatoma: our experience of 51 patients with emphasis on cochlea preservation and use of endoscope. *Acta Otolaryngol (Stockh)* 2019; 139 (7): 576-80. doi: 10.1080/00016489.2019.1605455.
5. Orhan KS, Çelik M, Polat B, Aydemir L, Aydoseli A, Sencer A, et al. Endoscope-assisted surgery for petrous bone cholesteatoma with hearing preservation. *J Int Adv Otol* 2019; 15 (3): 391-5. doi: 10.5152/iao.2019.7212.
6. Zulkifli MFB, Zulkifli MFB. Congenital cholesteatoma of petrous apex: A case report. *J Otolaryngol Rhinol* 2019; 5: 058. DOI: 10.23937/2572-4193.1510058.
7. Lim CC, Liew YT, Misron K, Ong CA, Prepageran N. Endoscopic-assisted exenteration of massive petrous apex cholesteatoma misdiagnosed as Bell's palsy. *B ENT* 2019; 15: 217-221.
8. Sugimoto H, Hatano M, Noda M, Hasegawa H, Yoshizaki T. Endoscopic management of petrous apex cholesteatoma. *Eur Arch Otorhinolaryngol* 2017; 274 (12): 4127-30. doi: 10.1007/s00405-017-4763-9.
9. Granados-Sánchez AM, Santamaría S, Valenzuela M, Castro JC. Colesteatoma mediante difusión por resonancia magnética. *Rev Argent Radiol*. 2014; 78 (4): 230-5. DOI: 10.1016/j.rard.2014.09.002.
10. Sanna M, Pandya Y, Mancini F, Sequino G, Piccirillo E. Petrous bone cholesteatoma: classification, management and review of the literature. *Audiol Neurootol* 2011; 16 (2): 124-36. doi: 10.1159/000315900.