



<https://doi.org/10.24245/aorl.v68i4.9155>

Abordaje endoscópico de un glomangiopericitoma nasosinusal

Endoscopic approach to a nasosinusal glomangiopericytoma.

Jesús Omar Ibarra González,¹ Jorge Alberto Romo Magdaleno,² José Ricardo Sánchez Santa Ana³

Resumen

ANTECEDENTES: El glomangiopericitoma es un tumor raro que se informó por primera vez como hemangiopericitoma en 1942, descrito inicialmente por Stout y Murray; no obstante, la Organización Mundial de la Salud clasificó esta enfermedad como glomangiopericitoma en 2005. Puede surgir en cualquier parte del cuerpo; solo del 15 al 30% se localizan en la cabeza y el cuello. De éstos, solo el 5% se encuentran en la cavidad nasal y los senos paranasales. El glomangiopericitoma localizado en la región nasal se caracteriza frecuentemente por una naturaleza benigna con baja tendencia a la metástasis; no obstante, el glomangiopericitoma nasosinusal tiene tasa de recurrencia de aproximadamente el 25%.

CASO CLÍNICO: Paciente femenina de 23 años, tratada inicialmente por epistaxis severa, con antecedentes de 6 meses de evolución de obstrucción nasal crónica de predominio en la fosa nasal izquierda, epistaxis intermitente y voz hiponasal. Se diagnosticó glomangiopericitoma. Se realizó embolización del tumor y 24 horas después se realizó resección endoscópica de la tumoración con márgenes libre y apoyo de neuronavegación.

CONCLUSIONES: Es indispensable un detallado análisis histopatológico e inmunohistoquímico para la diferenciación e integración del diagnóstico de esta enfermedad, así como apearse a la denominación actual de esta tumoración según la Organización Mundial de la Salud. Se recomienda el seguimiento en todos los casos, debido a la tendencia a la recidiva.

PALABRAS CLAVE: Hemangiopericitoma; obstrucción nasal; neoplasia; neuronavegación.

Abstract

BACKGROUND: Glomangiopericytoma is a rare tumor and was first reported as hemangiopericytoma in 1942, initially described by Stout and Murray; however, the World Health Organization (WHO) classified this disease as glomangiopericytoma in 2005. It can arise anywhere in the body; only 15-30% are located on the head and neck. Of these, only 5% are found in the nasal cavity and sinuses. It is benign in nature, but with a tendency to recurrence by 25%.

CLINICAL CASE: A 23-year-old female patient, initially treated for severe epistaxis, with a history of 6 months of evolution with chronic nasal obstruction of predominance in the left nasal cavity, intermittent epistaxis and hyponasal voice. It was diagnosed as glomangiopericytoma. Embolization of the tumor was performed and 24 hours later endoscopic resection was done with free margins neoplasia and neuronavigation support.

CONCLUSIONS: A detailed histopathological and immunohistochemical analysis is essential for the differentiation and integration of the diagnosis of this disease, as well as adhering to the current name of this tumor according to the World Health Organization. Follow-up is recommended in all cases, due to the tendency towards recurrence.

KEYWORDS: Hemangiopericytoma; Nasal obstruction; Neoplasia; Neuronavigation.

¹ Médico cirujano, residente de Otorrinolaringología y Cirugía de Cabeza y Cuello.

² Médico cirujano, adscrito al servicio de Otorrinolaringología y Cirugía de Cabeza y Cuello.

³ Médico cirujano, jefe del servicio de Otorrinolaringología y Cirugía de Cabeza y Cuello. Hospital Central Militar-SEDENA, Ciudad de México.

Recibido: 28 de agosto 2023

Aceptado: 1 de noviembre 2023

Correspondencia

Jesús Omar Ibarra González
omar_ibarra.96@hotmail.com

Este artículo debe citarse como: Ibarra-González JO, Romo-Magdaleno JA, Sánchez-Santa Ana JR. Abordaje endoscópico de un glomangiopericitoma nasosinusal. An Orl Mex 2023; 68 (4): 240-246.



ANTECEDENTES

El glomangiopericitoma es un tumor raro que surge de los pericitos que rodean los capilares. Anteriormente se le denominó hemangiopericitoma de tipo nasosinusal y representa del 0.5 al 1% de todos los tumores nasosinuales. El glomangiopericitoma se informó por primera vez como hemangiopericitoma en 1942, descrito inicialmente por Stout y Murray; no obstante, la Organización Mundial de la Salud (OMS) clasificó esta enfermedad como glomangiopericitoma en 2005.¹ Puede surgir en cualquier parte del cuerpo; solo del 15 al 30% se localizan en la cabeza y el cuello. De éstos, solo el 5% se encuentra en la región nasosinusal.²

El término hemangiopericitoma comenzó a utilizarse para denominar a todo tumor que mostraba histológicamente la estructura vascular en astas de ciervo, independiente de otras características de la masa, como su naturaleza benigna o maligna. De esta forma, se creó un grupo de tumores de características heterogéneas y evolución variable, todos caracterizados por una disposición en asta de ciervo de sus vasos sanguíneos, con lo que el término de hemangiopericitoma comenzó a perder identidad clínica y patológica.³ Con el uso actual de la inmunohistoquímica y la última clasificación de la Organización Mundial de la Salud de los tumores de tejido blando, el término hemangiopericitoma se encuentra actualmente restringido a un grupo pequeño de tumores caracterizados por su curso clínico habitualmente benigno y que preferentemente se localizan en el retroperitoneo pélvico.

El glomangiopericitoma localizado en la región nasal se caracteriza frecuentemente por una naturaleza benigna con baja tendencia a la metástasis; no obstante, el glomangiopericitoma nasosinusal tiene tasa de recurrencia de aproximadamente el 25%.³

CASO CLÍNICO

Paciente femenina de 23 años de edad con obstrucción nasal crónica de predominio en la cavidad nasal izquierda de seis meses de evolución, acompañada de epistaxis intermitente y voz hiponasal de tres meses de evolución. Fue valorada por nuestro servicio al padecer epistaxis, de dos días de evolución, episodio grave cuantificado en 300 cc descrito en la nota de referencia con la que arribó al Servicio de Otorrinolaringología y Cirugía de Cabeza y Cuello del Hospital Central Militar de México. En la exploración física mediante endoscopia nasal se observó en la cavidad izquierda una tumoración entre el tabique y el cornete inferior izquierdo con dimensiones que no permitían el paso del endoscopio para realizar visualización a profundidad, así como sangrado activo. En la cavidad nasal derecha se observó desviación septal contactante con el cornete inferior, sin lograr visualizar estructuras posteriores. Mediante la visualización endoscópica se evidenció una tumoración en la nasofaringe y la orofaringe, vista desde la cavidad oral, hipervascularizada, redondeada y lisa. **Figura 1**

La tomografía simple de senos paranasales en sus cortes coronal, axial y sagital mostró ocupación total de la cavidad nasal izquierda, con densidad similar a los tejidos blandos, que generaba efecto de masa y desviación del tabique nasal a la derecha, así como engrosamiento de las paredes de los senos maxilares y etmoidales. **Figura 2**

La resonancia magnética mostró una lesión de aspecto polipoideo dependiente de la mucosa, que ocluía y remodelaba el ostium mayor del seno maxilar izquierdo, se extendía hacia la cavidad nasal, la coana y la nasofaringe, hipointensa en secuencia T1 e hiperintensa en secuencia T2. Tabique nasal moldeado en forma secundaria con curvatura dextroconvexa a nivel del área media II-III de Cottle con formación de espólón contactante con el cornete medio derecho.

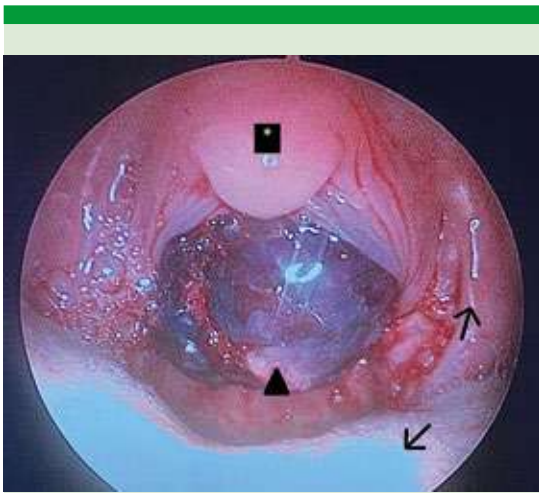


Figura 1. Visualización endoscópica desde la cavidad oral que evidencia una tumoración hipervascularizada, redondeada y lisa a nivel de la orofaringe. Puede observarse la úvula marcada con un asterisco, la tumoración marcada con una punta de flecha, el pilar amigdalino anterior izquierdo marcado con una flecha en dirección superior y la porción posterior de la lengua marcada con una flecha en sentido inferior.

Se realizó embolización del tumor nasal izquierdo 24 horas previas al procedimiento quirúrgico, con amboesferas en la región intratumoral y coils de la arteria esfenopalatina para oclusión extratumoral. Se realizó la oclusión completa de la tumoración, sin eventualidades neurológicas clínicas en la valoración posoperatoria de la paciente.

Se realizó resección endoscópica de la neoformación, con apoyo de neuronavegación, dejando márgenes libres de lesión. Como primer paso se realizó tumorectomía, posteriormente identificación del punto de inserción para resección del mismo y por último los márgenes libres de lesión.

El resultado histopatológico e inmunohistoquímico reportó neoplasia mesenquimatosa,

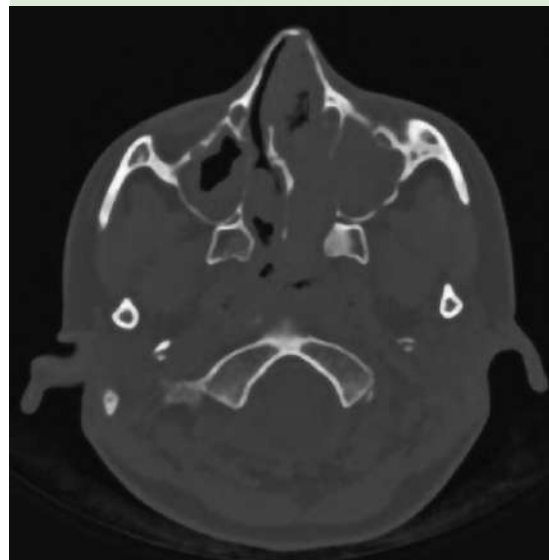
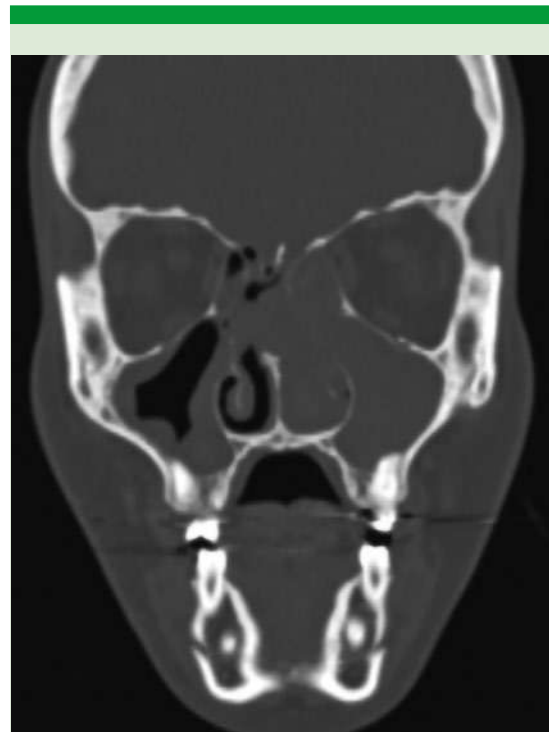

Figura 2. Tomografía simple de senos paranasales, en su corte coronal y axial mostró la ocupación total de la cavidad nasal izquierda, con densidad similar a los tejidos blandos, que genera efecto de masa y desviación del tabique nasal a la derecha, así como engrosamiento de las paredes de los senos maxilares y etmoidales.



subepitelial (**Figura 3**), con extensa vascularidad, algunos vasos mostraban la pared hialinizada, en algunos campos tenían aspecto de astas de ciervo (o ramificadas); constituida por células fusiformes y ovoides, con citoplasma eosinófilo y los bordes indistintos; los núcleos eran mayormente hipercromáticos (**Figura 4**), se identificaron mitosis

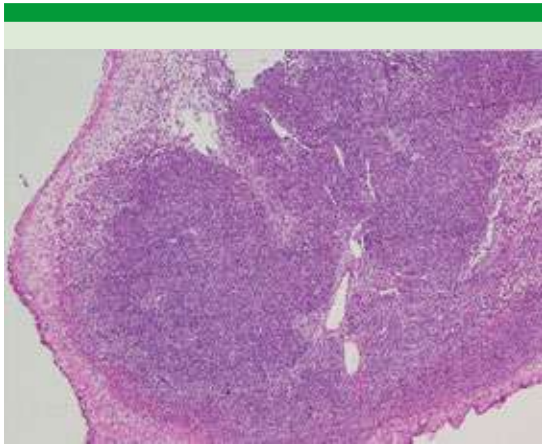


Figura 3. Neoplasia mesenquimatosa subepitelial en patrón sólido. Tinción con hematoxilina-eosina. Microfotografía a 4x.

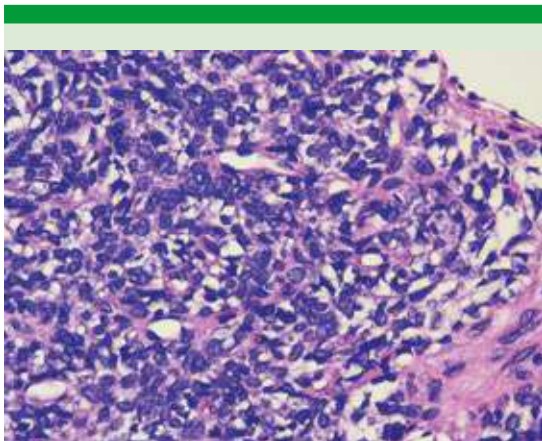


Figura 4. Neoplasia mesenquimatosa con células ovoides y fusiformes, con citoplasma eosinófilo, bordes celulares indistintos y núcleos hipercromáticos. Tinción con hematoxilina-eosina. Microfotografía a 40x.

normales y aisladas. Las células se disponían predominantemente en patrón sólido, perivasculoso y arremolinado, la inmunohistoquímica mostró expresión en forma difusa CD99 (**Figura 5**) y muy focal proteína S-100 (**Figura 6**), por lo que se realizó un panel amplio y se descartó la posibilidad de neoplasias epiteliales y vasculares, estesioneuroblastoma, melanoma, linfoma, meningioma, sarcoma sinovial y rhabdomiocarcinoma. Las características morfológicas fueron sugerentes de glomangiopericitoma; estos tumores, aunque es poco frecuente, pueden ser negativos con actina de músculo liso (8%) y ser positivos con CD99 hasta en el 85% de los casos.

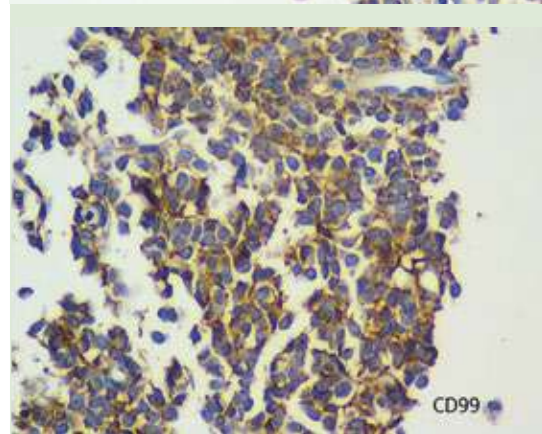
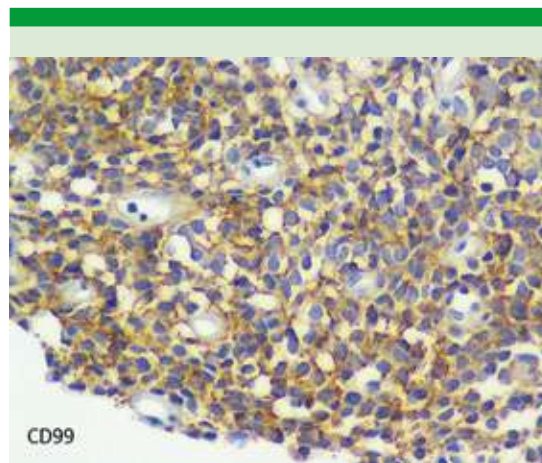


Figura 5. Neoplasia mesenquimatosa con células positivas para CD99. Microfotografía a 20x.

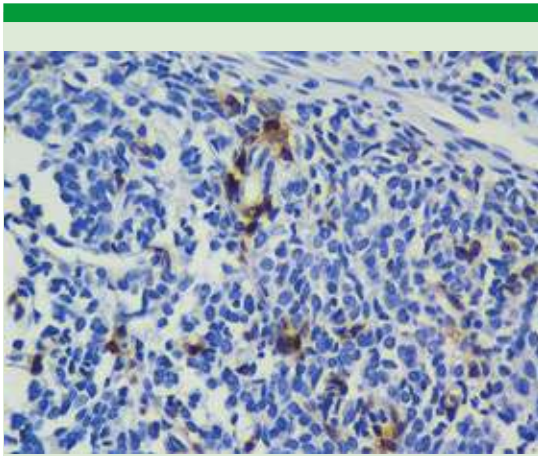


Figura 6. Neoplasia mesenquimatosa con células positivas, focalmente para proteína S-100. Microfotografía a 40x.

La paciente permanece en seguimiento y vigilancia por nuestro servicio, con adecuada evolución posoperatoria y sin recidiva a dos años posoperatorios.

DISCUSIÓN

El glomangiopericitoma es un tumor de tejidos blandos con diferenciación mioide perivascular definido por características de glomo (mioide) y hemangiopericitoma (pericito) dentro de la misma lesión. Se ha mencionado en la bibliografía con diversos nombres a lo largo del tiempo, como hemangiopericitoma nasosinusal, tumor intranasal similar a hemangiopericitoma y tumor glómico nasosinusal. Se informó por primera vez como hemangiopericitoma en 1942, descrito inicialmente por Stout y Murray.¹ En nuestro hospital, en los últimos 5 años hemos atendido aproximadamente 8 casos con las características histopatológicas mencionadas; no obstante, no se incluyeron en este trabajo por discrepancias en la categorización histopatológica de la enfermedad.

Es levemente más frecuente en mujeres; no obstante, la edad, raza y sexo no determinan el pronóstico.

La causa sigue sin ser clara.⁴ La hipervascularización causada por un traumatismo previo, la hipertensión, el embarazo y la administración prolongada de corticosteroides se consideran factores predisponentes, aunque no hay evidencia de apoyo.⁵ Los síntomas predominantes son la obstrucción nasal unilateral y epistaxis.⁶

El diagnóstico se establece por estudio histopatológico e inmunohistoquímico. La biopsia no se recomienda como abordaje inicial, ya que puede provocar hemorragias abundantes. Es preferible realizar de inicio tomografía axial computada y resonancia magnética.²

Al revisar la bibliografía disponible, la mayor parte corresponde a reportes de casos. Entre éstos, el de mayor casuística es el trabajo de Thompson y colaboradores de 2003, en el que los autores realizaron una revisión de 104 casos, categorizados en su momento como hemangiopericitoma de tipo nasosinusal, recopilados entre 1970 y 1995.

Los pacientes con glomangiopericitoma en su mayoría refieren obstrucción nasal unilateral y epistaxis. Un número más pequeño tiene síntomas inespecíficos, como sensación de masa en la fosa nasal afectada, dificultad respiratoria, cefalea, congestión nasal crónica o datos clínicos compatibles con sinusitis.

Respecto a los estudios de imagen, en la tomografía computada se describe como una masa polipoidea que ocupa la cavidad nasal, que se acompaña de erosión ósea y esclerosis. Asimismo, se ha descrito como una masa destructiva de la cavidad nasal y los senos paranasales, sin afectar la lámina cribosa. Con frecuencia pueden observarse signos de sinusitis inespecífica. A la resonancia magnética nuclear puede observarse



un tumor sólido, lobulado, de límites claros, que se ve isointenso en T1 e hiperintenso en T2 y en T1 con gadolinio.⁷

En cuanto al estudio histológico del glomangiopericitoma, la OMS establece lo siguiente: al estudio macroscópico por lo general corresponde a un tumor polipoideo, de color rojizo o grisáceo, de consistencia blanda, friable y habitualmente muy sangrante. A la microscopia se observa un tumor celular subepitelial bien delimitado, pero que carece de cápsula, siendo el tejido circundante de características normales. Sus células se disponen de forma que quedan muy juntas entre sí, formando fascículos cortos y algunas veces se disponen en forma vertical o en empalizada. Estas formaciones celulares se encuentran intercaladas con múltiples canales vasculares en forma de capilares o ramificados como asta de ciervo. Se caracterizan por una prominente hialinización perivascular. Las células neoplásicas que componen este tumor son uniformes, de forma elongada u ovaladas, con núcleos fusiformes y un citoplasma ligeramente eosinófilo. Muestran leve pleomorfismo nuclear y ocasionalmente pueden observarse figuras mitóticas, pero no se observa necrosis. Además, puede haber extravasación de eritrocitos, mastocitos y eosinófilos. Algunas veces es posible encontrar células tumorales gigantes, áreas de fibrosis o degeneración mixoidea. En el estudio inmunohistoquímico se evidencia reactividad difusa para actina, factor XIIIa y vimentina, mientras los marcadores CD34, Bcl-2, FVIII-R Ag, CD99 y CD117 son generalmente negativos.^{3,5,6,8}

El consenso para el tratamiento es la resección quirúrgica completa, con márgenes libres de lesión. En algunos casos la recidiva del padecimiento puede deberse más a la existencia

de tumor residual que a la recidiva del tumor propiamente dicho.

El abordaje quirúrgico puede ser asistido por neuronavegación para disminuir el riesgo de complicaciones posoperatorias. En el pasado, la única estrategia para lograr márgenes libres era la cirugía abierta, como resección craneofacial, rinotomía lateral o *degloving* del tercio medio facial. Los datos actuales muestran equivalentes resultados con la cirugía abierta y endoscópica y menos morbilidad con el método endoscópico; por tanto, la escisión endoscópica debe considerarse primero.⁹

De ser posible, siempre que pueda realizarse es recomendable la embolización previa a la cirugía, ya que la embolización preoperatoria ayuda a evitar la hemorragia intraoperatoria y afecta positivamente el tamaño del tumor y el área de resección.²

La quimioterapia y radioterapia no se sugieren como tratamiento primario.¹⁰

El seguimiento a largo plazo es necesario en todos los pacientes incluso después de una resección radical porque la recurrencia o las metástasis pueden retrasarse muchos años.¹¹

CONCLUSIONES

El glomangiopericitoma tiende a comportarse de manera benigna. El tratamiento quirúrgico suele ser suficiente y en raras ocasiones amerita tratamiento coadyuvante. Es indispensable un detallado análisis histopatológico e inmunohistoquímico para la diferenciación e integración del diagnóstico, así como apegarse a la denominación actual de esta tumoración, según la Organización Mundial de la Salud. Se recomien-

da el seguimiento en todos los casos debido a la tendencia a la recidiva.

Agradecimientos

A la Dra. Isabel Mora Mendoza, médico cirujano adscrito al servicio de Anatomía Patológica.

REFERENCIAS

1. Stout AP, Murray MR. Hemangiopericyto: a vascular tumor featuring Zimmermann's pericytes. *Ann Surg* 1942; 116 (1): 26-33. doi: 10.1097/00000658-194207000-00004.
2. Ledderose GJ, Gellrich D, Holtmannspötter M, Leunig A. Endoscopic resection of sinonasal hemangiopericytoma following preoperative embolisation: A case report and literature review. *Case Rep Otolaryngol* 2013; 2013: 796713. doi: 10.1155/2013/796713..
3. Thompson LD, Miettinen M, Wenig BM. Sinonasal-type hemangiopericytoma: A clinicopathologic and immunophenotypic analysis of 104 cases showing perivascular myoid differentiation. *Am J Surg Pathol* 2003; 27 (6): 737-49. doi: 10.1097/00000478-200306000-00004.
4. Anzai T, Saito T, Tsuyama S, Toh M, Ikeda K, Ito S. A case of glomangiopericytoma at the nasal septum. *Head Neck Pathol* 2018; 12 (4): 572-575. doi: 10.1007/s12105-017-0870-6.
5. Cantillano P Pablo, Aravena C Carlos, Naser G Alfredo, Nazar Rodolfo. Glomangiopericitoma: Reporte de un caso. *Rev Otorrinolaringol Cir Cabeza Cuello* 2016; 76 (3): 301-307.
6. Gillman G, Pavlovich JB. Sinonasal hemangiopericytoma. *Otolaryngol Head Neck Surg* 2004; 131: 1012-3. doi: 10.1016/j.otohns.2004.02.030.
7. Shemen L, Yan W, Hasanovic A, Tong J. Glomangiopericytoma of the sphenothmoid complex. *BMJ Case Rep* 2020; 13. doi: 10.1136/bcr-2020-236048.
8. Cantillano PP, Aravena CC, Naser GA, Nazar SR. Glomangiopericitoma: Reporte de un caso. *Rev Otorrinolaringol Cir Cabeza* 2016; (3): 301-307. <http://dx.doi.org/10.4067/S0718-48162016000300008>.
9. Chang CJ, Sun CH, Chen TS, Wu HP. Navigation-assisted endoscopic endonasal surgery of a glomangiopericytoma with intraorbital extension: A case report and literature review. *Ci Ji Yi Xue Za Zhi* 2018; 30 (2): 119-121. doi: 10.4103/tcmj.tcmj_161_17.
10. Billings KR, Fu YS, Calcaterra TC, Sercarz JA. Hemangiopericytoma of the head and neck. *Am J Otolaryngol* 2000; 21 (4): 238-243. doi: 10.1053/ajot.2000.8378.
11. Shobha BV, Shivakumar BN, Reddy S, Dutta N. Sinonasal hemangiopericytoma: A rare case report with review of literature. *J Oral Maxillofac Pathol* 2015; 19 (1): 107. doi: 10.4103/0973-029X.157214.