



# Disminución de la brecha óseo-aérea posquirúrgica en relación con la diferencia de longitud de la prótesis y la medida del estribo en tomografía

Reduction of the post-surgical bone-air gap in relation to the difference in the length of the prosthesis and the measurement of the stapes in tomography.

## Correspondencia

Jimena Armenta Báez  
otorrinolaringologia.jab@gmail.com

**Recibido:** 12 de diciembre 2024

**Aceptado:** 13 de febrero 2025

**Este artículo debe citarse como:** Armenta-Báez J, Espinosa-Rey A, Ham-Álvarez K, Moisés-Hernández JF. Disminución de la brecha óseo-aérea posquirúrgica en relación con la diferencia de longitud de la prótesis y la medida del estribo en tomografía. An Orl Mex 2025; 70 (1): 17-24.

## PARA DESCARGA

<https://doi.org/10.24245/aorl.v70i1.10242>

<https://otorrino.org.mx>

Jimena Armenta Báez,<sup>1</sup> Alejandro Espinosa Rey,<sup>1</sup> Katia Ham Álvarez,<sup>1</sup> Jorge Francisco Moisés Hernández<sup>2</sup>

<sup>1</sup> Otorrinolaringología y Cirugía de Cabeza y Cuello.

<sup>2</sup> Dirección quirúrgica.

Hospital General de México Dr. Eduardo Liceaga, Ciudad de México.

## Resumen

**OBJETIVOS:** Determinar si una menor diferencia de la longitud de la prótesis seleccionada en cirugía y la medida del estribo en tomografía se relaciona con mayor cierre de la brecha óseo-aérea en audiometría posquirúrgica.

**MATERIALES Y MÉTODOS:** Estudio retrospectivo, longitudinal, observacional y analítico, en el que se revisaron expedientes y estudios paraclínicos de pacientes posoperados de estapedotomía. Posteriormente se capturaron y se analizaron en relación con los datos obtenidos.

**RESULTADOS:** Se comprobó la relación entre la diferencia prótesis-estribo y el cierre de la brecha óseo-aérea posquirúrgico con resultado estadísticamente significativo ( $p < 0.001$ ).

**CONCLUSIONES:** La cirugía de estribo se considera segura y con adecuada tasa de éxito; sin embargo, debido a que una de las principales causas de fracaso es la longitud inexacta de la prótesis, se recomienda integrar la medición del estribo en tomografía prequirúrgica como parte del protocolo para disminuir la tasa de fracaso y las complicaciones de la intervención.

**PALABRAS CLAVE:** Otosclerosis; tomografía; estribo; estapedotomía; cirugía de estribo.

#### Abstract

**OBJECTIVES:** To determine if a smaller difference in the length of the prosthesis selected in surgery and the stapes measurement in tomography is related to greater closure of the bone-air gap in post-surgical audiometry.

**MATERIALS AND METHODS:** A retrospective, longitudinal, observational and analytical review of records and paraclinical studies of patients postoperatively after stapedotomy was carried out, which were subsequently captured and an analysis was performed in relation to the data obtained.

**RESULTS:** The relationship between the prosthesis-stapes difference and the closure of the bone-air gap after surgery was verified with a statistically significant result ( $p < 0.001$ ).

**CONCLUSIONS:** Stapes surgery is considered safe with an adequate success rate. However, since one of the main causes of failure is the inaccurate length of the prosthesis, it is recommended to integrate the measurement of the stapes in pre-surgical tomography as part of the protocol in order to reduce the failure rate and complications of the surgery.

**KEYWORDS:** Otosclerosis; Tomography; Stapes; Stapedotomy; Stapes surgery.

## ANTECEDENTES

La otosclerosis es un trastorno relacionado con la remodelación ósea anormal que ocurre únicamente en la cápsula ótica del hueso temporal y que condiciona hipoacusia conductiva, que puede evolucionar a neurosensorial en caso de daño del laberinto.<sup>1,2</sup>

En estudios histopatológicos se ha reportado una incidencia de, incluso, el 12% en la población caucásica, con prevalencia clínica del 0.04 al 1% de la población. La edad promedio de inicio de los síntomas es entre 15 y 45 años, con una relación mujer:hombre de 1.5-2:1. La manifestación bilateral ocurre hasta en el 80% de los pacientes.<sup>3,4,5</sup>

La fisiopatología se caracteriza por la remodelación ósea anormal de la cápsula ótica durante cuatro fases: inflamación, otospongiosis, transición y otosclerosis. Inicia con un hueso laminar normal, que se reabsorbe creando espacios pseudovasculares, ricos en osteoclastos, con posterior depósito de hueso nuevo, de un volumen mayor al reabsorbido, lo que ocasionalmente produce engrosamiento del área afectada (foco esclerótico). Se encuentran zonas yuxtapuestas en fases en el mismo paciente.<sup>1,6</sup>

La zona de la fístula ante fenestram es el sitio más comúnmente afectado, se encuentra en el 96% de los casos y provoca un desplazamiento hacia posterior del estribo y, con ello, la hipoacusia conductiva, con o sin una fijación real del mismo.<sup>1,7</sup>

La manifestación clínica está directamente relacionada con la ubicación y extensión de las zonas escleróticas; se encuentran pérdidas conductivas puras en lesiones originadas en la fístula ante fenestram y el ligamento anular del estribo, que evolucionan a pérdidas mixtas y neurosensoriales cuando se extiende al endostio coclear.<sup>8</sup>

En general se describe una otoscopia normal y en el 10% de los casos puede observarse un promontorio rojizo, conocido como signo de Schwartz, que evidencia zonas altamente vascularizadas en fase otospongiótica.<sup>8,9</sup>

La acumetría es uno de los pilares diagnósticos y para la toma de decisión entre un tratamiento conservador y un procedimiento quirúrgico; un paciente se considera apto para cirugía de estribo cuando su prueba Rinne es negativa a 512 Hz.<sup>10</sup>

### Pruebas audiométricas

Como protocolo diagnóstico se sugiere contar con una batería de pruebas que incluya audiometría, logaudiometría, timpanometría y reflejos estapediales.<sup>8</sup>

En etapas donde únicamente esté afectada la fístula ante fenestram y el ligamento anular del estribo, habrá una audiometría con hipoacusia conductiva y caída en frecuencias bajas, así como depresión de la conducción ósea de 10 a 30 dB a 2000 Hz, sin una caída coincidente en la conducción aérea, lo que disminuye la brecha óseo-aérea en esa frecuencia.<sup>8</sup>

En la impedanciometría suele encontrarse timpanograma tipo A en etapas tempranas, que evoluciona a As, lo que refleja una baja distensibilidad de la cadena osicular. Los reflejos estapediales pueden encontrarse en etapas tempranas; sin embargo, tienden a desaparecer en etapas posteriores.<sup>11</sup>

### Tomografía computada de alta resolución

Si bien el diagnóstico de otosclerosis se establece mediante la historia clínica y las pruebas audiométricas, la tomografía computada puede ser de utilidad ya sea para evaluar la extensión de la enfermedad o para hacer una adecuada planeación prequirúrgica.

Se ha reportado su utilidad para la medición del estribo de forma preoperatoria, ya que se cuenta actualmente con cortes igual o menores a 0.5 mm; sin embargo, la solicitud de este estudio de forma preoperatoria sigue estando en debate.<sup>12</sup>

### Tratamiento

El tratamiento médico tiene como objetivo detener el avance de la enfermedad porque ningún tratamiento médico es curativo.<sup>13</sup> Los audífonos y dispositivos de conducción ósea e implantes cocleares son una alternativa para pacientes que no son aptos a cirugía de estribo o con pérdidas neurosensoriales.<sup>3</sup>

El tratamiento de elección en casos de pérdidas conductivas puras con una brecha óseo-aérea mayor de 30 dB es la cirugía del estribo, cuyo principio es restablecer la transmisión mecánica del sonido mediante el reemplazo del estribo por una prótesis. Hay dos variaciones: la estapedectomía, que consiste en extraer la supraestructura y platina del estribo, reemplazándolos por una prótesis e injerto de tejido conectivo sobre la ventana oval, y la estapedotomía, en la que se conserva la platina y, a su vez, se hace un orificio central, donde se coloca la porción inferior de la prótesis. El tratamiento quirúrgico tiene buenos resultados, independientemente de la técnica elegida, siempre que se seleccione adecuadamente al paciente.<sup>14,15</sup>

La tasa de éxito es, incluso, del 94.2%; una brecha óseo-aérea posoperatoria menor de 10 dB se considera una cirugía exitosa. El índice de complicaciones es bajo y éstas incluyen: anacusia, necrosis del yunque, perforación timpánica, lesión del nervio facial, disgeusia, derrame perilinfático, platina flotante o subluxada y vértigo.<sup>3,16,17</sup>

El fracaso de la cirugía de estribo se debe, en gran medida, a una elección inadecuada de la prótesis; en tal caso se requiere cirugía de revisión, cuya tasa de éxito es del 16 al 80%, con disminución del 10% en el potencial de ganancia de audición después de cada cirugía.<sup>18</sup>

Hasta el momento no existe un consenso acerca del uso de tomografía simple como protocolo prequirúrgico en pacientes con otosclerosis, por lo que en la mayoría de los casos se selecciona la longitud de la prótesis a colocar de forma empírica. Debido a que una de las principales causas de fracaso en la cirugía de estribo es la longitud inadecuada de la prótesis, y ya que actualmente se dispone de estudios de imagen de alta resolución, que permiten una adecuada planeación prequirúrgica, se propuso medir la diferencia entre la longitud del estribo en tomografía prequirúrgica y la longitud de la prótesis seleccionada durante la cirugía y su relación con el cierre de la brecha óseo-aérea posquirúrgica, para así abrir una nueva línea de investigación e incluir esta medida como protocolo en la planeación prequirúrgica, con el fin de disminuir la tasa de resultados desfavorables de la cirugía.

## MATERIALES Y MÉTODOS

Estudio retrospectivo, longitudinal, observacional y analítico, en el que se revisaron los expedientes de pacientes adultos con diagnóstico de otosclerosis posoperados de estapedotomía, obtenidos de la programación quirúrgica del Servicio de Otorrinolaringología y Cirugía de Cabeza y Cuello de Hospital General Dr. Eduardo Liceaga de marzo de 2021 a mayo de 2024, que contaran con tomografía prequirúrgica y audiometría pre y posquirúrgica.

### Aspectos éticos y de bioseguridad

La información obtenida relacionada con la identidad del paciente se resguardó de manera confidencial; se asignó un número de identificador para garantizar su privacidad que se utilizó únicamente con fines académicos y de investigación.

Esta investigación se considera sin riesgo de acuerdo con las directrices STROBE para estudios observacionales, debido a que no se hizo una intervención o modificación directa en las variables de los individuos e incluyó únicamente la revisión de expedientes y estudios paraclínicos.

### Análisis estadístico

Las variables demográficas se analizaron de acuerdo con su normalidad con la prueba estadística correspondiente.

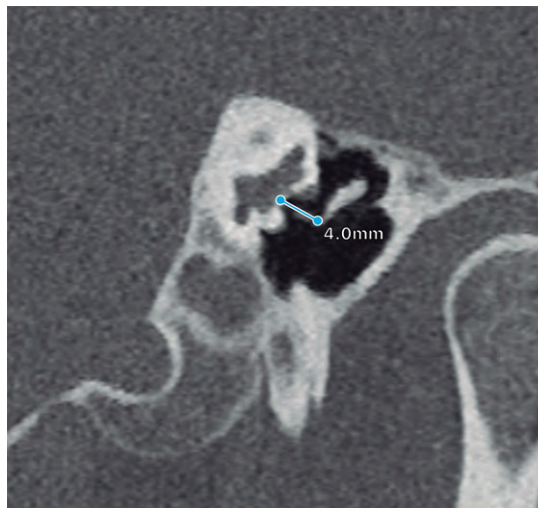
Se clasificaron los expedientes de acuerdo con la diferencia estribo-prótesis en igual o mayor de 0.25 mm y menor de 0.25 mm y se compararon en función de la brecha óseo-aérea posquirúrgica utilizando la prueba t de Student para muestras independientes. Un valor  $p < 0.05$  se consideró significativo.

## RESULTADOS

Se incluyeron 43 expedientes de pacientes operados de estapedotomía primaria, de los que 10 eran hombres. La media de edad fue de 48.9 años (límites: 19 y 67 años); 23 pacientes fueron operados del oído derecho y 20 del izquierdo. Todos los pacientes incluidos tenían una hipoacusia conductiva moderada a severa.

### Longitud del estribo en tomografía prequirúrgica

El estribo se midió en reconstrucción oblicua tipo Pöschl de tomografías simples de oído, tomando como referencia la distancia entre la porción medial de la apófisis larga del yunque y el grosor de la platina (**Figura 1**). La media de la longitud del estribo en tomografía fue de 4.027 mm (3.4-4.58 mm); la media de la prótesis utilizada fue de 4.27 mm (3.75-4.5 mm). Se



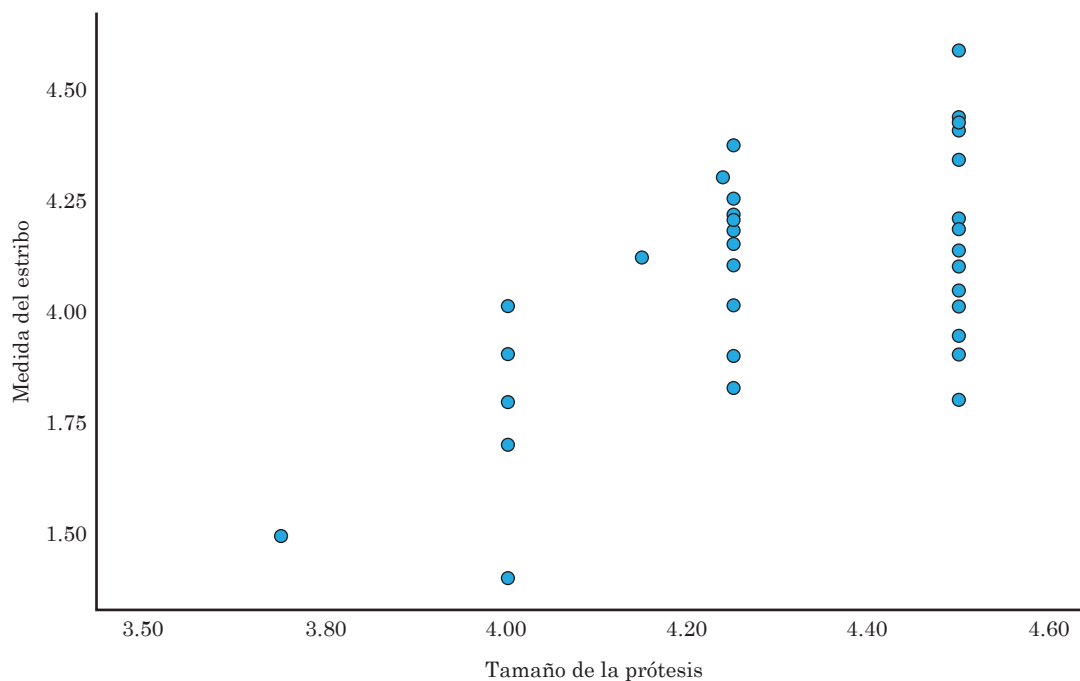
**Figura 1**

Medición de la porción medial de la rama larga del yunque y el espesor de la platina del estribo.

encontró una correlación positiva, estadísticamente significativa, entre la medida del estribo y la prótesis seleccionada, con un coeficiente de Pearson de 0.493 ( $p < 0.001$ ). **Figura 2**

### Resultado de la brecha óseo-aérea posquirúrgica en relación con la diferencia prótesis-estribo

Respecto del cierre de la brecha óseo-aérea posquirúrgica se registró el cierre menor a 10 dB en 17 pacientes, menor a 20 dB en 10 pacientes, menor a 30 dB en 10 pacientes y mayor

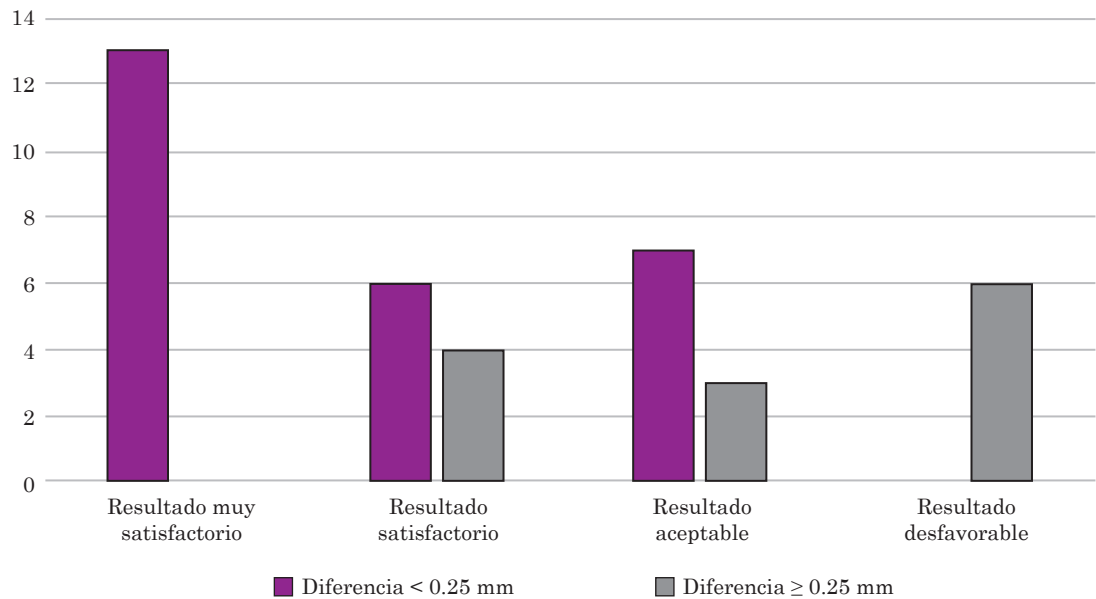


**Figura 2**

Correlación entre la medida del estribo en tomografía y la prótesis colocada.

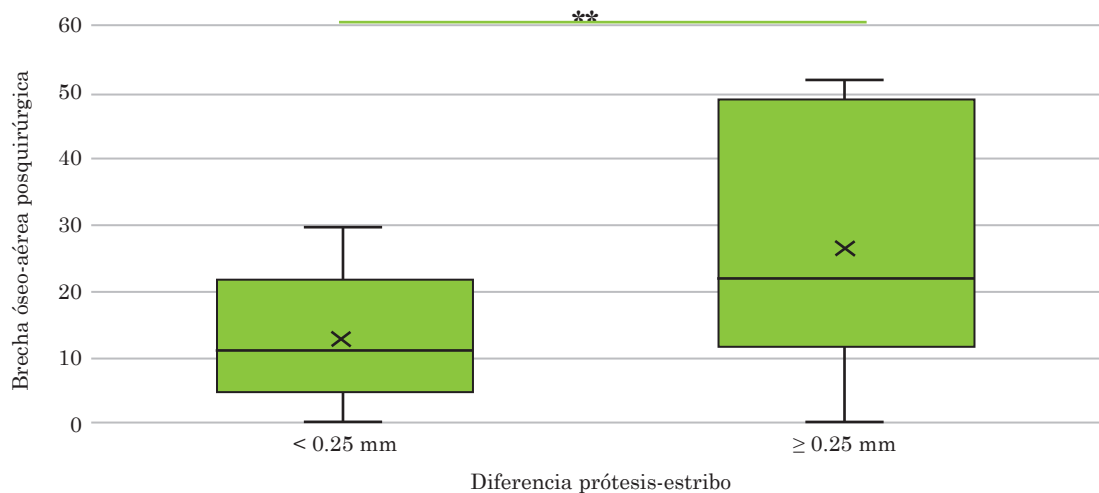
de 30 dB en 6 pacientes, de los que los sujetos con una diferencia prótesis-estribo menor a 0.25 mm tendieron a un resultado muy satisfactorio. **Figura 3**

Se logró determinar una relación significativa entre la diferencia de medida del estribo en tomografía y la longitud de la prótesis en relación con el cierre de la brecha óseo-aérea posquirúrgica ( $t\ 7.808\ p < 0.001$ ). **Figura 4**



**Figura 3**

Resultado auditivo según el cierre de la brecha óseo-aérea en relación con la diferencia entre la medida del estribo en tomografía y la longitud de la prótesis colocada.



**Figura 4**

Relación entre la brecha óseo-aérea posquirúrgica y la diferencia entre la longitud de la prótesis y la medida del estribo en tomografía.

\*\*  $p < 0.001$ .

## DISCUSIÓN

La cirugía de estribo tiene una tasa de éxito de, incluso, un 94.2%. Las causas más frecuentes de fracaso de la intervención son el desplazamiento de la prótesis, la elección inexacta de la longitud de la prótesis, elección incorrecta del paciente, fijación de la prótesis y necrosis de la rama larga del yunque, entre otras.<sup>3,16,17</sup>

En este estudio se encontró una asociación moderada entre la longitud de la prótesis y la medida entre la platina y la rama larga del yunque en tomografía, lo que señala la necesidad de efectuar la medición prequirúrgica para la selección adecuada de la prótesis porque, si bien la longitud puede estimarse de manera intraoperatoria, una medida exagerada puede desencadenar una estimulación laberíntica y, por ende, vértigo o inestabilidad. En general, se recomienda no sobrepasar la platina más de 0.5 mm previniendo el desplazamiento que puede ocurrir al llevar a cabo ciertas actividades; a su vez, una longitud muy corta conlleva una distorsión del sonido debido a una mala conducción, así como mayor riesgo de desplazamiento.<sup>19</sup>

En la cirugía de revisión, la medida de la prótesis se modifica en el 73.5% de los casos.<sup>20</sup>

El objetivo principal del estudio fue determinar si existía relación entre una menor diferencia de la longitud de la prótesis seleccionada en cirugía y la medida del estribo en tomografía con un mayor cierre de la brecha óseo-aérea en audiometría posquirúrgica, mismo que se comprobó con un resultado estadísticamente significativo ( $p < 0.001$ ). **Figura 3**

Gosselin y su grupo proponen seleccionar una prótesis 0.25 mm mayor a la medición por tomografía para lograr un mejor resultado posquirúrgico.

En cuanto al resultado auditivo, la media del cierre de la brecha óseo-aérea de 13.9 dB en comparación con la prequirúrgica es de 35.45 dB, con una adecuada tasa de éxito al considerar que se trata de un hospital de enseñanza.

## CONCLUSIONES

La cirugía de estribo se considera segura y con adecuada tasa de éxito; sin embargo, debido a que una de las principales causas de fracaso es la longitud inexacta de la prótesis, se recomienda integrar la medición del estribo en tomografía prequirúrgica como parte del protocolo para lograr disminuir la tasa de fracaso y las complicaciones de la intervención.

## REFERENCIAS

1. Quesnel AM, Ishai R, McKenna MJ. Otosclerosis: Temporal bone pathology. *Otolaryngol Clin North Am* 2018; 51 (2): 291-303. <http://doi.org/10.1016/j.otc.2017.11.001>
2. Tavernier LJM, Fransen E, Valgaeren H, Van Camp G. Genetics of otosclerosis: finally catching up with other complex traits? *Hum Genet* 2022; 141 (3-4): 939-50. <http://doi.org/10.1007/s00439-021-02357-1>
3. Batson L, Rizzolo D. Otosclerosis: An update on diagnosis and treatment. *JAAPA* 2017; 30 (2): 17- 22. <http://doi.org/10.1097/01.JAA.0000511784.21936.1b>
4. Ricci G, Gambacorta V, Lapenna R, Della Volpe A, et al. The effect of female hormone in otosclerosis. A comparative study and speculation about their effect on the ossicular chain based on the clinical results. *Eur Arch Otorhinolaryngol* 2022; 279 (10): 4831-8. <http://doi.org/10.1007/s00405-022-07295-w>
5. Zafar N, Hohman MH, Khan MAB. Otosclerosis. StatPearls. Treasure Island (FL): StatPearls Publishing 2024, StatPearls Publishing LLC.
6. Linthicum FH, Jr. Histopathology of otosclerosis. *Otolaryngol Clin North Am* 1993; 26 (3): 335-52.
7. Cherukupally SR, Merchant SN, Rosowski JJ. Correlations between pathologic changes in the stapes and conductive hearing loss in otosclerosis. *Ann Otol Rhinol Laryngol* 1998; 107 (4): 319-26. <http://doi.org/10.1177/000348949810700410>

8. Foster MF, Backous DD. Clinical evaluation of the patient with otosclerosis. *Otolaryngol Clin North Am* 2018; 51 (2): 319-26. <http://doi.org.10.1016/j.otc.2017.11.004>
9. Nourollahian M, Irani S. Bilateral Schwartze sign, decision-making for surgery. *Iran J Otorhinolaryngol* 2013; 25 (73): 263.
10. Chole RA, Cook GB. The Rinne test for conductive deafness: A critical reappraisal. *Arch Otolaryngol Head Neck Surg* 1988; 114 (4): 399-403. <http://doi.org.10.1001/archotol.1988.01860160043018>
11. Keefe DH, Archer KL, Schmid KK, Fitzpatrick DF, et al. Identifying otosclerosis with aural acoustical tests of absorbance, group delay, acoustic reflex threshold, and otoacoustic emissions. *J Am Acad Audiol* 2017; 28 (9): 838-60. <http://doi.org.10.3766/jaaa.16172>
12. Kösling S, Brandt S, Bloching M, Böhme S. [Indications of HR-CT in the early postoperative phase of stapedotomy]. *Rofo* 2004; 176 (8): 1122-6. <http://doi.org.10.1055/s-2004-813193>
13. Gogoulos PP, Sideris G, Nikolopoulos T, Sevastatou EK, et al. Conservative otosclerosis treatment with sodium fluoride and other modern formulations: A systematic review. *Cureus* 2023; 15 (2): e34850. <http://doi.org.10.7759/cureus.34850>
14. Thomas JP, Minovi A, Dazert S. Current aspects of etiology, diagnosis, and therapy of otosclerosis. *Otolaryngol Pol* 2011; 65: 162-70. [http://doi.org.10.1016/S0030-6657\(11\)70670-9](http://doi.org.10.1016/S0030-6657(11)70670-9)
15. Cheng HCS, Agrawal SK, Parnes LS. Stapedectomy *versus* stapedotomy. *Otolaryngol Clin North Am* 2018; 51 (2): 375-92. <http://doi.org.10.1016/j.otc.2017.11.008>
16. Gosselin E, Elblidi A, Alhabib SF, Nader ME, et al. Predictable prosthesis length on a high-resolution CT scan before a stapedotomy. *Eur Arch Otorhinolaryngol* 2018; 275 (9): 2219-26. <http://doi.org.10.1007/s00405-018-5075-4>
17. Odat H, Kanaan Y, Alali M, Al-Qudah M. Hearing results after stapedotomy for otosclerosis: comparison of prosthesis variables. *J Laryngol Otol* 2021; 135 (1): 28-32. <http://doi.org.10.1017/S0022215120002595>
18. Bakhos D, Lescanne E, Charretier C, Robier A. A review of 89 revision stapes surgeries for otosclerosis. *Eur Ann Otorhinolaryngol Head Neck Dis* 2010; 127 (5): 177-82. <http://doi.org.10.1016/j.anorl.2010.07.012>
19. De Bruijn AJG. Clinical and audiological aspects of stapes surgery in otosclerosis: Universiteit van Amsterdam [Host]; 2000.
20. Marchica CL, Saliba I. The relationship between stapes prosthesis length and rate of stapedectomy success. *Clin Med Insights Ear Nose Throat* 2015; 8: 23-31. <http://doi.org.10.4137/CMent.s27284>