



# Hemangioma cavernoso de hipofaringe: un caso raro y desafíos en su diagnóstico y tratamiento

## Cavernous hemangioma of the hypopharynx: A rare case and challenges in its diagnosis and management.

Arcelia Carolina Barrón Campos,<sup>1</sup> Luz Arcelia Campos Navarro,<sup>2</sup> Mario Antonio Barrón Soto<sup>3</sup>

<sup>1</sup> Cirugía general. Facultad Mexicana de Medicina, Universidad La Salle, Ciudad de México.

<sup>2</sup> Otorrinolaringóloga y cirujana de cabeza y cuello. División de Educación Médica.

<sup>3</sup> Otorrinolaringólogo y cirujano de cabeza y cuello. Profesor titular del curso de ORL y CCC.

Hospital Ángeles Metropolitano, Ciudad de México.

### Correspondencia

Mario Antonio Barrón Soto  
barronongmb@gmail.com

<https://orcid.org/0009-0000-5123-3400>

**Recibido:** 29 de marzo 2025

**Aceptado:** 3 de abril 2025

**Este artículo debe citarse como:** Barrón-Campos AC, Campos-Navarro LA, Barrón-Soto MA. Hemangioma cavernoso de hipofaringe: un caso raro y desafíos en su diagnóstico y tratamiento. An Orl Mex 2025; 70 (2): 131-136.

## PARA DESCARGA

<https://doi.org/10.24245/aorl.v70i2.10476>

<https://otorrino.org.mx>

### Resumen

**ANTECEDENTES:** El hemangioma hipofaríngeo, manifestación poco frecuente en adultos, suele tener datos clínicos diversos, acordes con la alteración funcional del sitio de manifestación: disfagia, disnea, disfonía y dificultad para respirar. Los tumores vasculares deben tratarse para evitar extensión o afecciones mayores porque no involucionan de manera espontánea.

**CASO CLÍNICO:** Paciente femenina de 45 años, que tuvo sensación de cuerpo extraño, tos y dificultad para el manejo de alimentos, en la que se identificaron tumores vasculares en la región hipofaríngea, de aspecto violáceo, vascular, que fue tratada con cirugía mediante vía transoral endoscópica con buena evolución.

**CONCLUSIONES:** En tumores vasculares de la vía aérea, en particular la faringe y laringe, la resección quirúrgica es el tratamiento de elección con adecuado control y baja recurrencia.

**PALABRAS CLAVE:** Hemangioma; hemangioma cavernoso; faringe; tumores vasculares.

### Abstract

**BACKGROUND:** Hypopharyngeal hemangioma, a rare lesion in adults, usually presents with diverse clinical features consistent with functional alteration of the

affected site: dysphagia, dyspnea, dysphonia, and respiratory distress. Vascular tumors should be treated to prevent extent or further damage, as they do not involute spontaneously.

**CLINICAL CASE:** A 45-year-old female patient who presented with a foreign body sensation, cough, and dysphagia. Purplish-colored vascular tumors were identified in the hypopharyngeal region. The tumor was treated with transoral endoscopic surgery, with favorable outcomes.

**CONCLUSIONS:** For vascular tumors of the airway, particularly the pharynx and larynx, surgical resection is the treatment of choice with adequate control and low recurrence.

**KEYWORDS:** Hemangioma; Cavernous hemangioma; Pharynx; Vascular tumors.

## ANTECEDENTES

Hablar de hemangiomas nos remonta a lesiones vasculares, en particular en niños, porque encontrarlos en adultos es poco frecuente y más aún en la hipofaringe. Los hemangiomas son lesiones vasculares benignas de origen endotelial, de crecimiento lento. Su diagnóstico suele sospecharse y la endoscopia o los estudios de imagen permiten identificar su naturaleza vascular. La incidencia en adultos es imprecisa debido a la escasez de casos comunicados. Es más común en el sexo masculino y, a diferencia de los casos pediátricos, suele requerir tratamiento, porque no remiten espontáneamente.<sup>1</sup>

Los hemangiomas son más frecuentes en la cabeza y el cuello, especialmente en niños, en los que su origen suele ser congénito y su localización más común es la subglotis. En adultos, en cambio, se manifiestan como tumores vasculares adquiridos y raros, con reportes en la laringe, la epiglotis, las cuerdas vocales, los pliegues ariepiglóticos, la piel y la cara, entre otras localizaciones.<sup>1</sup> No se han identificado factores predisponentes o causas específicas de su aparición.

Las anomalías vasculares se dividen en dos grandes grupos: los tumores vasculares, que muestran un componente proliferativo, y las malformaciones vasculares, que son lesiones estructurales estáticas con arquitectura vascular anómala, según la International Society for the Study of Vascular Anomalies (ISSVA).<sup>1,2</sup>

Los hemangiomas cavernosos son lesiones benignas, aunque en algunos casos pueden ser localmente destructivas. Se caracterizan por espacios vasculares dilatados y agrandados, con una apariencia macroscópica azulada. Sus manifestaciones clínicas dependen de su localización, tamaño y extensión; pueden causar disfagia, disnea o sensación de cuerpo extraño. Cuando afecta la vía aérea inferior, el riesgo de daño respiratorio es mayor.<sup>1</sup>

El tratamiento de los hemangiomas es variable; no existe un consenso debido a su rareza y diversidad en ubicación y extensión. Las opciones terapéuticas incluyen desde la observación y seguimiento clínico, en casos con manifestaciones leves, hasta tratamientos médicos específicos o resección quirúrgica.

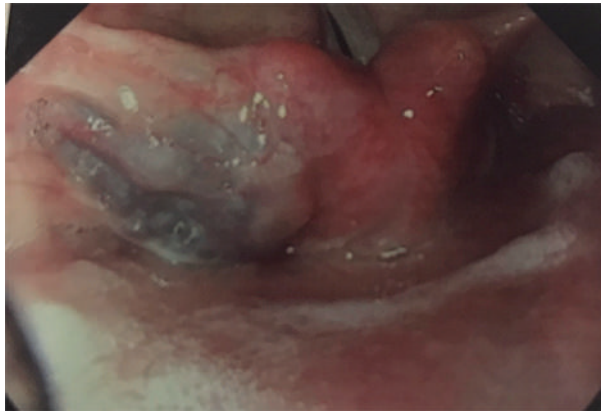
Se comunica el caso de un paciente con hemangioma cavernoso en la hipofaringe, previamente asintomática, que evolucionó con manifestaciones clínicas progresivas secundarias al crecimiento de la lesión.

## CASO CLÍNICO

Paciente femenina de 45 años, sin antecedentes de importancia para el padecimiento. Cuatro meses antes de la consulta inició con sensación de cuerpo extraño, referido en el área laríngea, que evolucionó posteriormente a disfonía con uso de la voz y leve dificultad para deglutir. A la

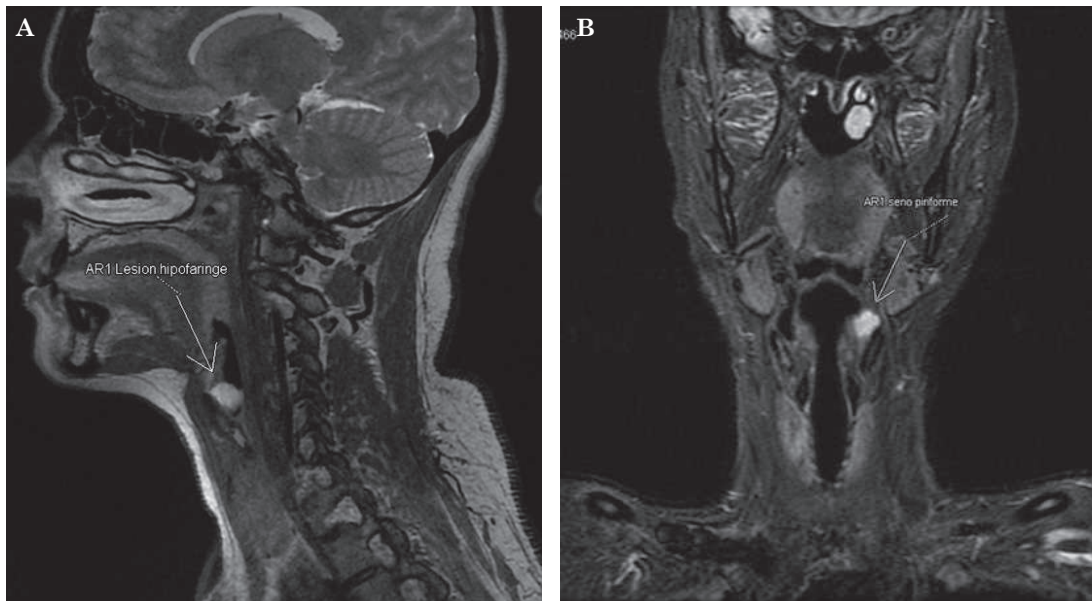
exploración física no se observaron alteraciones en los oídos y la nariz. La fibronasolaringoscopia evidenció una lesión en la hipofaringe izquierda de superficie lisa, violácea, de aspecto vascular (**Figura 1**). Sin adenopatías ni identificación de lesiones en el cuello.

La tomografía computada de cuello simple y contrastada y la imagen de resonancia magnética revelaron una lesión de 12.7 mm en plano longitudinal, 14.6 mm anteroposterior y 13.2 mm transversal en el seno piriforme izquierdo, así como una lesión con hiperintensidad en secuencia T2 y saturación grasa. Con medio de contraste se observó realce heterogéneo que sugirió posible estructura vascular. **Figuras 2 y 3**



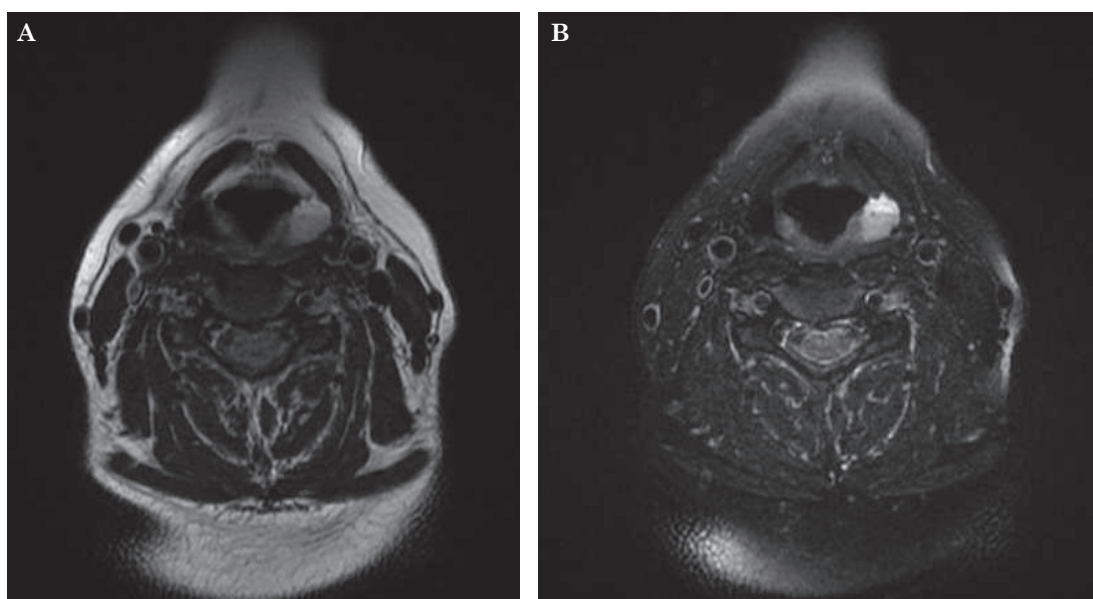
**Figura 1**

Lesión de la hipofaringe a la endoscopia.



**Figura 2**

Imagen de resonancia magnética que muestra en corte sagital (**A**) y coronal (**B**) una lesión en la región de la hipofaringe que refuerza en contraste en T2.



**Figura 3**

Imagen de resonancia magnética: lesión en la región de la hipofaringe izquierda, proceso ocupativo de características vasculares sin contraste (A) que, en fase contrastada en T2, muestra hiperintensidad (B).

Se practicó resección quirúrgica con acceso transoral mediante endolaringoscopia de suspensión con resección fría. Se hizo resección completa de la lesión con evolución satisfactoria, sin complicaciones y, a seis años, sin recidiva ni síntomas. El reporte histopatológico informó una lesión de 2 x 2 x 0.6 cm de consistencia blanda que confirmó el diagnóstico de hemangioma cavernoso.

## DISCUSIÓN

El hemangioma es un tumor benigno de origen vascular, común en la región de la cabeza y el cuello. Se distingue por la proliferación neoplásica de células endoteliales vasculares<sup>1</sup> y espacios vasculares dilatados y agrandados.<sup>2</sup> En términos histopatológicos, se clasifican en dos tipos: capilares y cavernosos.<sup>3</sup> El hemangioma cavernoso está compuesto por vasos de gran tamaño, con un cuerpo tumoral blando, de base ancha y fácilmente comprimible. Por lo general, carecen de una cápsula completa y se localizan con mayor frecuencia en la pared lateral de la cavidad nasal, la faringe y la laringe.<sup>4</sup> En la región de la cabeza y el cuello se han reportado hemangiomas en la cavidad nasal, la laringe, la tráquea, el paladar blando, la faringe, la base de la lengua y la epiglotis.<sup>1</sup>

Las manifestaciones clínicas dependen de la localización, el tamaño y la extensión de la lesión. En términos clínicos, pueden ser asintomáticos en sus primeras etapas y, a medida que crecen o se tornan sintomáticos, pueden manifestarse con disfonía, hemoptisis ocasional y, en casos avanzados, disfagia y dificultad respiratoria cuando afectan la porción baja de la faringe, la laringe o la tráquea.

En casos de afección nasal, puede haber epistaxis y obstrucción.<sup>5</sup> En la faringe, como en la paciente del caso, los síntomas iniciales incluyen disfagia, sensación de cuerpo extraño, dificultad para tragar, tos y mal manejo de secreciones, lo que puede generar atragantamientos.

En estadios más avanzados puede haber ronquidos, apnea del sueño, disfonía, e incluso, dificultad respiratoria.<sup>1,6</sup>

El diagnóstico y tratamiento de las malformaciones venosas y otras lesiones vasculares sigue siendo un desafío. El diagnóstico clínico se basa en la anamnesis, la exploración endoscópica y los estudios de imagen. Se ha descrito que la tomografía computada y la resonancia magnética, especialmente con contraste, son herramientas útiles para la identificación y caracterización de hemangiomas.<sup>3</sup> La obtención de imágenes es fundamental para el diagnóstico y la planificación del tratamiento de las malformaciones vasculares.<sup>1,5,7</sup>

Debido al alto riesgo de hemorragia, no se recomienda la biopsia en estos casos. Además, es fundamental diferenciar entre hemangiomas y otras lesiones vasculares que pueden simularlos: hemangiomas organizados secundarios a hemorragias previas, intubación o traumatismo con afección faríngea.<sup>6</sup>

A la fecha, no existe un consenso claro e inequívoco de la mejor modalidad de tratamiento de los hemangiomas, debido a su diversidad de manifestaciones, su baja frecuencia y la variabilidad en su localización. Las opciones terapéuticas incluyen desde la observación y el seguimiento clínico hasta tratamientos médicos específicos o la resección quirúrgica, según las características del caso.

El tratamiento debe establecerse con base en la efectividad, seguridad, experiencia del cirujano y disponibilidad de recursos. Las distintas modalidades terapéuticas dependen de la edad del paciente, el sitio y tamaño de la lesión, así como del flujo hemodinámico del hemangioma.<sup>8</sup> El reto en la actualidad es la reseccionalidad de la lesión mediante procedimientos de mínima invasión, con menor repercusión funcional y estética y control tumoral;<sup>9</sup> no obstante, algunas ocasiones requiere accesos transcervicales.

En hemangiomas de mayor tamaño se han utilizado diversas estrategias terapéuticas: esteroides sistémicos e intralesionales, interferón, ablación con láser, escisión quirúrgica, criocirugía, radioterapia e, incluso, traqueotomía temporal en casos severos.<sup>8</sup> Existen múltiples opciones de tratamiento, desde el conservador con vigilancia estrecha hasta la escisión quirúrgica en casos sintomáticos. Sin embargo, no hay consenso definitivo en cuanto al tipo, modalidad y momento óptimo de la cirugía, lo que depende de diversos factores: experiencia del cirujano, localización, tamaño y extensión de la lesión.

La escisión quirúrgica puede llevarse a cabo mediante diferentes accesos: técnicas quirúrgicas transorales con uso de endoscopios y laringoscopios de suspensión, mediante técnicas como microlaringoscopia con láser de CO<sub>2</sub>, láser de potasio-titanil-fosfato, instrumentos fríos<sup>10</sup> o electrocauterización. También se han reportado casos exitosos con cirugía asistida por robot, radioterapia, escleroterapia transoral multimodal guiada por fluoroscopia y endoscopia, así como ablación por radiofrecuencia de plasma de baja temperatura.<sup>4,9,10</sup>

En el caso de hemangiomas cavernosos en la faringe o la laringe, se ha descrito la ablación directa como alternativa a la extirpación tumoral. Este procedimiento consiste en la ablación gradual desde la porción externa del tumor hacia el centro, lo que permite una reducción progresiva del volumen tumoral hasta su aplanamiento. En comparación con el láser y la electrocoagulación, la radiofrecuencia de plasma opera a temperaturas más bajas, causando menor daño a los tejidos circundantes y reduciendo la formación de costras y cicatrices postoperatorias.<sup>3</sup>



Sin embargo, es importante considerar que, ante un hemangioma cavernoso, la resección quirúrgica debe considerarse primera opción, para así evitar crecimiento e infiltración a las áreas circunvecinas, lo que podría finalmente complicar el tratamiento o llevar a procedimientos más extensos. El cirujano debe elegir las herramientas quirúrgicas que limiten el daño, que no causen afección térmica a tejidos adyacentes a la lesión, sobre el examen histológico de la lesión y sus márgenes, con capacidad de control hemorrágico y cicatrización y que no ocasione afecciones funcionales o retracciones.<sup>9</sup>

Debido a la cantidad limitada de casos comunicados y a la ausencia de guías específicas para su tratamiento, es fundamental documentar estos casos y compartir experiencias clínicas, con el fin de mejorar el conocimiento de la evolución natural de la enfermedad y optimizar las estrategias terapéuticas en el futuro.

## CONCLUSIONES

Los hemangiomas faríngeos pueden cursar asintomáticos y diagnosticarse en un hallazgo exploratorio incidental. Las manifestaciones dependen de la localización, extensión y tamaño de la lesión: sensación de cuerpo extraño, tos, disfagia y disfonía, entre otras. El tratamiento quirúrgico es la elección y su pronóstico suele ser óptimo.

## REFERENCIAS

1. Ishikawa K, Maeda T, Funayama E, Murao N, et al. Fluoroscopy- and endoscopy-guided transoral sclerotherapy using foamed polidocanol for oropharyngolaryngeal venous malformations in a hybrid operation room: A case series. *J Clin Med* 2024; 13 (8): 2369. <https://doi.org/10.3390/jcm13082369>
2. Mesolella M, Allosso S, Mansueto G, Fuggi M, Motta G. Strategies and controversies in the treatment with carbon dioxide laser of laryngeal hemangioma: A case series and review of the literature. *Ear Nose Throat J* 2022; 101 (5): 326-331. <https://doi.org/10.1177/0145561320952191>
3. Long X, Li Z, Liu Y, Zhen H. Clinical application of low-temperature plasma radiofrequency in the treatment of hemangioma in nasal cavity, pharynx and larynx. *Ear Nose Throat J* 2024; 103 (7): 447-453. <https://doi.org/10.1177/01455613211062443>
4. Rose SE, Toong LY, Ghauth S, Ong DB. Right parapharyngeal cavernous hemangioma, a rare entity: case report and literature review. *Ear Nose Throat J* 2023; 1455613231212597. <https://doi.org/10.1177/01455613231212597>
5. Min HJ, Kim KS. Lobular capillary hemangioma originating from the nasopharynx. *Ear Nose Throat J* 2021; 100 (9): 626-628. <https://doi.org/10.1177/0145561320922736>
6. Martins RH, Lima Neto AC, Semenzate G, Lapate R. Laryngeal hemangioma. *Braz J Otorhinolaryngol* 2006; 72 (4): 574. [https://doi.org/10.1016/s1808-8694\(15\)31009-0](https://doi.org/10.1016/s1808-8694(15)31009-0)
7. Mocanu H, Mocanu AI, Moldovan C, Soare I, et al. Rare and unusual benign tumors of the sinonasal tract and pharynx: Case series and literature review. *Exp Ther Med* 2022; 23 (5): 334. <https://doi.org/10.3892/etm.2022.11263>
8. Sataloff RT, Spiegel JR, Rosen DC, Hawkshaw MJ. Capillary hemangioma of the vocal cord. *Ear Nose Throat J* 1995; 74 (6): 390.
9. Saraniti C, Barbara V. Thunderbeat®: a new step forward in transoral surgery-systematic review of literature and our experience. *Eur Arch Otorhinolaryngol* 2023; 280 (7): 3415-3425. <https://doi.org/10.1007/s00405-023-07944-8>. Erratum in: *Eur Arch Otorhinolaryngol* 2023; 280 (7): 3427. <https://doi.org/10.1007/s00405-023-07993-z>
10. Lu D, Wang J. Endoscope-assisted low-temperature plasma ablation for an adult with hypopharyngeal hemangioma: A case report. *Asian J Surg* 2022; 45 (8): 1659-1660. <https://doi.org/10.1016/j.asjsur.2022.03.082>