

Dr. Gaspar Alberto Motta Ramirez,¹
Dr. José Arturo Castillo Lima,¹
Dr. Miguel Mendoza Gutiérrez²

Hernias externas de la pared abdominal

RESUMEN: La Hernia consiste en la protrusión de un saco peritoneal a través de una debilidad o defecto en las paredes musculares del abdomen.

La Tomografía Computada (TC) facilita la detección y caracterización de las hernias externas de la pared

abdominal así como también permite la evaluación en casos difíciles tal como sucede en pacientes obesos con sospecha clínica de hernia, con cicatrices abdominales o bien en casos en los que el saco herniario protruye a través de capas musculares.

¹ Del Departamento de Radiología e Imagen y Tomografía Computada del Hospital Central Militar y ² Escuela Militar de Graduados de Sanidad, U.D.E.F.A. Av. Ejército Nacional s/n, Col. Lomas de Sotelo, México, D.F.
Copias (copies) Gaspar Alberto Motta Ramírez
© Sociedad Mexicana de Radiología e Imagen, A.C.

Introducción

El proceso de la interpretación radiológica de los estudios de Imagen es alcanzado por una serie de pasos que incluyen desde el análisis de la imagen hasta el juicio diagnóstico, incluyendo la comparación con experiencias previas y la confrontación con la información clínica. Los procesos de detección, (en la cual el observador determina la anomalía presente en la radiografía), de reconocimiento, (de lo definitivamente patológico), de discriminación (en el sentido de si la lesión es de un tipo específico definido) y por último el diagnóstico. Tales procesos requieren de un conjunto de conocimientos básicos de Anatomía, Fisiología, Patología, Semántica y signología radiológica entre otros.

La falta de percepción en los estudios diagnósticos es debida a incapacidad y/o pobre desarrollo de algunos de estos procesos y en muchas ocasiones, a consecuencia del pobre proceso fisiológico de la percepción. Así la percepción de la imagen debe ser perfeccionada a través del proceso de aprendizaje de la misma, lo cual mejoraría su visualización y por lo tanto la lectura. Para otros autores, el entrenamiento, a través de una percepción guiada por personas con experiencia, mejoraría considerablemente la lectura de las imágenes.

La búsqueda en la lectura radiográfica reside, en general en una adecuación personal. Es común la concentración en

áreas donde se espera que exista información. Por ello, la información clínica que se tiene afecta al patrón de búsqueda inicial.

La percepción visual tiene dos mecanismos: a) Rápido, las anomalías obvias se detectan instantáneamente. Cuanto más experiencia tiene el observador, mayor número de anomalías detecta; b) Lento, depende de la búsqueda y está lleva tiempo. Cuanto mayor es la búsqueda, mayor es el número de observaciones.

La búsqueda rutinaria por áreas añade importantes hallazgos en el estudio. Los parámetros en la obtención de la Imagen, cualesquiera que sea el método (Radiografía simple, estudios contrastados, Ultrasonografía, Tomografía computada, Resonancia magnética), en los casos que trataremos en el presente artículo, son establecidos para el estudio de un sinnúmero de procesos patológicos y en muchas de las ocasiones la presencia del defecto de la pared es un hallazgo incidental que puede pasar desapercibido y como lo mencionamos es indispensable que el Radiólogo mejore su percepción idealmente basado en una sospecha clínica.

La Hernia consiste en la protrusión de un saco peritoneal a través de una debilidad o defecto en las paredes musculares del abdomen. Dicho defecto puede ser con-

génito o adquirido. La debilidad de la fascia transversalis, que es la capa más externa del peritoneo, es el sitio predilecto para las hernias de la pared abdominal, especialmente en la región de la ingle.^{1,6}

La Tomografía computada (TC) facilita la detección y caracterización de las hernias externas de la pared abdominal así como también permite la evaluación en casos difíciles tal como sucede en pacientes obesos con sospecha clínica de hernia, con cicatrices abdominales o bien en casos en los que el saco herniario protruye a través de capas musculares. Habitualmente las hernias inguinales no ameritan estudios de Imagen, sin embargo, pueden ser detectadas en estudios de TC.

Otros tipos de defectos herniarios, como los que se enumeran en el presente artículo, pueden ser de más difícil evaluación clínica y en esos casos la TC permite establecer diagnósticos con precisión anatómica al demostrar defectos de la pared muscular, visualizar su contenido (la hernia de la grasa intraperitoneal y asas intestinales a través de defectos fas-

ciales de la pared abdominal), establecer complicaciones, cuando existe hernia de asas intestinales a través de orificios herniarios, tales como asa incarcerationada, obstrucción intestinal, estrangulación, volvulus, o datos de isquemia intestinal que ofrece información para la decisión quirúrgica, disminuyendo los índices de morbilidad y mortalidad en tales defectos herniarios.^{2,3,8}

Aunque el diagnóstico de hernia casi siempre puede establecerse mediante clínica, la TC puede ser útil en casos seleccionados de lesiones ocupativas, expansivas de la pared abdominal tales como tumores, hematomas, testículos no descendidos, aneurismas y abscesos que se pueden confundir con hernias o bien lesiones del contenido intraabdominal que pueden semejar defectos herniarios.^{4,7} Además la TC permite identificar hernias incisionales postoperatorias no sospechadas en pacientes a los que se les realiza estudio de control postoperatorio o bien hernias ventrales en pacientes con antecedentes de trauma abdominal penetrante o cerrado.^{4,7}

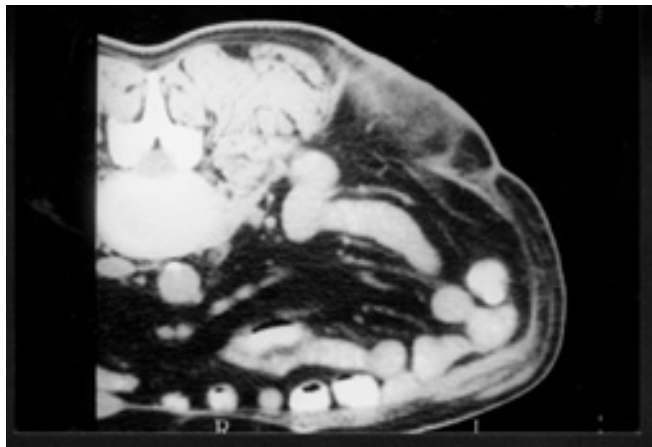


Figura 1a. Hernia Incisional. Corte axial en decúbito prono en paciente con antecedente de nefrectomía izquierda que muestra solución de continuidad en fascias y haces musculares que provoca paso por el defecto de la grasa intrabdominal

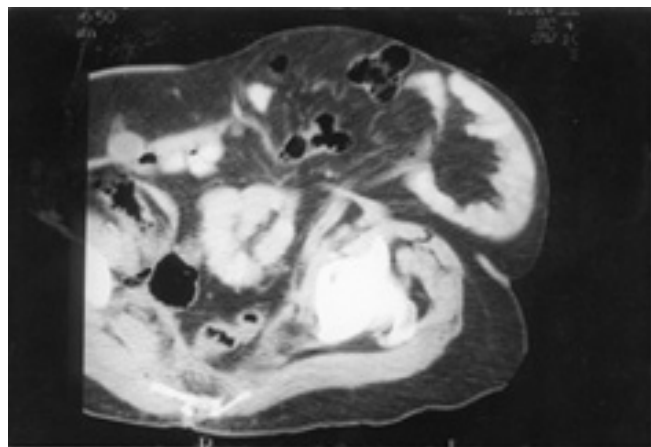
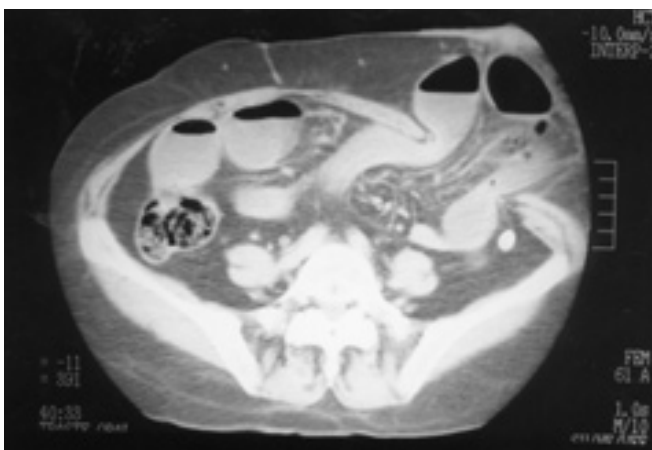

Figura 1b. Hernia incisional. Corte axial que muestra defecto importante y amplio ocasionado por la dehiscencia del cierre fascial de la línea alba. Su contenido es de asas intestinales únicamente sin fascia y/o peritoneo circundante.



Figuras 1c y 1d. Hernia Incisional. Corte axial que delimita asas intestinales con nivel hidroaéreo, mesenterio y grasa protruyendo a través del defecto herniario.

A la fecha no hay un solo procedimiento quirúrgico correctivo que sea adecuado para todos los pacientes con hernia. El cirujano debe ser flexible y conocer todas las técnicas y sus modificaciones, para poder seleccionar la que mejor se aplica en cada individuo.¹

Objetivo

El objetivo del presente artículo es ilustrar y discutir la anatomía, apariencia radiológica y tomográfica de las diferentes hernias externas de la pared abdominal.

Así mismo sensibilizar al Médico Radiólogo y al Cirujano General de la posibilidad de demostrar y detectar tales defectos en la pared abdominal, provocando que el primero adquiera experiencia y el segundo reconozca la posibilidad de establecer diagnósticos clínicos precisos de defectos herniarios en aquellos pacientes de difícil valoración.

Hernias externas de la pared abdominal¹⁻⁹

El 95% de las hernias de la pared abdominal son externas, extendiéndose más allá de los límites del peritoneo y estas son:

Hernia Incisional

Es la protrusión anormal del peritoneo a través de una separación de los bordes de una herida musculoaponeurótica. El saco peritoneal no siempre contiene una víscera. (Figuras 1a-1d)

Las hernias incisionales son complicaciones post-laparotomía. Cerca del 10% de todas las hernioplastias en grandes hospitales de los Estados Unidos son para reparar este tipo de hernias.⁶

La mayoría de las hernias incisionales ocurren durante los primeros de 4 meses después de la cirugía. El aumento progresivo de estos sacos herniarios puede ser manifiesto durante el primer año. Sin embargo, 5-10% pueden permanecer clínicamente silentes por más de 5 años hasta su detección.^{6,7}

Las incisiones verticales predisponen en teoría a las hernias incisionales y se observan en sitios tan pequeños como los de la punción para colocar puntos de cirugía laparoscópica.

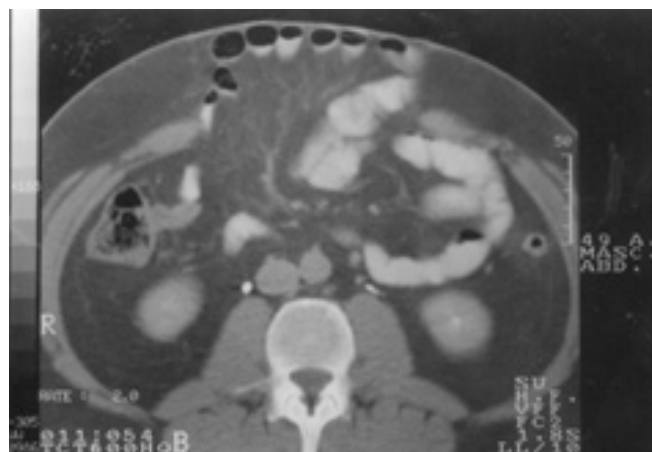
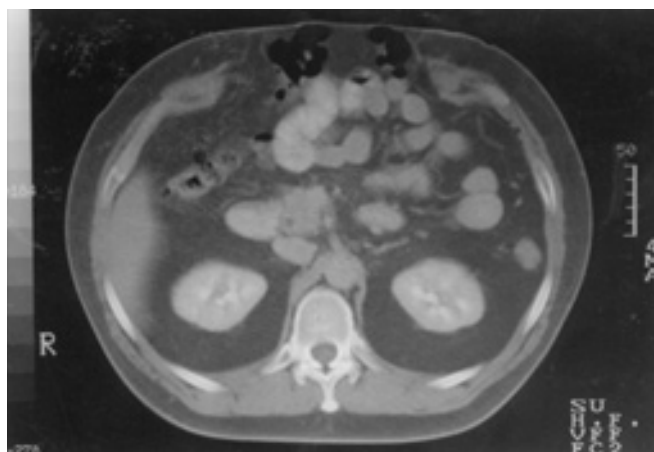
La detección clínica de hernias incisionales puede ser difícil en pacientes obesos, en pacientes con dolor y distensión abdominal así como la presencia de cicatriz queloide. Además el saco herniario ocasionalmente diseca fascias de la pared abdominal, capas aponeuróticas y musculares. Estas hernias interparietales o intersticiales producen edema localizado así como hipersensibilidad de partes blandas adyacentes o en cicatriz quirúrgica lo que provoca que su contenido y el orificio interno sean casi impalpable.⁶ Bajo estas circunstancias, la evaluación de la pared abdominal mediante la TC permite realizar diagnósticos correctos.

Hernia Epigástrica

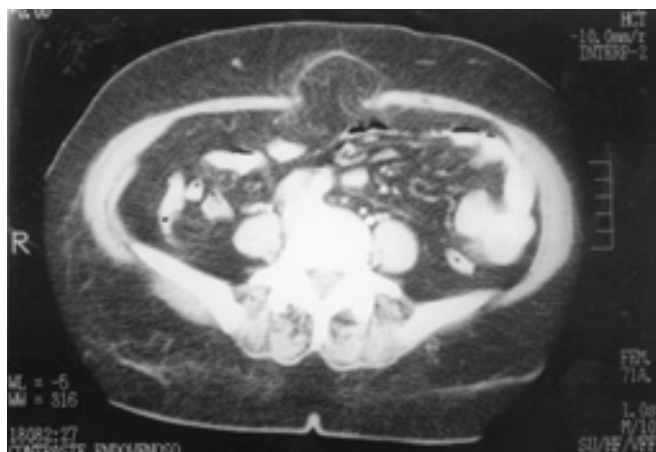Hernia a través de la línea alba: Es una protrusión de grasa preperitoneal o un saco peritoneal con o sin una víscera incarcerada. Se presenta en la línea media entre los apéndices xifoides y el ombligo. La línea alba es más amplia por arriba del ombligo y más propensa a la penetración. En la hernia epigástrica común, la grasa preperitoneal sobresale a través de un pequeño defecto en la línea alba. Es menos frecuente que el defecto aumente de tamaño y se forme un saco peritoneal, el cual puede estar vacío o contener epiplón o intestino delgado o colon. Esta hernia está cubierta por piel, grasa subcutánea y peritoneo. (Figuras 2a, 2b)

Hernia Umbilical

Estas pueden deberse a protrusiones grandes no tratadas que se presentaron durante el periodo neonatal y que no se cerraron en forma espontánea. Se exacerban en los años de la vida media por embarazos repetidos, obesidad y cirrosis. Es frecuente que a través de los años el defecto aumente de tamaño lentamente; las hernias umbilicales en el adulto no cierran en forma espontánea. Es probable que algunas con-



Figuras 2a y 2b. Hernia Epigástrica. Corte axial que muestra defecto a través de la línea media, entre los músculos rectos que permite la salida de asas intestinales y grasa intrabdominal.



Figuras 3a y 3b. Hernia Umbilical. Corte axial a nivel de la cicatriz umbilical que muestra grasa intrabdominal incarcerationada dentro de la hernia.

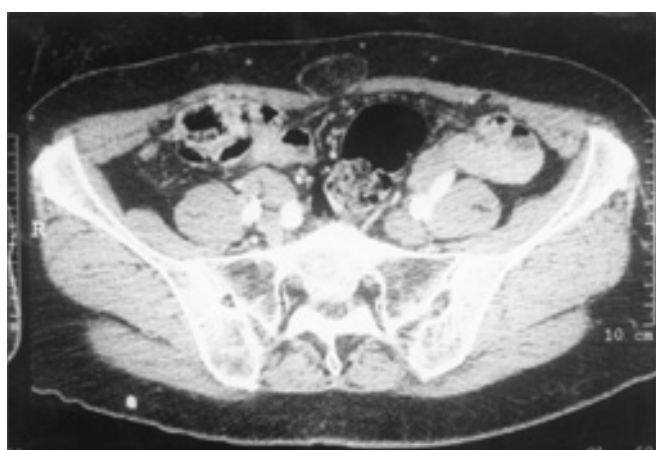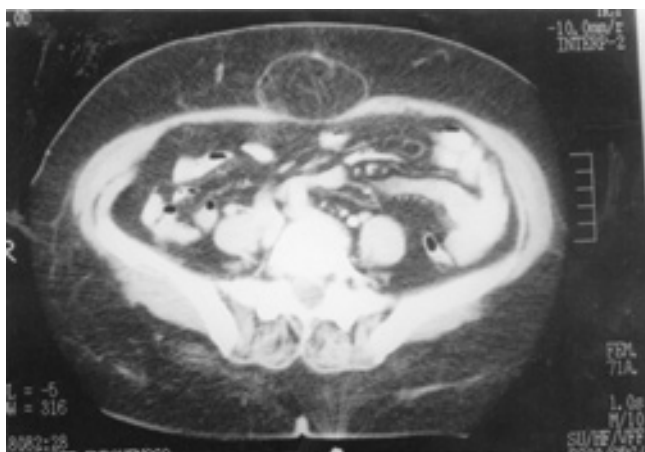


Figura 4. Hernia Umbilical. Corte axial que permite establecer la presencia del defecto de la pared con hernia de grasa epiploica.

formaciones del anillo umbilical sean más susceptibles a herniación que otras. (Figuras 3a,3b,4,5a,5c)

Hernia de Spiegel (ventral lateral)

Es una protrusión espontánea de grasa preperitoneal, saco peritoneal o, con menos frecuencia, de un saco que contiene una víscera, a través de la zona de Spiegel (fascia) en cualquier punto de su longitud. La zona está limitada en la parte medial por el borde lateral de la vaina del recto, y en la porción lateral por las fibras musculares del músculo oblicuo menor. Una hernia de Spiegel está cubierta por peritoneo, fascia transversal, aponeurosis del oblicuo mayor y piel. En algunos casos, la hernia pasa sólo a través de la aponeurosis del transverso del abdomen y luego se introduce entre los planos de la pared abdominal y los separa. (Figuras 6a, 6b, 7a, 7b)

Hernias Inguinales

La ingle ha sido definida de manera sucinta por Condon como “la porción de la pared abdominal anterior que se encuentra debajo del nivel de las espinas ilíacas anterosuperio-

res”: En esta región, la protrusión de una víscera forma una tumefacción visible y por lo general palpable. Hay tres tipos de hernia: inguinal directa, inguinal indirecta y supravesical externa que pueden salir por la pared abdominal a través del anillo inguinal superficial por arriba del ligamento inguinal; un cuarto tipo, la hernia femoral, sale debajo del ligamento inguinal a través del canal femoral. Estas hernias constituyen el 90% de todas.

En la región inguinal se encuentran los canales inguinal y femoral. El primero es una hendidura oblicua de cerca de 4 cms de longitud en el adulto, que yace más o menos a 4.5 cms por debajo del ligamento inguinal. El canal femoral debajo del ligamento inguinal tiene una longitud de 1.25 cms a 2 cms y ocupa el espacio más medial de la vaina femoral. Habitualmente este tipo de hernia no amerita estudios de Imagen, sin embargo, pueden ser detectadas incidentalmente por la TC. (Figuras 8a, 8b, 9a, 9b)

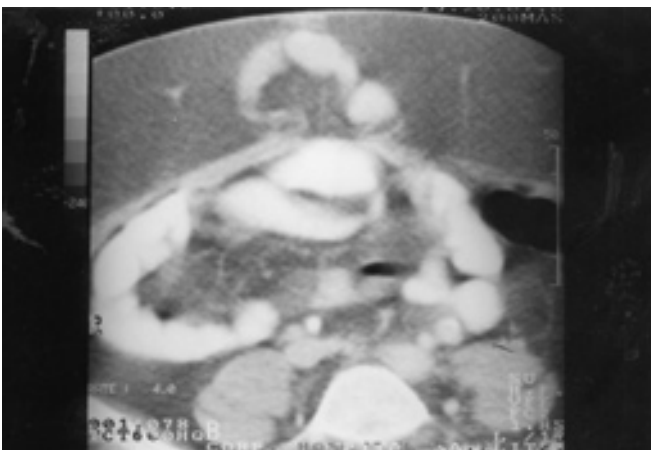
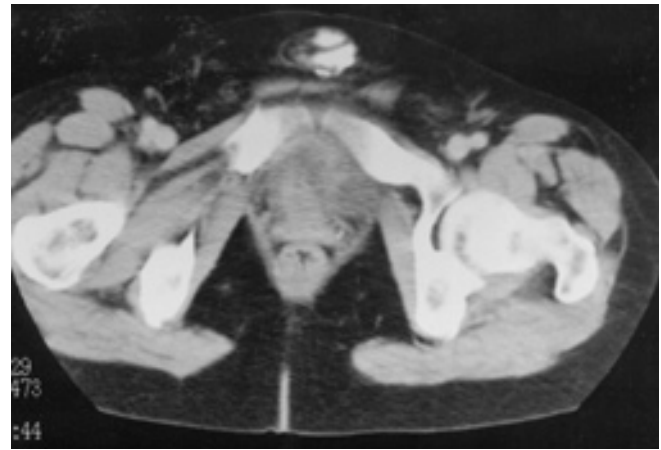
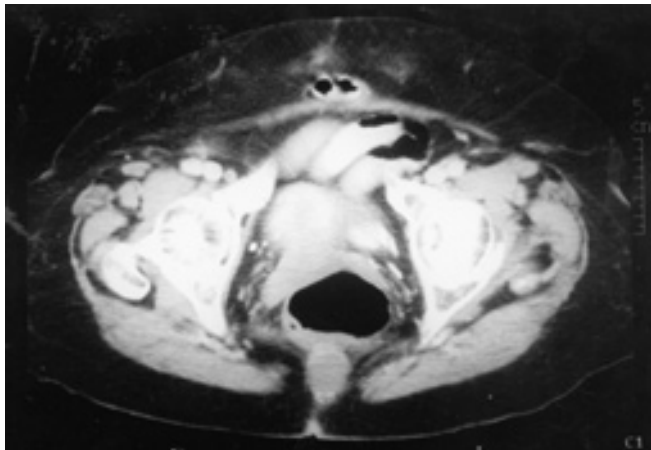
Hernia inguinal indirecta

Esta sale por la cavidad abdominal a través del anillo inguinal profundo y pasa por el canal inguinal con el cordón espermático o el ligamento redondo hasta una distancia variable. En ocasiones el saco no llega hasta el escroto o los labios mayores, pero puede entrar a la pared abdominal a través de cualquier plano de separación entre los músculos. Esta es una hernia interparietal.

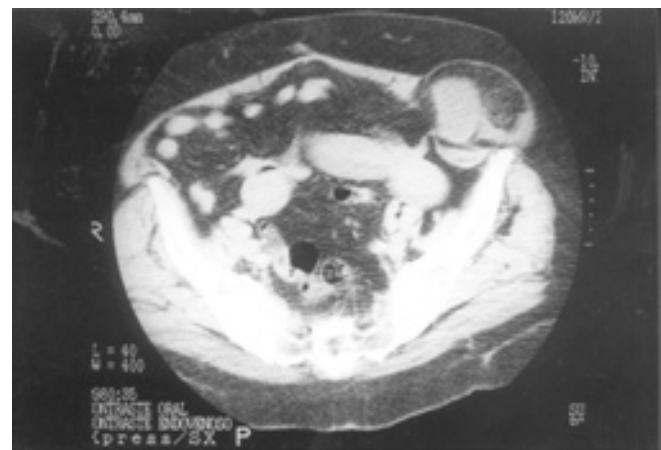
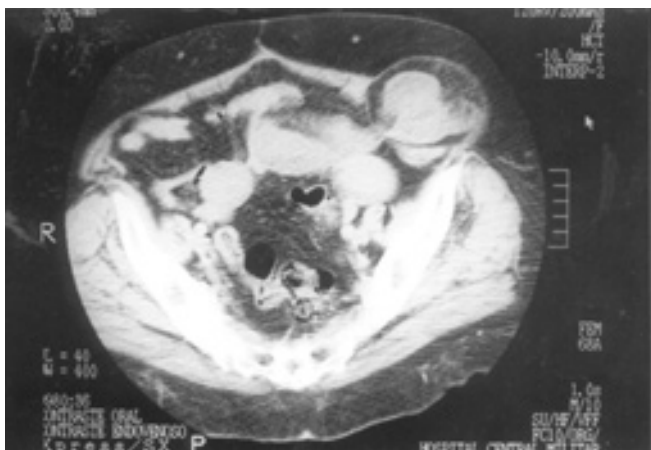
Así, la hernia inguinal indirecta ocurre lateral a los vasos epigástricos inferiores y es esta relación la clave diagnóstica para que por imagen seccional (Tomografía computada) se pueda establecer el diagnóstico.²

Hernia inguinal indirecta por deslizamiento

Esta contiene la víscera herniada que constituye toda la pared posterior del saco o parte de la misma. Es más común que este tipo de hernias afecten al colon, pero pueden afectar la vejiga y, en la mujer, los ovarios y las trompas uterinas.



Figuras 5a y 5b, 5c. Hernia Umbilical. Corte axial que permite establecer la presencia del defecto de la pared con hernia de asa intestinal.



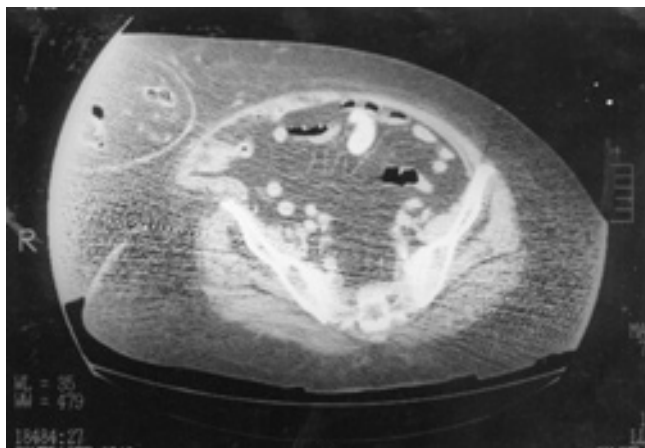
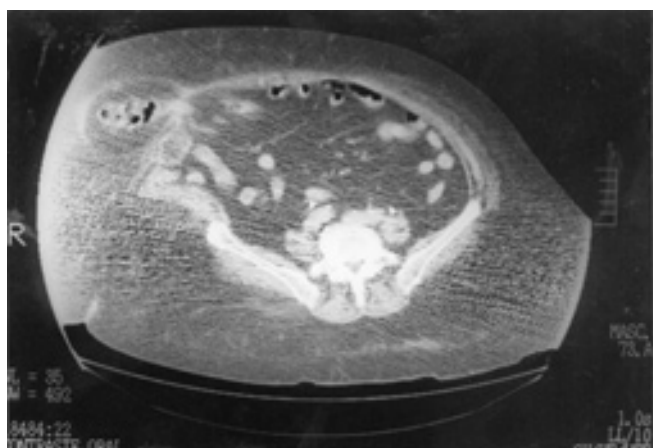Figuras 6a y 6b. Hernia de Spiegel. Corte axial que muestra contenido intrabdominal fuera de la cavidad que corresponde a asas intestinales con contenido líquido entre los músculos abdominales oblicuos interno y externo.

Hernia inguinal directa

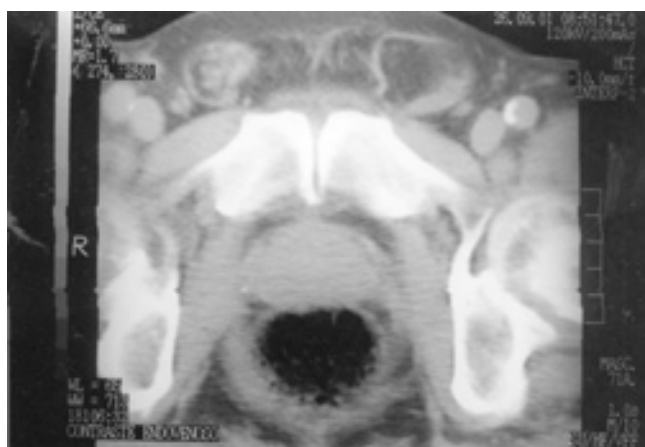
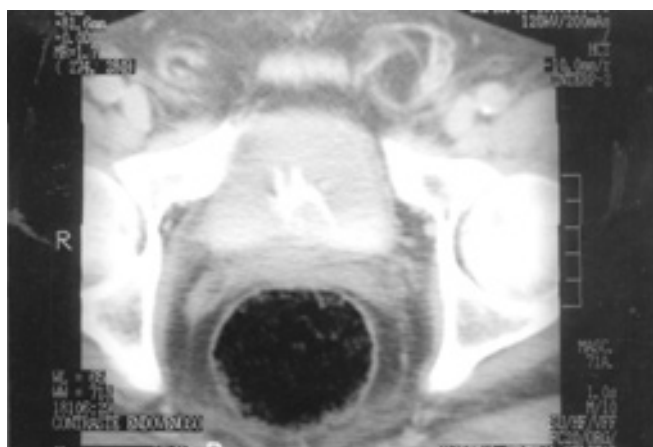
Esta pasa por el piso del canal inguinal en el triángulo de Hesselbach, el cuál esta cubierto por la fascia transversalis y la aponeurosis del músculo transverso del abdomen. El trayecto de la hernia se encuentra detrás del cordón espermático y no entra en el anillo inguinal

profundo pero puede salir a través del anillo inguinal superficial. Una hernia directa es casi siempre adquirida.⁵

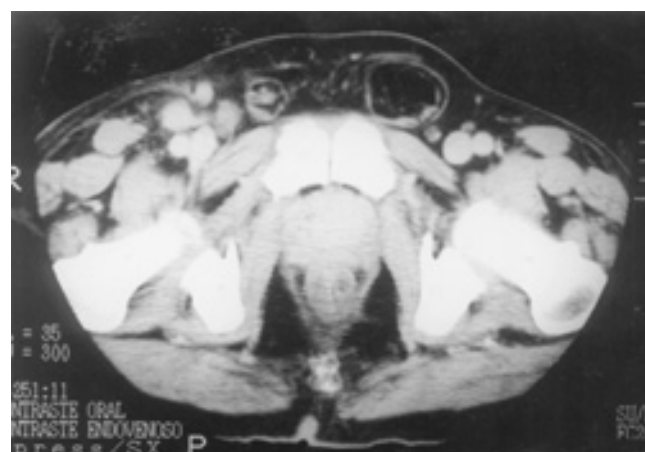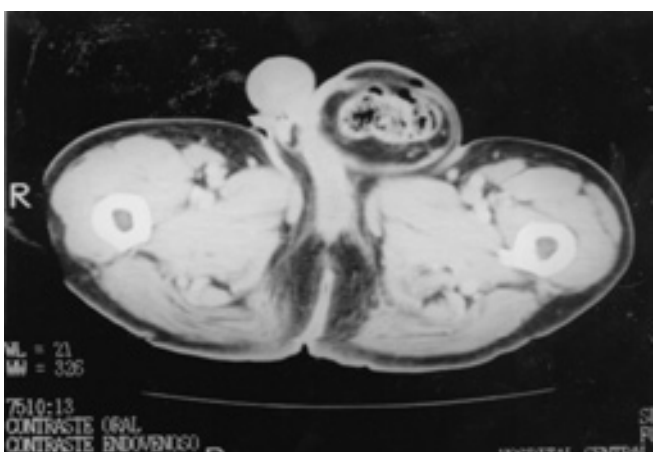
El cuello de la hernia es medial a los vasos epigástricos inferiores y generalmente no atraviesa el canal inguinal. Por lo tanto, la complicación de estrangulación



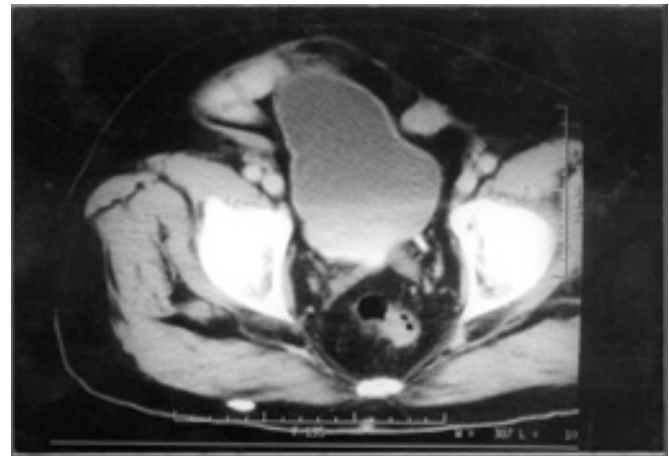
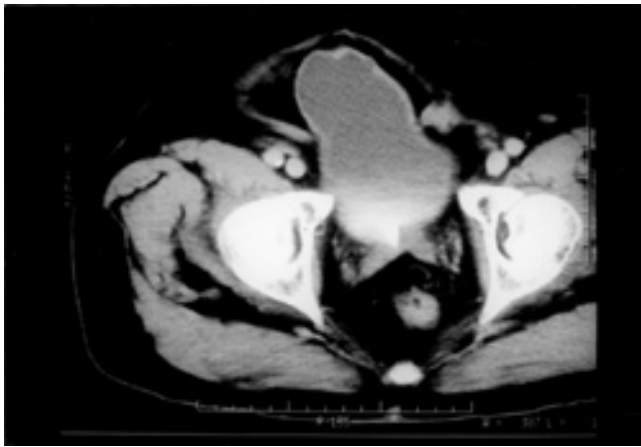
Figuras 7a y 7b. Hernia de Spiegel. Corte axial en paciente obeso que delimita el defecto herniario en la pared ventral lateral derecha identificándose asas intestinales entre los músculos oblicuos abdominales.



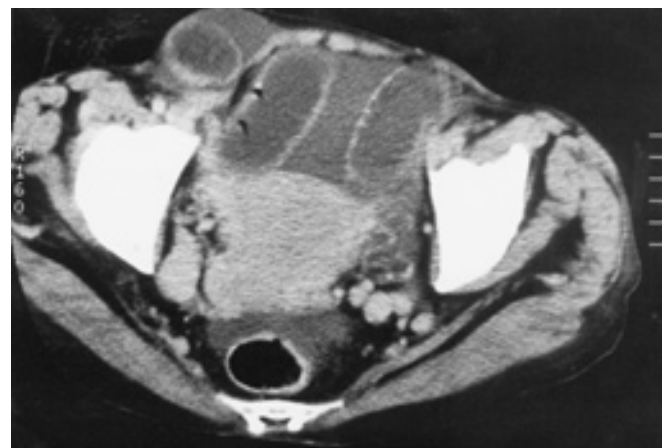
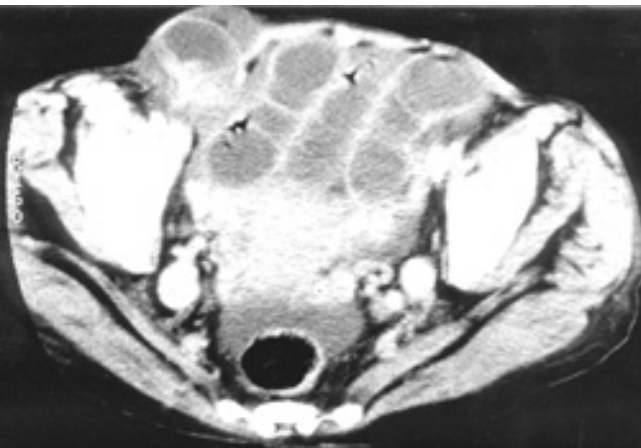Figuras 8a y 8b. Hernia Inguinal Indirecta. Cortes axiales que muestran grasa del omento a través del anillo inguinal interno.



Figuras 9a y 9b. Hernia Inguinal Indirecta. Cortes axiales que muestran grasa del omento y asas intestinales dentro del escroto izquierdo (9a) así como localización del saco herniario lateral a los vasos epigástricos inferiores (9b).



Figuras 10a y 10b. Cortes axiales que muestran flacidez de la pared abdominal que permite la protrusión del contenido de la cavidad pélvica - la vejiga y asas intestinales - fuera de su topografía habitual.



Figuras 11a y 11b. Cortes axiales que muestran obstrucción intestinal mecánica secundaria a hernia inguinal indirecta derecha complicada.

de asas intestinales es ocasional debido a que el defecto herniario es amplio. Una hernia indirecta rara vez entra en el escroto.

Así, las hernias inguinales son directas o indirectas dependiendo de su relación con los vasos epigástricos inferiores.⁵

Hernia Femoral

Es la protrusión de la grasa preperitoneal o de una víscera intraperitoneal a través de una fascia transversal hacia el anillo femoral y el canal femoral.

La estrangulación es común. La diferenciación por TC de hernias femoral e inguinal se basa en que en la primera el saco herniario se localiza por debajo y lateral al tubérculo púbico conforme protruye del canal femoral. La hernia inguinal esta por arriba y medial al tubérculo.⁵

Conclusión

La TC permite un diagnóstico preoperatorio preciso y permite un abordaje quirúrgico apropiado. En problemas clínicos como obstrucción intestinal o casos de dolor abdominal inespecífico, la TC facilita el diagnóstico al identificar a las hernias de la pared abdominal como agentes causales. (Figuras 10, 11)

Abstract

A hernia is a weakness or abnormal apertura in a defined boundary layer of abdominal wall.

CT may diagnose andominal wall, permit proper surgical therapy, and lessen the morbidity and mortality rates of these hernias. Imaging studies may also be useful in evaluating the obese patient thought to have abdominal wall hernia or other abdominal wall incisional hernias.*

Referencias

1. Skandalakis JE, Gray SW, Mansberger AR et al. Hernias. Anatomía y técnicas quirúrgicas. Edit. Interamericana. 1992; 24 – 98.
2. Gay AB, Gehl RH, Udoff EJ et al. Clinical imaging of abdominal hernias. Postgraduate radiology 1999; 19: 124 – 139.
3. Miller PA, Mezwa DG, Feczko PJ et al. Imaging of abdominal hernias. Radiographics 1995; 15: 333 – 347.
4. Heiken JP, Winn SS. Abdominal wall and peritoneal cavity: Computed tomography with MRI correlation, tomo II. Edit. Lippincott-Raven. 1998; 961.
5. Wechsler RJ, Kurtz AB, Needleman L et al. Cross-sectional imaging of abdominal wall hernias. AJR 1989; 153: 517 – 521.
6. Zarvan NP, Lee FT, Yandow DR y Unger JS. Abdominal hernias: CT findings. AJR 1995; 164: 1391 – 1395.
7. Ghahremani GG, Jimenez MA, Rosenfeld M y Rochester D. CT diagnosis of occult incisional hernias. AJR 1987; 148: 139 – 142.
8. Toms AP, Dixon AK, Murphy JMP y Jamieson NV. Illustrated review of new imaging techniques in the diagnosis of abdominal wall hernias. BJS 1999; 86:1243 – 1250.
9. Shadbolt CL, Heinze SBJ, Dietrich RB. Imaging of groin masses: Inguinal anatomy and pathologic conditions revisited. Radiographics 2001; 21: 261-271.