

Dr. Arturo Albrandt Salmerón¹
Dr. Héctor Murrieta González¹
Dr. José Luis Barrera Franco¹
Dr. José Luis Aguilar Ponce¹
Dr. Angel Herrera Gómez¹
Dr. Jaime De la Garza S.¹
Dr. Alejandro Mohar B.¹

Topografía tomográfica de las adenomegalias abdominales en procesos neoplásicos

RESUMEN:

Varios procesos malignos causan adenomegalias abdominales y la Tomografía Computada (TC) se ha convertido en la modalidad diagnóstica por imagen de elección para su detección. El diagnóstico de adenomegalias es facilitado con el uso de técnicas de imagen adecuadas y el conocimiento de las cadenas ganglionares, sus complejas interconexiones y vías de diseminación preferencial. La técnica óptima incluye la administración de contraste por vía oral y rastreo dinámico con contraste endovenoso

de la región abdominal. A pesar de que esta técnica evita el confundir estructuras intestinales y vasculares con adenopatías, existen otras patologías benignas que pueden simular adenomegalias malignas. Las adenomegalias son definidas como ganglios retrocrurales mayores de 6 mm en su eje mayor, en el abdomen superior como ganglio mayor de 10 mm y en la pelvis mayor de 15 mm.

PALABRAS CLAVE. Adenomegalias. Tomografía computada., procesos neoplásicos.

¹ Del Instituto Nacional de Cancerología. San Fernando No. 22, Col. Tlalpan, 14000, México, D.F.
Copias (copies): Dr. Arturo Albrandt Salmerón
© Sociedad Mexicana de Radiología e Imagen, A.C.

Introducción

La red linfática en el organismo tiene un papel muy importante en el sistema inmunológico. Provee protección contra varios microorganismos y células neoplásicas, removiéndolas de la circulación linfática mediante fagocitosis y destruyéndolos mediante procesos inmunológicos mediados por células y anticuerpos.

Los ganglios linfáticos también se ven involucrados en la producción de linfocitos B y T y producción de anticuerpos plasmáticos. El organismo humano adulto tiene entre 400 y 500 ganglios linfáticos con aproximadamente 250 contenidos en el abdomen.

Múltiples patologías tanto neoplásicas como inflamatorias pueden causar linfadenopatías. Dado que hay un patrón complejo de intercomunicaciones entre los grupos linfáticos regionales, es muy frecuente que exista involucro de varias cadenas ganglionares contiguas o incluso a distancia.

La linfangiografía fue el método primario para evaluar el sistema linfático en enfermedad metastásica antes del desa-

rollo de la Tomografía Computada (TC). La linfangiografía puede demostrar de forma adecuada la arquitectura interna ganglionar pélvica y paraaórtica, sin embargo, es un procedimiento invasivo, consumidor de tiempo y de difícil realización, además, varios grupos linfáticos particularmente portal, celiaco, mesentérico y crural no son adecuadamente opacificados. Con la TC puede ser visualizado totalmente el sistema linfático abdominopélvico, así como órganos adyacentes y estructuras óseas, lo cual provee una evaluación más extensa del proceso neoplásico.¹ Esta información es de suma importancia para la estadificación, pronóstico, elección de tratamiento adecuado y seguimiento de los pacientes oncológicos; la TC además puede ser el método de imagen inicial para la detección de linfadenopatía abdominal.

Hemos agrupado con fines de interpretación a las cadenas ganglionares en nueve grupos linfáticos mayores que incluyen el retrocrural, retroperitoneal, gastrohepático, portahepatis, celiaco y de arteria mesentérica superior (AMS), pancreaticoduodenal, periesplénico, mesentérico y pélvico.

Los casos presentados corresponden sólo a patologías neoplásicas y no a procesos benignos debido al tipo de población y enfermedades que se presentan en nuestro Instituto.

Criterios

Actualmente los equipos de TC proveen resolución espacial y contraste de imagen excelente lo que permite la perfecta visualización de ganglios linfáticos peritoneales y mesentéricos. Los ganglios pélvicos y periviscerales son observados con menos frecuencia en forma rutinaria debido a la gran cantidad de pequeñas estructuras vasculares adyacentes. El criterio único utilizado en la determinación de la anomalía de un ganglio es su tamaño, la TC no es capaz de visualizar en forma adecuada la arquitectura interna anormal de un ganglio, siendo esta su mayor limitante ya que pueden establecerse varios resultados falsos negativos^{2,3}. Otras fuentes de falsos negativos incluyen artificios secundarios a efecto parcial de volumen y efectos de respiración, estos se disminuyen realizando cortes finos, adquisiciones rápidas y explicación previa al paciente sobre la forma en que debe atender a las indicaciones durante el estudio.

Actualmente se deben realizar mediciones de las estructuras ganglionares siguiendo el eje mayor del mismo en relación con su orientación. Los ganglios retrocrales y los de la portahepatis no deben exceder 6 milímetros, mientras que el límite máximo para las localizadas en el ligamento gastrohepático son 8 milímetros.^{4,5,6} Los ganglios retroperitoneales, celiacos y mesentéricos mayores de 10 mm deben ser considerados como anormales, sin embargo, la presencia de múltiples ganglios de entre 8 y 10 milímetros en estas regiones son sospechosos de patología.^{7,8} Debido a la gran dificultad para interpretar los ganglios de las cadenas pélvicas debido a las múltiples estructuras vasculares vecinas: sólo aquellas que excedan 15 milímetros deben ser interpretadas como anormales.^{7,8} A pesar de que 3 milímetros ha sido recomendado para el tamaño máximo de los ganglios (perirrectales) la sensibilidad reportada en estudios histopatológicos ha sido probada sólo en 27% de los casos de carcinoma rectal.⁹ La TC puede mostrar los coeficientes de atenuación que pueden ayudar a establecer el diagnóstico diferencial. Los ganglios calcificados e incrementados de tamaño pueden ser de tipo inflamatorio o pueden ser observados en carcinoma mucinoso, sarcoma y linfomas tratados; a pesar de que los ganglios metastásicos de seminoma clásicamente han sido definidos como de baja atenuación, varios procesos neoplásicos o benignos tales como carcinomas genitourinarios epidermoides, linfomas, enfermedad de Whipple y tuberculosis también pueden mostrar esta apariencia.⁴

Patrones de diseminación tumoral

Los procesos malignos se diseminan primero hacia los ganglios regionales, pero conforme progresa la enfermedad, los patrones complejos de interconexiones entre las cadenas ganglionares pueden involucrar sitios secundarios. El familia-

lizarse con estos patrones de crecimiento preferencial permite al Radiólogo evaluar la extensión de la enfermedad.

Cuando la lesión primaria se desconoce el patrón de crecimiento ganglionar puede aportar datos para determinar el órgano de origen. El carcinoma de esófago y gástrico se diseminan en forma primaria hacia el grupo celiaco, ligamento gastrohepático y periesplénico, se puede observar involucro posterior de la cadena portal y pancreático duodenal. Los procesos neoplásicos del hígado y vía biliar involucran inicialmente ganglios portales y pueden diseminarse por vía central por las extensas intercomunicaciones hacia el grupo celiaco. El páncreas es drenado por múltiples cadenas ganglionares intercomunicadas incluyendo la periesplénica, pancreático duodenal, AMS, tronco celiaca, retroperitoneales y ligamento gastrohepático. Las neoplasias de intestino delgado se diseminan preferentemente a los ganglios mesentéricos y de la cadena AMS. Los carcinomas del colon izquierdo, transversal y recto involucran ganglios regionales y posteriormente se extienden hacia retroperitoneo y arteria mesentérica inferior. Debido a que con frecuencia producen metástasis hepáticas, los carcinomas de colon también involucran frecuentemente ganglios de la portahepatis.

Los procesos malignos primarios del riñón y suprarrenales se extienden hacia los ganglios periaórticos del retroperitoneo. Los carcinomas de vejiga, próstata, cervix y endometrio inicialmente involucran ganglios pélvicos pero pueden progresar hacia ganglios retroperitoneales. Las neoplasias testiculares y de ovario inicialmente metastatizan hacia ganglios periaórticos ipsilaterales por debajo y a nivel del hilio renal, pueden posteriormente cruzar la línea media y diseminarse de manera retrógrada hacia los ganglios pélvicos.

La enfermedad de Hodgkin tiende a seguir una progresión ganglionar organizada a través de cadenas ganglionares contiguas. Los ganglios afectados tienden a ser normales en tamaño o ligeramente aumentados y el involucro de ganglios mesentéricos y viscerales es poco común. En contraste, el linfoma no Hodgkin tiene un patrón de diseminación diferente y comúnmente involucra ganglios mesentéricos, periviscerales e incluso regiones extraganglionares. Cuando involucra ganglios, estos tienden a mostrar importante incremento de tamaño con apariencia lobulada generalmente.

Patrón regional de linfadenopatías

Ganglios retrocrales

El espacio retrocral conecta el mediastino posterior al retroperitoneo y contiene la aorta, el conducto torácico, la vena ácigos, la vena hemiácigos y ganglios retrocrales. Los linfáticos del diafragma, mediastino posterior y región lumbar alta drenan directamente en los ganglios retrocrales, mientras que el conducto torácico es la vía linfática final para el drenaje pélvico, retroperitoneal y cavidad peritoneal.

Las patologías que se originan por arriba o abajo del diafragma pueden comunicarse a través del espacio retrocral.¹⁰ A pesar de que el cáncer pulmonar, mesotelioma y lin-

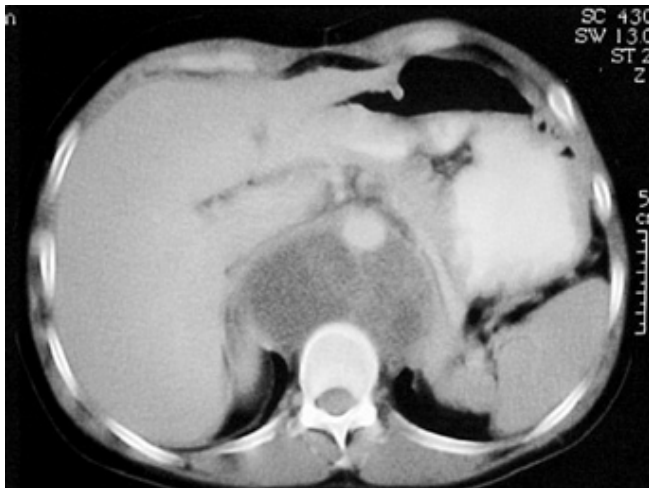

Figura 1. Múltiples adenomegalias retrocrales con zonas de necrosis y/o degeneración quística. Note el desplazamiento anterior de ambas cruras diafragmáticas.

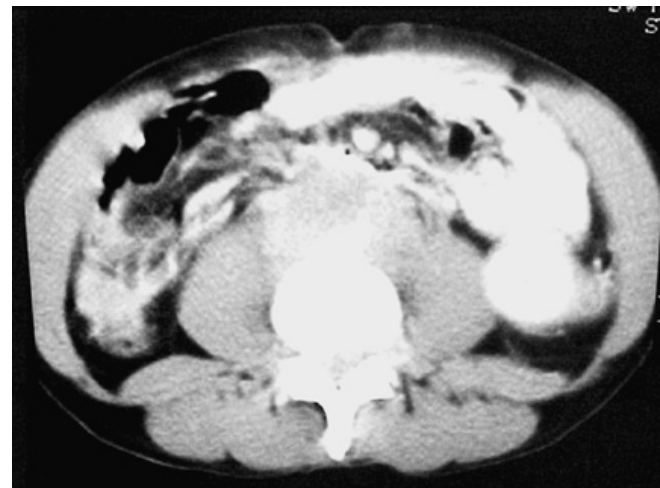


Figura 2. Adenomegalias retroperitoneales en región prevascular, paracaval y paraaórtica que condicionan "Aorta flotante".

foma son patologías malignas que con mayor frecuencia involucran este grupo de ganglios, otros procesos benignos o malignos pueden causar linfadenopatías. Los ganglios retrocrales son considerados patológicos cuando exceden 6 milímetros de diámetro (Figura 1).

Ganglios retroperitoneales

Estos ganglios son de localización perivascular alrededor de la Aorta y VCI, son clasificados en cadenas periaórticas, paracavales e intercavoáorticos. El rango de linfadenopatías varía desde crecimiento moderado hasta grandes conglomerados confluentes. Los ganglios retroperitoneales mayores de 10 milímetros son considerados anormales, sin embargo, si se observan múltiples ganglios de entre 8 y 10 milímetros, se debe sospechar patología (Figura 2).

Las cadenas ganglionares pélvicas drenan directamente en el sistema ganglionar retroperitoneal y existen múltiples interconexiones con los sistemas ganglionares mesentérico y celiaco.^{11,12} Cualquier neoplasia pélvica o intraabdominal puede causar linfadenopatía retroperitoneal, pero los más comunes son el linfoma y los carcinomas de próstata, cervico uterino, testículo, y renal de células claras. Los dos primeros; después de no involucrar ganglios pélvicos. Las neoplasias pueden también diseminarse por vía retrógrada a través de los ganglios retrocrales hasta el retroperitoneo.

Ganglios del ligamento gastrohepático

El ligamento gastrohepático es la porción superior del omento menor y contiene la arteria gástrica izquierda, vena coronaria y ganglios gástricos izquierdos. El ligamento gastrohepático proporciona sostén al estómago desde el hígado y se extiende hasta la cisura del ligamento venoso, basándose en esta descripción es sencillo vincularlo en los cortes de tomografía computada (TC). El drenaje de los ganglios del ligamento gastrohepático es hacia el grupo ganglionar celiaco.

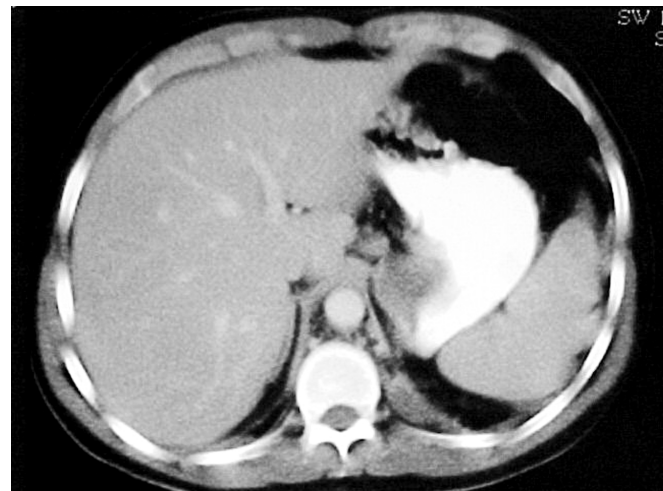

Figura 3. Pequeño conglomerado ganglionar en ligamento gastrohepático que desplaza en forma mínima a la curvatura menor del estómago.

El carcinoma gástrico localizado en la curvatura menor y el de esófago distal algunas veces causan linfadenopatía regional en el grupo de ganglios del ligamento gastrohepático (Figura 3). Estos ganglios también pueden afectarse en el linfoma diseminado; por vía retrógrada de ganglios celiacos involucrados por carcinoma de páncreas y diseminación metastásica de una gran variedad de procesos neoplásicos a distancia que incluyen melanoma, carcinoma de colon y mama. Los ganglios del ligamento gastrohepático pueden considerarse patológicos cuando exceden 8 milímetros de tamaño. Los falsos positivos que pueden darse incluyen el confundir várices coronarias hacia el margen superior del páncreas y colon transverso.¹³

Ganglios de porta hepatis

Los ganglios portales se localizan en la porta hepatis, se extienden en sentido caudal por el ligamento hepatoduodenal

y se interconectan con ganglios del ligamento gastrohepático. Su drenaje central es hacia los ganglios celiacos.^{14,15} Los ganglios portales se localizan tanto anteriores como posteriores a la vena portal y cuando crecen la pueden rodear completamente e incluso obliterarla. El adecuado reforzamiento con material de contraste endovenoso es esencial para el diagnóstico, particularmente cuando sólo hay crecimiento ganglionar moderado.¹⁶ Los ganglios portales se consideran anormales cuando miden más de 6 mm.

No es infrecuente que las adenopatías sean la causa de obstrucción biliar alta extrahepática (Figura 4). Son muchas las patologías neoplásicas que se diseminan hacia los ganglios portales incluyendo aquellas que se originan en la vesícula y vía biliar, hígado, estómago, páncreas, colon, pulmón y mama.

El linfoma también involucra estos ganglios cuando muestra diseminación abdominal. Debido a que los ganglios

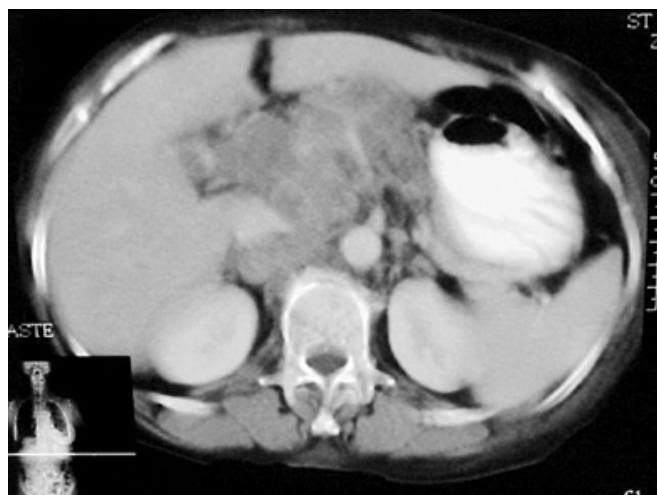


Figura 4. Ganglios en porta hepatis que aún no condicionan obstrucción de vía biliar intrahepática.

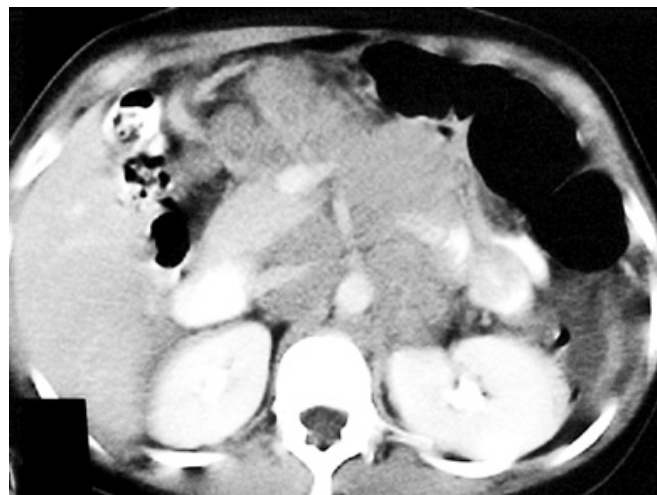

Figura 5. Conglomerado ganglionar celiaco y de arteria mesentérica superior también denominados preaórticos.

portales se encuentran en contigüidad con el sistema linfático del hígado, las linfadenopatías originadas en esta región son usualmente asociadas a metástasis hepáticas.

Ganglios celiacos y de la arteria mesentérica superior

Los ganglios celiacos y de la AMS junto con los ganglios localizados en la base de la arteria mesentérica inferior han sido denominados ganglios preaórticos y tienen interconexión con los ganglios periaórticos retroperitoneales. Los ganglios celiacos y de la AMS se agrupan alrededor de sus respectivas estructuras vasculares y son fácilmente visualizados. Estos dos grupos son los ganglios terminales del tracto gastrointestinal que se extiende desde el ángulo de Treitz hasta el ángulo esplénico recibiendo ganglios linfáticos de las cadenas ganglionares mesentéricas, ilio cólica y cólica, existiendo también intercomunicaciones con las cadenas portal y esplénica. Algunas porciones del páncreas también drenan a este grupo ganglionar, hay intercomunicación hacia la cadena portal y esplénica, por lo tanto, cualquier neoplasia intraabdominal puede causar adenopatías que involucran ganglios celiacos y de la AMS¹⁴ (Figura 5). Estos ganglios se consideran anormales cuando miden más de 10 mm de tamaño. El crecimiento de otros ganglios en sitios primarios puede orientar hacia el órgano inicial involucrado.

Ganglios pancreático duodenales

Los ganglios pancreático duodenales se localizan entre el arco duodenal y la cabeza del páncreas, anterior a la VCI. Usualmente se agrupan con los ganglios de la AMS y pericavales en un grupo denominado ganglios peripancreáticos; cuando crecen pueden causar obstrucción biliar extrahepática. Si se presenta como un conglomerado ganglionar puede ser difícil diferenciarlo de un carcinoma de cabeza pancreática a menos que exista un adecuado plano graso de separación (Figura 6).

Los ganglios pancreático duodenales pueden comunicarse con los ganglios de la portahepatis a través del ligamento hepatoduodenal y por lo tanto la linfadenopatía pancreático duodenal se asocia frecuentemente a metástasis hepáticas. El carcinoma de cabeza de páncreas, colon, estómago, pulmón, mama y linfoma es el proceso maligno que con mayor frecuencia involucra estos ganglios. Los ganglios que exceden 10 milímetros en esta región son considerados como anormales.

Ganglios periesplénicos

Se localizan en el hilio esplénico, curvatura mayor del estómago y cola de páncreas; pueden tener drenaje hacia el grupo celiaco a través de la cadena ganglionar pancreático esplénica, la cual se localiza en la extensión total del páncreas. El linfoma y neoplasias primarias de páncreas, colon, pulmón, estómago y mama ocasionan con mayor frecuencia crecimiento de esta cadena ganglionar (Figura 7). El límite superior máximo de tamaño para estos ganglios es de 10 milímetros.

Ganglios mesentéricos

El mesenterio del intestino delgado contiene un gran número de ganglios que siguen el trayecto de la AMS y vena me-

sentérica superior (VMS). Múltiples ganglios también se localizan en forma más distal adyacentes a la pared del intestino. El drenaje se realiza hacia la AMS en la base del mesenterio y de ahí a los ganglios del retroperitoneo¹⁴ (Figura 8).

El linfoma no Hodgkin, leucemia, neoplasias de intestino delgado, carcinoma de ovario y carcinoma del colon derecho y transversal son causas comunes de linfadenopatía mesentérica, ocasionalmente se observan en metástasis de carcinoma pulmonar o mamario.^{18,19} La linfadenopatía mesentérica puede variar desde pequeños ganglios (menores de 10 milímetros) hasta grandes conglomerados que incluso comprometen la grasa y las estructuras vasculares adyacentes.²⁰

Ganglios pélvicos

Los ganglios pélvicos constituyen un grupo ganglionar extenso, se agrupan en el trayecto de los vasos ilíacos comunes, internos y externos. A nivel de la articulación sacroiliaca los vasos ilíacos externos y ganglios se dirigen anteriormente localizándose adyacentes al músculo psoas, mientras que los ganglios y vasos ilíacos internos asumen una localización más posterior.^{1,3,6} Los ganglios pélvicos han sido por tradición difíciles de interpretar debido a su gran variabilidad de tamaño, localización y orientación transaxial de los vasos ilíacos.^{1,6} Por lo anterior, el criterio de anormalidad de tamaño en estos ganglios es mayor que el usado en la región retroperitoneal (15 milímetros). Cualquier asimetría en el área de los vasos ilíacos puede también ser una indicación temprana de linfadenopatía (Figura 9a).

Los ganglios pélvicos tienen intercomunicaciones muy extensas hacia las cadenas ganglionares inguinales del miembro pélvico y retroperitoneales. El carcinoma de próstata, vejiga, cervix y útero se diseminan inicialmente a ganglios pélvicos y el carcinoma de la región anorrectal después de haber involucrado ganglios del espacio pararectal.

Los procesos malignos de testículo, ovario y trompas de Falopio se diseminan primero a ganglios retroperitoneales pero pueden involucrar los ganglios pélvicos por diseminación retrógrada; el linfoma diseminado es otra causa frecuente de linfadenopatía pélvica.

El ganglio obturador es especialmente importante debido a que es el primer sitio de diseminación de carcinomas de próstata, vejiga y cervix y se clasifica como parte de la cadena iliaca externa.⁶ Se observa por TC a 2-3 centímetros por arriba del acetábulo y se localiza a través de la pared medial del hueso ilíaco, (Figura 9b) que a este nivel tiene configuración en "lágrima".^{4,5}

Conclusión

Varios procesos neoplásicos causan adenopatías abdominales, la TC se ha convertido en el método de imagen ideal para su evaluación y detección. La presencia de linfadenopatías tiene impacto en el estadiaje de enfermedades neoplásicas y algu-

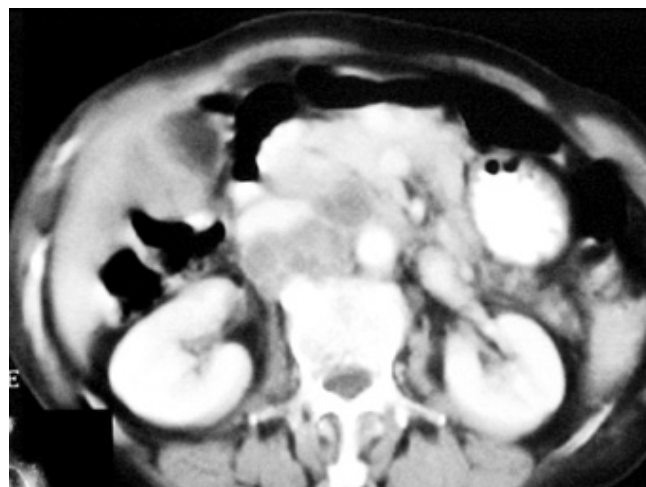

Figura 6. Múltiples adenomegalias en región pancreático-duodenal. Note la relación con la cabeza del páncreas y del duodeno.

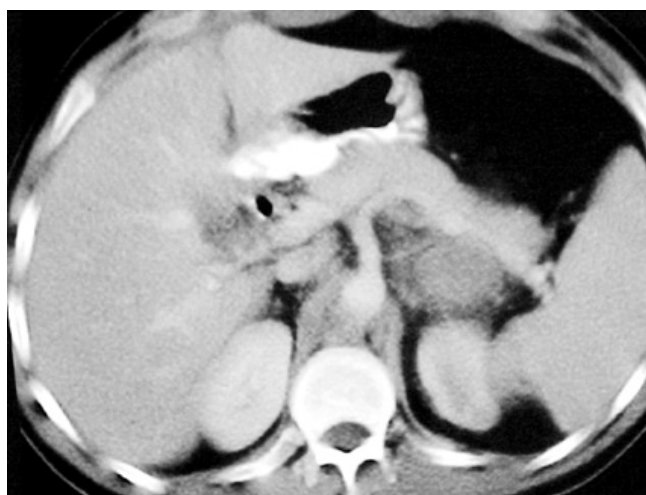

Figura 7. Adenomegalias hacia el hilio esplénico sin reforzamiento central.

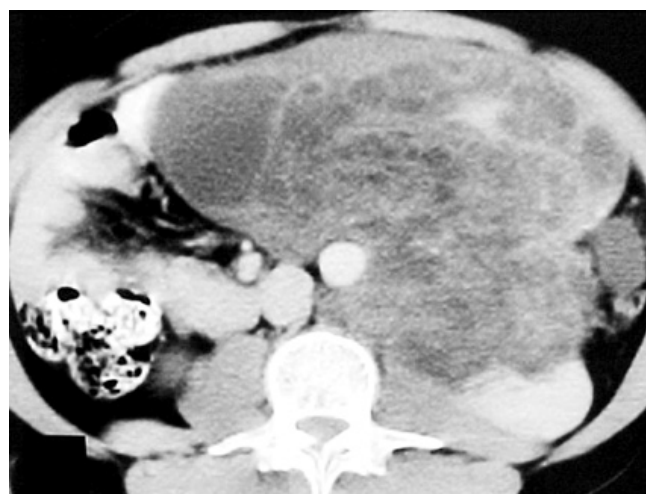

Figura 8. Gran conglomerado ganglionar mesentérico que compromete las estructuras vasculares y planos grasos adyacentes.

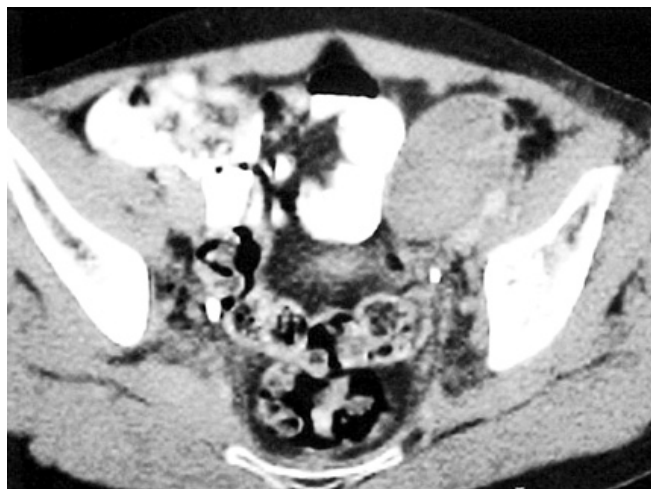


Figura 9a. Conglomerado ganglionar de cadena iliaca externa, note el desplazamiento lateral y compresión de la arteria iliaca común ipsilateral.

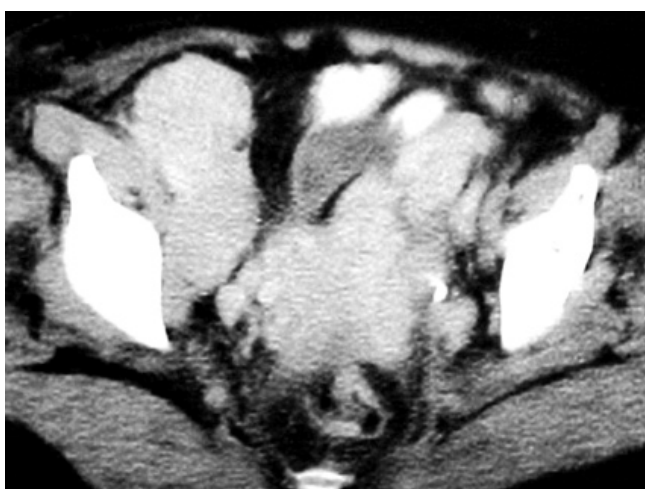


Figura 9b. Crecimiento ganglionar en cadena obturadora en ambos lados en el lado derecho son de mayor tamaño.

nas veces establece el tipo de tratamiento a seguir. La efectividad del tratamiento también puede seguirse a través de estudios de TC. El conocimiento de los diferentes grupos ganglionares, sus intercomunicaciones y vía de diseminación de los diferentes procesos neoplásicos son necesarios para la adecuada interpretación de linfadenopatía abdominal.

Abstract

Many malignant process cause abdominal lymphadenopathy and computed tomography (CT) has become the primary modality for its detection. Diagnosis of lymphadenopathy is

facilitated by optimal imaging techniques and knowledge of various nodal chains, their complex interactions and preferential pathways of spread. Optimal techniques include Imaging after oral administration of adequate amounts of hydro-soluble contrast and dynamic scanning after intravenous administration of contrast of the abdominal region. Although such technique help to prevent misdiagnosis due to normal and anomalous vascular structures, other benign diseases can mimic the CT appearance of malignant lymphadenopathy. Lymphadenopathy is defined as retrocrural nodes greater than 6 mm in short axis, upper abdominal nodes greater than 10 mm and pelvic nodes greater than 15 mm.

Referencias

1. Korobkin M. CT of the retroperitoneal vasculature and lymph nodes. *Semin Roentgenol* 1981;16:251-267.
2. Lee JKT. Retroperitoneum. In: Lee JKT, Sagel SS, Stanley RI. *Body CT with MRI correlation*. 2nd. Edition. New York; Raven, 1986: 707-755.
3. Jing B, Wallace S, Zornoza J. Metastases to retroperitoneal and pelvic lymph nodes CT and lymphangiography. *Radiol Clin North Am* 1982; 20:511-530.
4. Morehouse HT, Thornhill BA. Nodes or no nodes? CT of adenopathy. *Crit Rev Diagn Imaging* 1990; 25:177-207.
5. Lee JKT. Retroperitoneum. In: Lee JKT, Sagel SS, Stanley RI. *Accuracy of CT in detecting intra-abdominal and pelvic adenopathy in lymphoma*. *AJR* 1992; 131:311-315.
6. Walsh JW, Amendela MA, Konderding KE, Hazra TA. CT detection of pelvic and inguinal lymph nodes metastases from primary and recurrent pelvic malignant disease. *Radiology* 1994; 137: 157-166.
7. Husband JE. Assessment of retroperitoneal and pelvic lymph nodes disease. Presented at the 13th. Annual course of the society of CT, Palm Springs, Calif. April 2-6, 1990.
8. Dorfman RE, Alpern MB, Cross BH, Sandler MA. Ct size criteria for normal lymph nodes in the upper abdomen. *Radiology* 1990; 177:192.
9. Balfe DM, Mauro MA, Koeller RE, et al. Gastrohepatic ligament, normal and pathologic CT anatomy. *Radiology* 1994; 150:485-490.
10. Rifkin MD, Ehrlich SM, Marks G. Staging of rectal carcinoma: prospective comparison of endorectal US and CT. *Radiology* 1997; 170:319-322.
11. Zirinsky K, Auh YH, Rubinstein WA, et al. The portocaval space CT and MRI correlation. *Radiology* 1998; 156:453-460.
12. Shin MS, Berland LL. CT of retrocrural spaces: normal anatomic variants and pathologic conditions. *AJR* 1985; 145:81-86.
13. Deutch SJ, Sandler MA, Alpern ME. Abdominal lymphadenopathy in benign diseases: CT detection. *Radiology* 1997; 163:335-338.
14. Gray HG, Williams PL, Warwick RJ. *Cray's anatomy of the human body*. London: Churchill Livingstone 1989; 821-858.
15. Baker ME, Silverman PM, Hahorsen RA. CT masses in periportal/hepatoduodenal ligament. *J Comput Assist Tomog* 1987;11:258-263.
16. Weinstein JB, Haiken JP, Lee JKT, et al. High resolution CT of the portahepatis and hepatoduodenal ligament. *Radiographics* 1996; 6:55-74.
17. Zeman RK, Schiebeler M, Clark LR, et al. The clinical and imaging spectrum of pancreatoduodenal lymph node enlargement. *AJR* 1985; 144: 1223-1227.
18. Whitley NO, Bohlman ME, Baker LP. CT patterns of mesenteric disease. *J Comput Assist Tomogr* 1992; 6:490-496.
19. Silverman PM, Baker ME, Caper C, Kelvin FM. CT of the mesenteric disease. *Radiographics* 1987; 7: 309-320.
20. Muller PR, Ferrucci JT, Hombin WP, Kirkpatrick RH. Appearance of lymphomatous involvement of the mesentery by US and body CT: "the sandwich sign". *Radiology* 1980; 134: 467-473.