

Dr. Mario Zapata Díaz¹
Dra. Erika Hennings Hinojosa
Dra. Laura Quiroz Rojas
Dr. Marco Sarmiento Abril
Dr. César Vázquez Gómez
Dr. José Luis Criales Cortés

Anatomía vascular normal del pulmón por tomografía computada helicoidal

(CT Scanner de México, S.A. de C.V. D.F.)¹ Este trabajo obtuvo el tercer lugar en los trabajos poster en la sección de Tórax.
© Sociedad Mexicana de Radiología e Imagen, A.C.

Introducción

La tomografía computada helicoidal (TCH) para su interpretación requiere de un correcto conocimiento anatómico de las estructuras vasculares contenidas en el mediastino como son los grandes vasos, el corazón y los vasos que irrigan a los pulmones que son identificados en nueve niveles de corte. La ventaja de la TCH es poder identificar en corto tiempo las estructuras vasculares en el plano axial y su relación con los distintos elementos anatómicos.

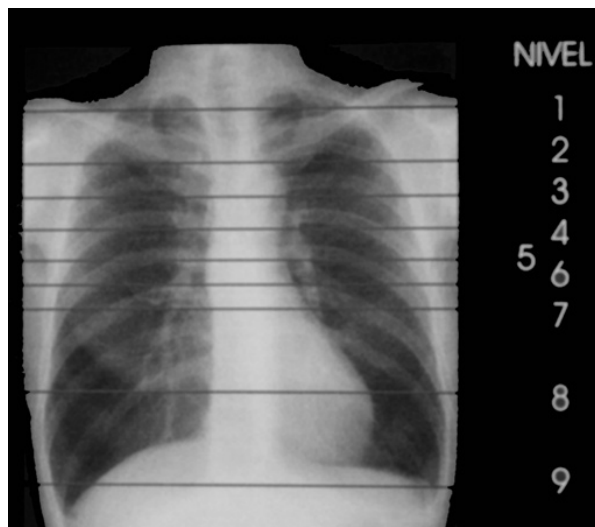La técnica de estudio se basa en realizar cortes desde el opérculo torácico hasta las cúpulas diafragmáticas, en una sola apnea, con la inyección intravenosa de medio de contraste a través de la vena basílica,

ca, con un flujo promedio de 2 a 4 mL por segundo con inyector automático, con un volumen total de 100 a 140 mL.

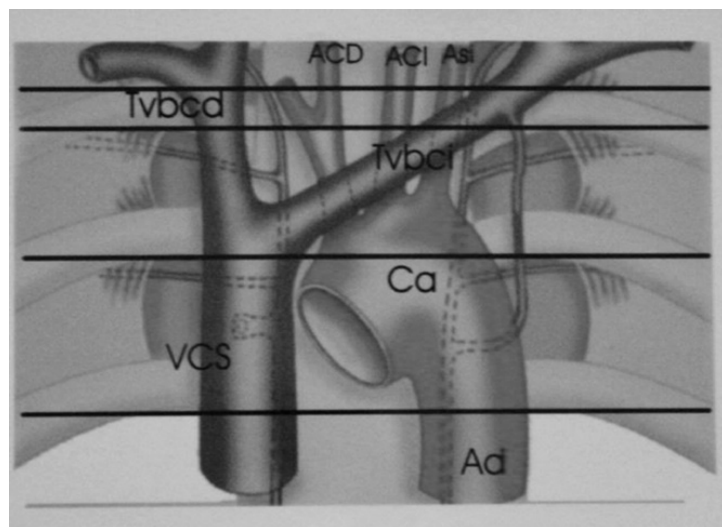
En la telerradiografía de tórax se señalan los nueve niveles de corte que se demuestran en los esquemas 1, 2 y 3, y que se correlacionan con las imágenes de TCH.

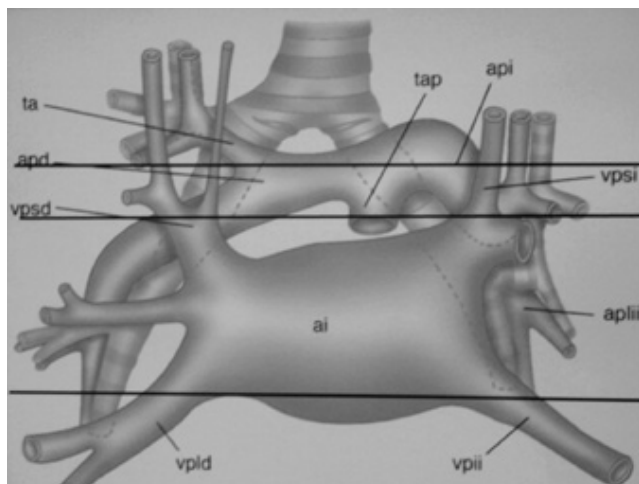
Nivel 1: Supraclavicular

Se identifican seis vasos: arterias carótidas (AC) a los lados de la tráquea, troncos venosos braquiocéfálicos (Tvbc) por detrás de las cabezas de las clavículas y las arterias subclavias (As) detrás y medialmente a las carótidas.

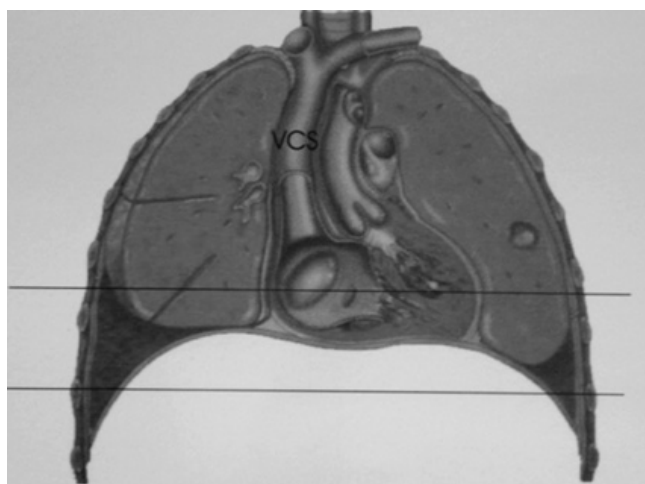


Esquema 1 y 1a.





Esquema 2.



Esquema 3.

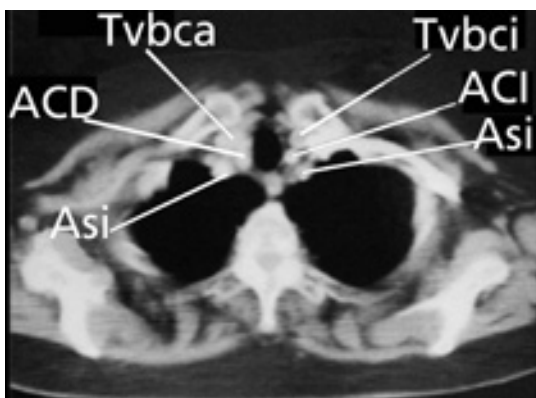
Nivel 2: Articulación esternoclavicular

Se identifican cinco vasos, en el lado derecho las AC y As se unen para formar el tronco arterial braquiocefálico (Tabc) y se mantienen los mismos vasos que en el nivel anterior.

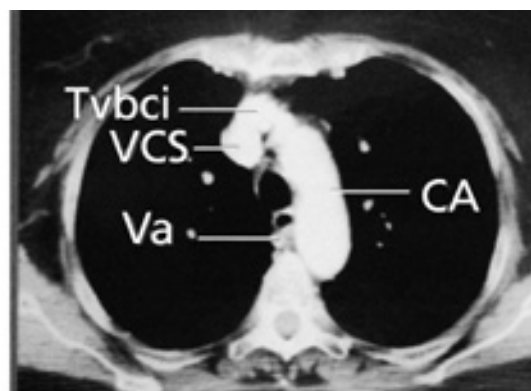
Nivel 3: Cayado aórtico

Tiene dirección hacia atrás y a la izquierda, el tronco venoso braquiocefálico izquierdo (Tvbcil) bordea el cayado por delante y termina en la vena cava superior (VCS) al igual que el cayado de la vena álgica (Va).

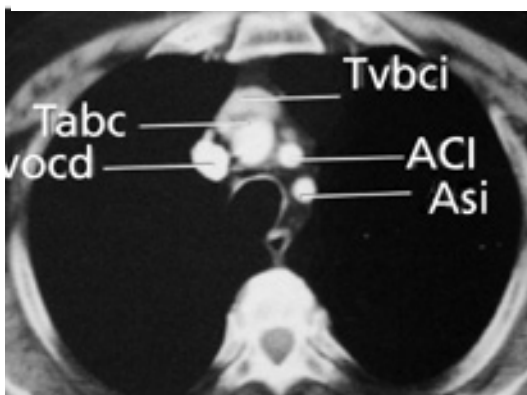
Nivel 1.



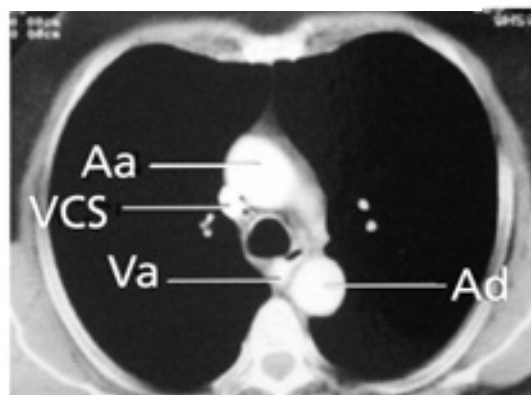
Nivel 2.



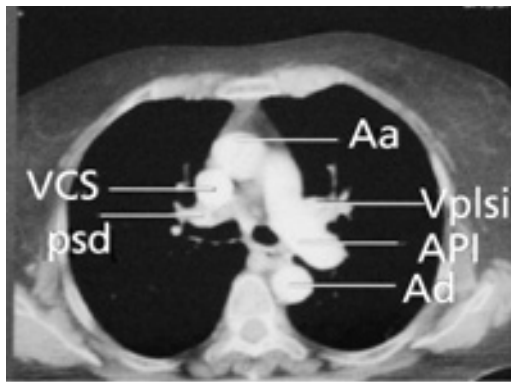
Nivel 3.



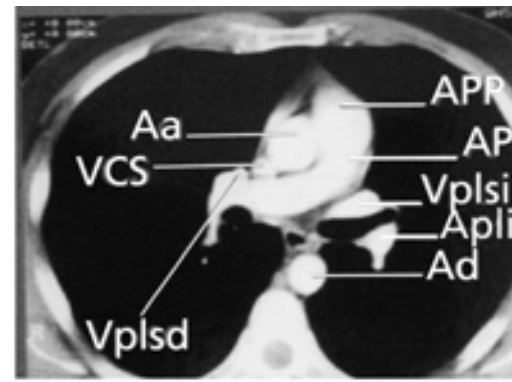
Nivel 4.



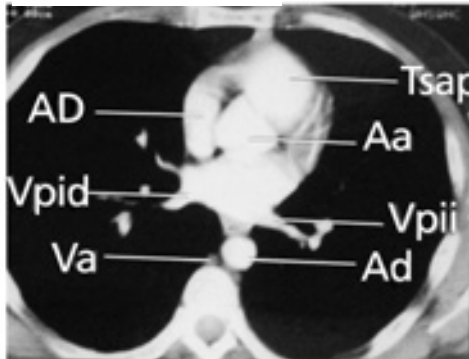
Nivel 5.



Nivel 6.



Nivel 7.



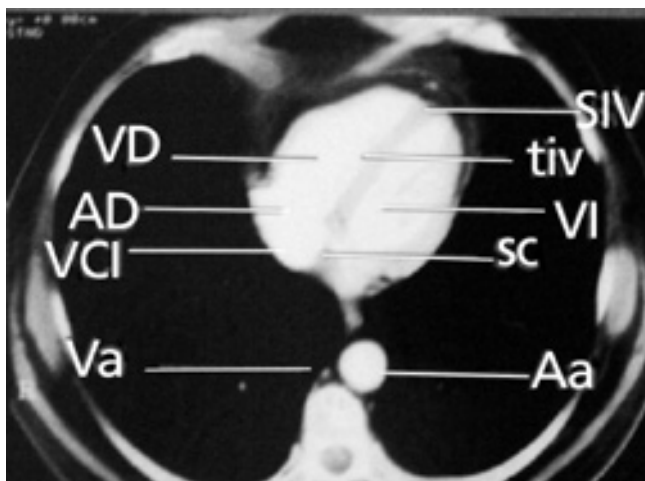
Nivel 4: Ventana aórtico- pulmonar

Limitada arriba por el cayado aórtico, abajo por la arteria pulmonar izquierda (API), medialmente por la tráquea y el esófago y lateralmente por el pulmón izquierdo. Contiene el ligamento arterioso, ganglios linfáticos, nervio vago, nervio laríngeo recurrente, nervio frénico izquierdo y arterias bronquiales izquierdas.

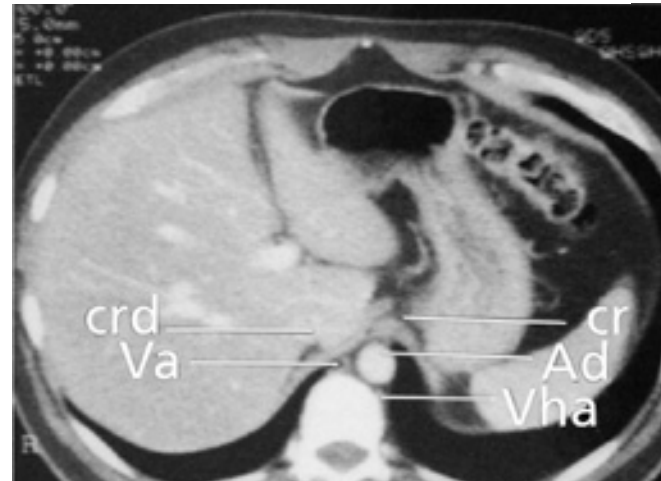
Nivel 5: Arteria pulmonar izquierda

Mide en promedio 22 mm; se dirige hacia atrás por delante de la aorta ascendente (Aa), el bronquio principal izquierdo está medial y posterior a la API y junto a éste se encuentra el bronquio del lóbulo superior derecho localizándose en su bifurcación la vena pulmonar superior derecha (Vpsd). La vena pulmonar su-

Nivel 8.



Nivel 9.



perior izquierda (Vpsi) se localiza a la izquierda de la API.

Nivel 6: Arteria pulmonar derecha

Mide 18 mm, se dirige a la derecha por detrás de la Aa, VCS y Vpsd, el bronquio intermedio (BI) está por detrás y limita el receso pleuroacigoesofágico. A la izquierda se observa el bronquio del lóbulo superior izquierdo, por delante de éste la Vpsi y por detrás la arteria pulmonar del lóbulo inferior izquierdo. En este nivel se observa el tronco principal de la arteria pulmonar principal (APP) que en promedio mide 28 mm.

Nivel 7: Aurícula izquierda

A los lados y hacia atrás se encuentra la entrada de las venas pulmonares inferiores derecha e izquierda (Vpid y

Vpii), por delante se encuentra la Aa y anterior y a la izquierda de ésta el tracto de salida de la arteria pulmonar (Tsap).

Nivel 8: Ventriculos

Se identifican el tabique y el surco interventriculares (tiv y siv), separando el ventrículo derecho (VD) del ventrículo izquierdo (VI), también el seno coronario (sc) y lateral a éste la vena cava inferior (VCI).

Nivel 9: Espacio retrocruel

Se observan las cruras diafragmáticas derecha e izquierda (crd y cri) que forman los márgenes laterales y anteriores y la primera vértebra lumbar que forma la pared posterior. Contiene la aorta descendente (Ad), la vena ácigos (Va) y la vena hemiaácigos (Vha).

Referencias

1. Naidich D., Zerhouni E. Computed Tomography and Magnetic Resonance of the Thorax. New York; Raven Press, 1991: 2da. Edición, 35-56.
2. Dahnert W. Radiology Review Manual, 4ta. Edición, Williams, 1999, 371-372.
3. Cardoso M., Criales JL. Radiología diagnóstica y terapéutica: Tórax: Pulmón, Pleura y Mediastino, Philadelphia, Lippincott, 1999, 10-18, 74-76, 377-379, 397-399.
4. Pedrosa SC. Diagnóstico por imagen: aparato respiratorio y cardiovascular. Madrid. España. Interamericana, 1999.
5. Glossary of terms for thoracic radiology: recommendations of the nomenclature committee of the Fleischner Society. AJR, 1984; 143: 509-517.
6. Freundlich IM, Bragg DG. A radiologic approach to diseases of the chest, 2nd. Edition, Baltimore; Williams and Wilkins, 1997: 1-7.