

Dra. María Cecilia Ortiz de Iturbide,¹
Dr. Federico García Niño,¹
Dra. Pilar Díez Suarez,¹
Dr. Ramón Ponte Romero,¹
Dr. Julián Sánchez Cortazar,¹
Dr. Raúl Barreda Escalante²

El informe radiológico en mastografía según el sistema BI-RADS

RESUMEN

El Sistema de Reporte y Manejo de Datos en la Imagen Mamaria fue publicado por el Colegio Americano de Radiología en 1993 y su uso estandarizado en 1995.

En Abril del 2001 el Diario Oficial de la Federación sugiere que este sistema sea utilizado en los informes radiológicos de Mastografía.

Consta de seis puntos. Tipo 0, estudio incompleto; Tipo I, estudio

negativo para malignidad; Tipo II, hallazgos benignos, se recomienda seguimiento de rutina; Tipo III, hallazgos probablemente benignos en donde se recomienda seguimiento; Tipo IV, baja sospecha de malignidad se sugiere biopsia; y, Tipo V, alta probabilidad de malignidad.

PALABRAS CLAVE: BI-RADS, Mastografía, informe radiológico.

¹Del Departamento de Imagenología Sección Mama, The American British Cowdray Medical Center I.A.P. Sur 136 No 116, Col. Américas. 01120 México, D.F.

²Barreda y Asociados Radiología e Imagen, S.A. Guanajuato 35, Col. Roma, 06700, México, D.F.
Copias (copies) Dra. María Cecilia Ortiz de Iturbide cortiz2@abchospital.com
© Sociedad Mexicana de Radiología e Imagen, A.C.

Introducción

BI-RADS son las siglas en inglés del Sistema de Manejo de Datos del Reporte en la Imagen Mamaria. Fue diseñado en 1993 por el Colegio Americano de Radiología junto con otras instituciones importantes de salud en los Estados Unidos como el Instituto Nacional de Cáncer (NCI), Centro para Prevención de Enfermedades, el Colegio Americano de Cirugía, la FDA, Colegio Americano de Patología entre otros. Con el propósito de estandarizar la terminología empleada en los reportes de los estudios de mastografía. Hasta 1997 se estandarizó su uso, requiriendo ya como norma el ser utilizado en todos los reportes mamográficos.

Esta terminología fue inicialmente descrita para mastografía. Sin embargo, existen en desarrollo sistemas similares para Ultrasonido y Resonancia Magnética.

Esta clasificación fue diseñada con el fin de evitar reportes ambiguos ya que al realizar estudios en donde di-

ferentes radiólogos eran requeridos para interpretar una misma mastografía observaron que existe gran variabilidad interobservador en cuanto al informe radiológico y en cuanto a qué lesiones requieren de biopsia. Con la finalidad de unificar criterios, hablar un mismo lenguaje, evitar la frase "no puedo descartar malignidad" se decidió utilizar este sistema.

Con éste sistema, se unifican criterios tanto en radiólogos como clínicos y es el radiólogo quien toma la decisión de qué lesión debe ser biopsiada y cual requiere únicamente seguimiento.

El presente trabajo tiene el fin de dar a conocer el Sistema BI-RADS ya que en la norma oficial mexicana del 2001 se solicita que sea utilizado en los reportes mamográficos.

La clasificación consta de seis tipos:^{1,2}

Tipo 0	Estudio Incompleto
Tipo I	Estudio Negativo para malignidad

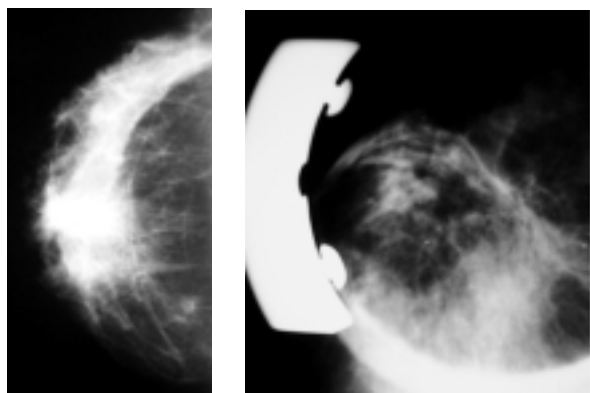


Figura 1(a). Proyección cefalocaudal que muestra zona de mayor densidad, irregular derecha. BI-RADS 0 Fig 1(b). El cono de compresión demuestra cambios fibrosos.

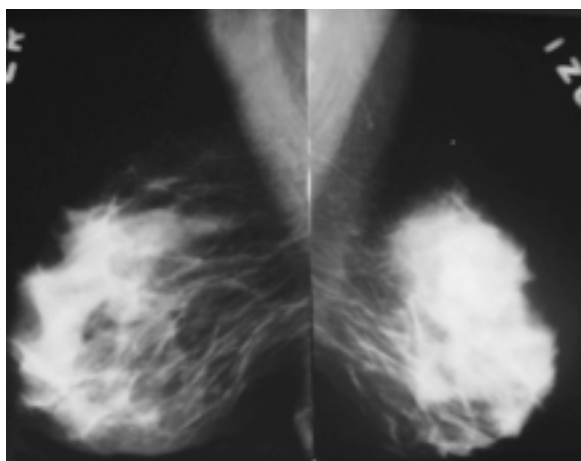


Figura 2. Mamas normales sin evidencia de hallazgos. BI-RADS 1

Tipo II	Hallazgos benignos
Tipo III	Hallazgos probablemente benignos
Tipo IV	Baja sospecha de malignidad
Tipo V	Alta sospecha de malignidad

El tipo 0 corresponde a un estudio incompleto, es decir, aquel estudio anormal que requiere proyecciones adicionales como cono de compresión, magnificación o ultrasonido complementario para descartar patología ya que en el 12% de estas mastografías al realizar algún estudio adicional los hallazgos son positivos para malignidad. (Figura 1)

El tipo I es un estudio negativo en el que no existe ningún tipo de hallazgo. (Figura 2.)

El tipo II es una mastografía que presenta hallazgos pero éstos son definitivamente benignos. En esta categoría se incluyen todas las calcificaciones benignas, ganglios intramamarios, implantes y quistes simples. Esta clasificación también incluye todos los nódulos de contenido graso y los fibroadenomas calcificados. El 100% de las lesiones dentro de ésta categoría son benignas² (Figura 3).

La gran mayoría de las calcificaciones encontradas en la mama se definen como típicamente benignas y se incluyen en ésta categoría. Estas se describen como calcificaciones cutáneas, calcificaciones vasculares, calcificaciones en forma de “palomitas de maíz”, cilíndricas (ductales), redondas, por necrosis grasa, en cáscara de huevo, en “leche de calcio”, las

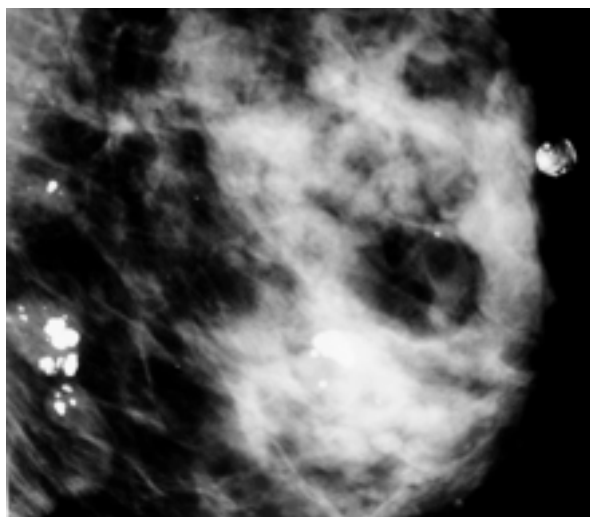


Figura 3. Calcificaciones burdas brillantes con centro radiolúcido en relación a necrosis grasa. BI-RADS II

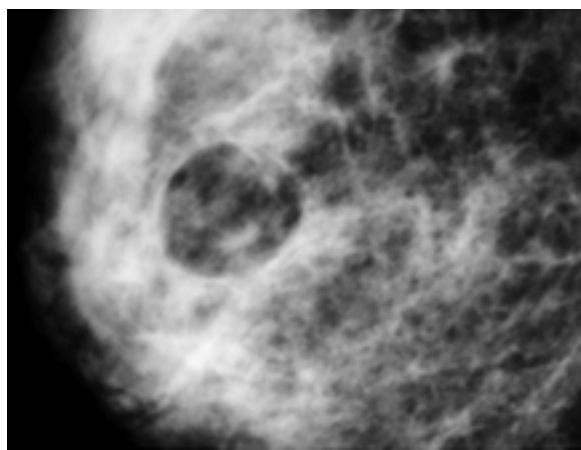


Figura 4. Nódulo de bordes bien definidos de contenido graso que corresponde a un quiste oleoso. Se cataloga Tipo III

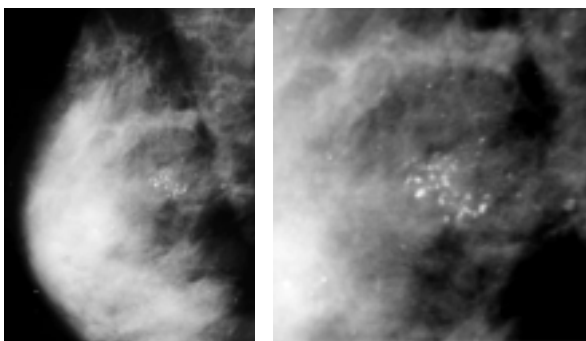


Figura 5a. y 5b. Proyección oblicuolateral y magnificación de microcalcificaciones agrupadas pleomórficas múltiples que deben ser biopsiadas. BI-RADS IV

calcificaciones distróficas de las suturas y las calcificaciones puntiformes o intraparenquimatosas (Figura 4).

El tipo III comprende hallazgos en donde no se puede asegurar en un 100% que sean benignos. Este grupo incluye nódulos no palpables, de contenido sólido; calcificaciones irregulares granulares, bilaterales y áreas de asimetría. En esta clasificación 0.5 – 4% de las lesiones serán positivas para malignidad.²

Este sistema recomienda utilizar una terminología común en donde nódulo se describe como una lesión ocupante de espacio observada en dos proyecciones diferentes. Si solamente se observa en una proyección esta imagen será llamada densidad.^{1,3}

Una lesión se cataloga como tipo IV aunque no presenta las clásicas características de malignidad, tiene probabilidades definitivas de ser malignas. Este grupo incluye calcificaciones granulares agrupadas, nódulos no palpables de contenido sólido pero de bordes irregulares, algunas imágenes estelares con retracción de tejidos. En esta clasificación el 20 – 30% serán positivas para malignidad² (Figura 6).

Las calcificaciones descritas como malignas son aquellas brillantes, múltiples, de diferentes formas o tamaños, agrupadas en un área menor a 1 cm². Las calcificaciones lineales o ramificadas que moldean los conductos tienen mayores probabilidades de malignidad, mientras que las calcificaciones redondeadas o bien definidas tienen un menor riesgo^{2,4,7} (Figura 5).

El tipo V se refiere a las lesiones con clásicas características de malignidad como son nódulos densos de bordes irregulares, espiculados, con microcalcificaciones en el interior, que son múltiples, pleomórficas, de diferentes formas y tamaños, agrupadas. Además pueden presentarse con distor-

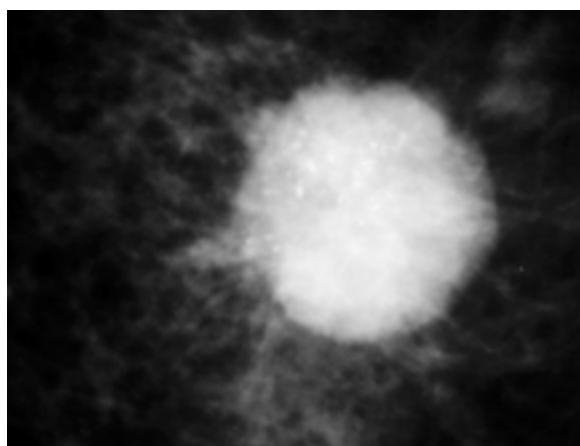


Figura 6. Nódulo denso, irregular de bordes espiculados, con microcalcificaciones en el interior muy sugestivo de malignidad. BI-RADS V

sión de la arquitectura glandular o signos secundarios de malignidad como engrosamiento de la piel, o retracción del pezón. Las probabilidades de que una lesión tipo V sea maligna es de 97%.^{5,9,10}

Conclusión

El sistema BI-RADS es desde 1997 un sistema de clasificación de lesiones por mastografía, que tiene como fin unificar criterios y hacer al Médico Radiólogo especialista en mama tomar la decisión adecuada de cómo interpretar, seguir o biopsiar una lesión mamaria, dejando posibilidades muy bajas o nulas de errores al momento de realizar el diagnóstico.

Abstract

The BI-RADS System was first published by the American College of Radiology in 1993 and its use was standardized in 1995.

On April 2001, the Mexican "Diario Oficial de la Federación" published by the Mexican government recommends this system to be used on all mammogram reports.

It includes six categories: Type 0, incomplete study; Type 1, negative for malignancy; Type 2, Benign findings. Routine mammogram is recommended; Type 3, Probably benign. Six months follow up is recommended; Type 4, low probability of malignancy. Should undergo biopsy. And, Type 5, high probability of malignancy.

Referencias

1. American College of Radiology: Breast Imaging Reporting and Data System (BI-RADS) 3rd ed. Reston, Va. ACR 1998
2. Orel, Susan, et. Al BI-RADS Categorization As a Predictor of Malignancy. Radiology 1999; 211: 845-850
3. Basset, Lawrence W. Imaging of Breast Masses. Radiol Clin. Of North America Vol 38 No4:669-691, jul 2000

4. Heilbrunn Ken S. The American College of Radiology's Mammography Lexicon: Barking up the wrong tree? *AJR* 1994; 162: 593-594
5. Caplan LS, Blackman, et al. Coding Mammograms using the Classification "probably benign finding-short interval follow-up suggested" *AJR* 1999 feb;172(2): 339-42
6. Sickles Edward. Management of Probably Benign Breast Lesions. *Radiol Clin of North America* Vol 33 No.6 nov 1995
7. Monsees Barbara. Evaluation of Breast Microcalcifications *Radiol Clin of North America* Vol 33 No 6 Nov 1995
8. Kerlikowske K, et al Variability and Accuracy in Mammographic Interpretation using the American College of Radiology Breast Imaging Reporting and Data System *Jnat Cancer Inst* 1998 Dec2;90 (23):1801-9
9. Berube M, et al. Level of Suspicion of a Mammographic lesion: use of features defined by BI-RADS lexicon and correlation with core biopsy. *Can Assoc Radiol J* 1998 Aug;49(4): 223-8
10. Liberman L., et al. The BI-RADS: positive Predictive Value of Mammographic Features and Final Assessment Categories. *AJR* 1998 Jul;171(1): 35-40