

Dr. Arturo Albrandt Salmeron,¹
Dr. Héctor Murrieta González,
Dr. Angel Herrera Gómez,
Dr. José Luis Aguilar Ponce,
Dr. José Luis Barrera Franco,
Dr. Alejandro Mohar Betancourt

Diagnóstico de trombosis venosa de miembro superior mediante ultrasonido Doppler color, Doppler pulsado y escala de grises en pacientes con catéter central

RESUMEN

En la extremidad superior existen muchos mecanismos que pueden producir edema, este término en forma muy general establece la acumulación de líquido en el espacio extracelular. El incremento en la permeabilidad capilar, la disminución de la presión oncótica, el incremento de la presión hidrostática intracapilar y el incremento de la presión linfática son los principales mecanismos que conllevan al edema. El edema del miembro torácico es uno de los numerosos síntomas que pueden ocurrir como resultado de obstrucción del flujo venoso, por lo tanto, el diagnóstico de trombosis venosa debe ser sospechado en todo paciente con catéter central disfuncional asociado a edema del miembro torácico. Los hallazgos bilaterales aumentan la posibilidad de involucro de la vena cava superior por trombo secundario a la presencia de compresión extrínseca por tumor adyacente. Debido a lo anterior todo paciente que presente edema de miembro superior asociado a catéter debe ser llevado a evaluación ultrasonográfica de las venas del opérculo torácico para descartar la presencia de trombosis a este nivel.

PALABRAS CLAVE Trombosis venosa; cateter central, Doppler color.

ABSTRACT

In the upper extremity, several mechanisms can produce swelling, general term used to indicate the accumulation of extracellular fluids. The basic mechanisms that lead swelling are: increasing hydrostatic capillary pressure and the increasing lymphatic pressure. One of the symptoms that can occur as a result of outflow venous occlusion in upper extremities is the arm swelling. Venous thrombosis diagnosis should be suspected in any patient with an unfunctional intravenous catheter and a swelling arm. Both findings may raise the possibility of a superior cava vein occlusion caused by extrinsic compression from an adjacent tumor. All patients with suspected thrombosis should go to ultrasonographic Doppler evaluation of the thoracic inlet veins looking for thrombus in this region.

KEY WORDS

Venous thrombosis, central catheter; color Doppler.

¹ Del Departamento de Tomografía Computarizada y Ultrasonido del Instituto Nacional de Cancerología. México, D.F. San Fernando No. 22, Col. Tlalpan, 14000, México, D.F. Copias (copies): Dr. Arturo Albrandt Salmeron.

Introducción

En la extremidad superior existen muchos mecanismos que pueden producir edema. Este término, en forma muy gene-

ral, establece la acumulación de líquido en el espacio extracelular. El incremento en la permeabilidad capilar, la disminución de la presión oncótica, el incremento de la presión

hidrostática intracapilar y el incremento de la presión linfática son los principales mecanismos que conllevan al edema. La presencia aislada de edema del miembro torácico indica un proceso localizado como puede ser estasis venosa, obstrucción linfática, celulitis o bien edema angioneurítico. Mediante la historia clínica del paciente en la mayoría de las ocasiones puede establecerse la causa del edema.

La estasis venosa en la extremidad superior es secundaria a obstrucción del flujo venoso que en la mayoría de las ocasiones es el resultado de trombosis parcial o completa de las venas axilar, subclavia, innominada o vena cava superior. La obstrucción del flujo sanguíneo puede ser causada también por compresión extrínseca debido a la presencia de tumores adyacentes, conglomerados ganglionares o hipertrofia muscular.¹

La colocación previa o bien presencia de catéter central de localización en vena subclavia o en vena yugular interna es el factor predisponente más frecuente de trombosis venosa del miembro torácico. Por lo anterior debe ser descartada la posibilidad de trombosis en todo paciente con catéter central que presente edema de miembro torácico. La presencia de síntomas bilaterales debe obligar a descartar la posibilidad de trombosis de vena cava superior por compresión extrínseca tumoral o por estenosis luminal de la cava.

El edema de miembro superior es sólo uno de los síntomas que se presentan en la trombosis venosa, algunos otros que se pueden presentar incluyen hiperemia local, hipertermia, red venosa colateral, edema en cuello y cara, sin embargo, estos síntomas son inespecíficos ya que hasta 50% de los pacientes con catéter central con trombosis asociada pueden cursar asintomáticos. El diagnóstico oportuno es importante ya que la trombosis puede conllevar a tromboflebitis séptica o trombosis pulmonar. La trombosis del miembro torácico se asocia hasta en 12% de los casos con trombosis pulmonar.¹

El objetivo principal de los métodos de imagen, es establecer la presencia o ausencia de trombosis venosa en caso de edema en el miembro torácico. Durante muchos años la flebografía se consideró como el estándar de oro para realizar esta determinación, sin embargo, este es un estudio invasivo que utiliza medio de contraste yodado que produce dolor y puede condicionar reacción flebítica y necrosis en piel especialmente en pacientes con trombosis.² Además de tener un potencial alérgico y nefrotóxico importante, es un procedimiento que se encuentra contraindicado en pacientes con insuficiencia renal.

La tomografía computada (TC) con contraste es ideal para la búsqueda de trombos al nivel de la vena cava superior y vena innominada, sin embargo, presenta los mismos riesgos que la flebografía al utilizar también medio de contraste yodado. La resonancia magnética es un estudio ideal ya que no utiliza contraste yodado y permite una adecuada valoración anatómica de las estructuras venosas de la región, sin embargo, sus principales limitaciones son el alto costo y la escasez de equipos que permitan de forma rutinaria realizar angiorresonancias para el diagnóstico de trombosis venosa,

teniéndose además dificultades en la adquisición de las imágenes en pacientes poco cooperadores.²

Por lo anterior el ultrasonido Doppler es un método diagnóstico de imagen alternativo no invasivo, barato y relativamente sencillo de realizar que permite una adecuada visualización de las estructuras venosas del opérculo torácico.^{2,3}

Aspectos técnicos

Es necesario contar con un equipo de alta resolución que cuente con escala de grises, Doppler pulsado y Doppler color incluso sensible al flujo lento, esto con el fin de reducir el tiempo de exploración que en muchos casos es necesario debido a las malas condiciones en que se presenta el paciente. Otra de las ventajas de utilizar este tipo de equipos es la de poder establecer de manera adecuada la diferencia entre trombosis parcial y total, así como los cambios fisiológicos y anormales de las estructuras venosas durante la exploración. Para realizar la exploración generalmente se utilizan transductores lineales de frecuencia variable de 7 MHz.

Patrón ultrasonográfico

Una vez que se ha ajustado de manera adecuada la escala de grises en el equipo de ultrasonido, la luz venosa normal es anecoica, a excepción de las válvulas la cuales son lineales, oblicuas y ecogénicas. En algunas ocasiones puede observarse sangre ecogénica fluyendo en el interior del vaso, que se distingue fácilmente de la trombosis estacionaria. Las paredes de las venas son discretamente ecogénicas y muy delgadas.

Para demostrar la permeabilidad y competencia de las venas periféricas se realizan diversas maniobras durante la exploración. La compresión es probablemente la más importante, ya que da una alta sensibilidad y especificidad para identificar trombosis venosa. Las venas normales presentan de manera característica colapso completo en todo su trayecto. Los vasos con trombos no se colapsan a pesar de que la presión externa utilizada sea muy importante e incluso alcance a deformar la morfología de la arteria adyacente (Fig. 1).

Otras maniobras no menos importantes son la de Valsalva la cual es útil para determinar la competencia valvular y la prueba de aumento en donde el incremento de flujo durante la compresión distal confirma la permeabilidad del segmento comprendido entre la mano del explorador y el transductor. Aunque la prueba es positiva en la obstrucción venosa parcial, no suele observarse respuesta en la oclusión completa. Una respuesta débil sugiere trombosis parcial u estenosis total con retorno venoso a través de colaterales.

El uso del US Doppler color es de gran importancia en la exploración ya que ayuda a identificar la mayoría de los vasos que son difíciles de evaluar mediante el ultrasonido convencional. Es crucial para la evaluación de venas centrales que no pueden ser comprimidas debido a su localización; facilita la visualización de estenosis venosa y red venosa colateral secundaria a obstrucción.⁴

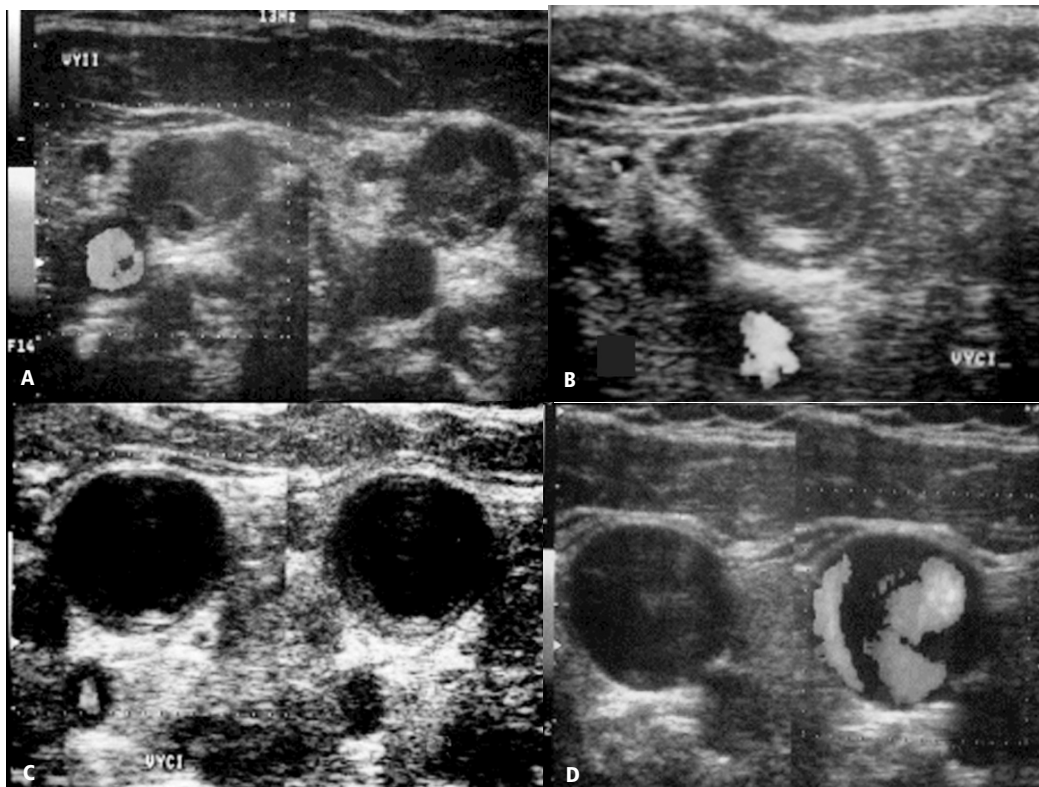


Figura No. 1. Múltiples imágenes ecosonográficas en plano axial utilizando modo B y Doppler color donde se evidencia imágenes heterogéneas con zonas anecoicas en la luz de la vena yugular interna (a), la arteria carótida común muestra adecuado llenado. Trombo periférico, ecogénico (b y c). Obstrucción parcial del flujo por trombosis de la vena yugular interna(d).

La exploración ultrasonográfica completa de la extremidad superior debe incluir la vena yugular interna, venas innominadas, vena subclavia y vena axilar. Cuando se presenta trombosis de la vena axilar debe continuarse realizando la exploración e incluir la vena braquial y sus tributarias.

Hallazgos ultrasonográficos

La presencia de imágenes ecogénicas, inmóviles en el interior del lumen vascular que obstruyen el adecuado paso del flujo a través de las mismas deben ser consideradas como trombos, estos generalmente son ecogénicos en la fase aguda y tienden a conformar un patrón ecográfico complejo con áreas hipoeoicas alternadas con áreas de mayor ecogenidad en los cuadros crónicos. Deben ser evaluados tanto en el plano axial como en el sagital con la finalidad de establecer su extensión y porcentaje de obstrucción (Fig. 2).

Se confirma la permeabilidad del vaso si no se visualiza trombo alguno, si la señal de flujo en color es espontánea y si el espectro Doppler es normal. Cuando el flujo no es espontáneo o la prueba de aumento es negativa, hay que sospechar la presencia de trombo, es decir, el análisis de las características del flujo normal es crítico para descartar una trombosis venosa oculta.

Los coágulos parcialmente oclusivos son pequeños y muy difíciles de detectar en el estudio con escala de grises, en las imágenes en color aparecen como defectos de repleción cerca de la punta del catéter (Fig. 3).

La pérdida de patrón fásico y de la pulsatilidad sugiere estenosis venosa proximal. La amortiguación de la señal Doppler y la ausencia de trombo en la vena subclavia implica trombosis de la vena innominada o de la vena cava superior (Fig. 4).

La presencia de red venosa colateral indica enfermedad veno oclusiva aguda o crónica. Las colaterales de gran tamaño suelen aparecer en la fase crónica y pueden persistir aun después de la recanalización del vaso principal.

Eficiencia del ultrasonido

Determinar la eficiencia del ultrasonido para el diagnóstico de trombosis de miembro superior es complicado ya que existe un sinnúmero de métodos ultrasonográficos para realizar el mismo. Koksoy y cols.⁵ utilizaron el ultrasonido Doppler color y flebografía para estudiar a 44 pacientes con catéter central y sospecha de trombosis. En su estudio concluyen que la combinación de parámetros más útil para realizar el diagnóstico por USG de trombosis es: la visualización del trombo, ausencia de flujo espontáneo y ausencia de

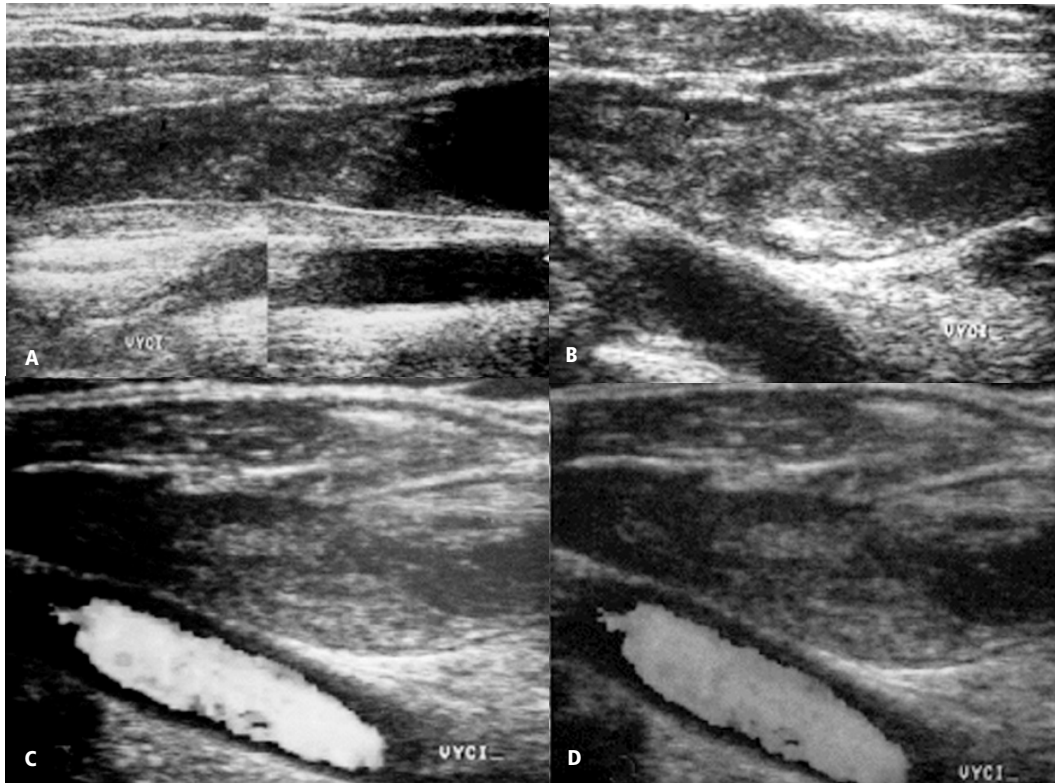


Figura No. 2. Cortes ecosono-
gráficos en plano axial obser-
vando en varios casos la pre-
sencia de imágenes ecogénicas
que representan trombos orga-
nizados en la luz de la vena yu-
gular común, localizadas en la
región distal (a), medial (b) y
proximal (c y d) de la misma.

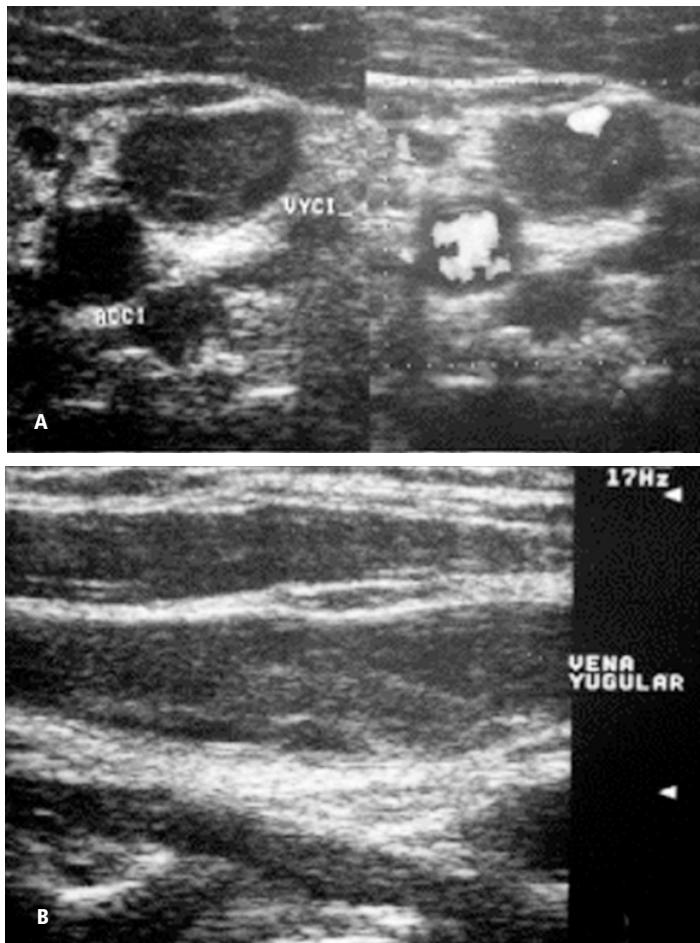


Figura No. 3. Corte axial (a) y sagital (b) de la vena yugular que muestra imágenes ecogénicas con pobre flujo central alternadas con otras imágenes de menor ecogenicidad en relación con trombo en varias fases de organización.

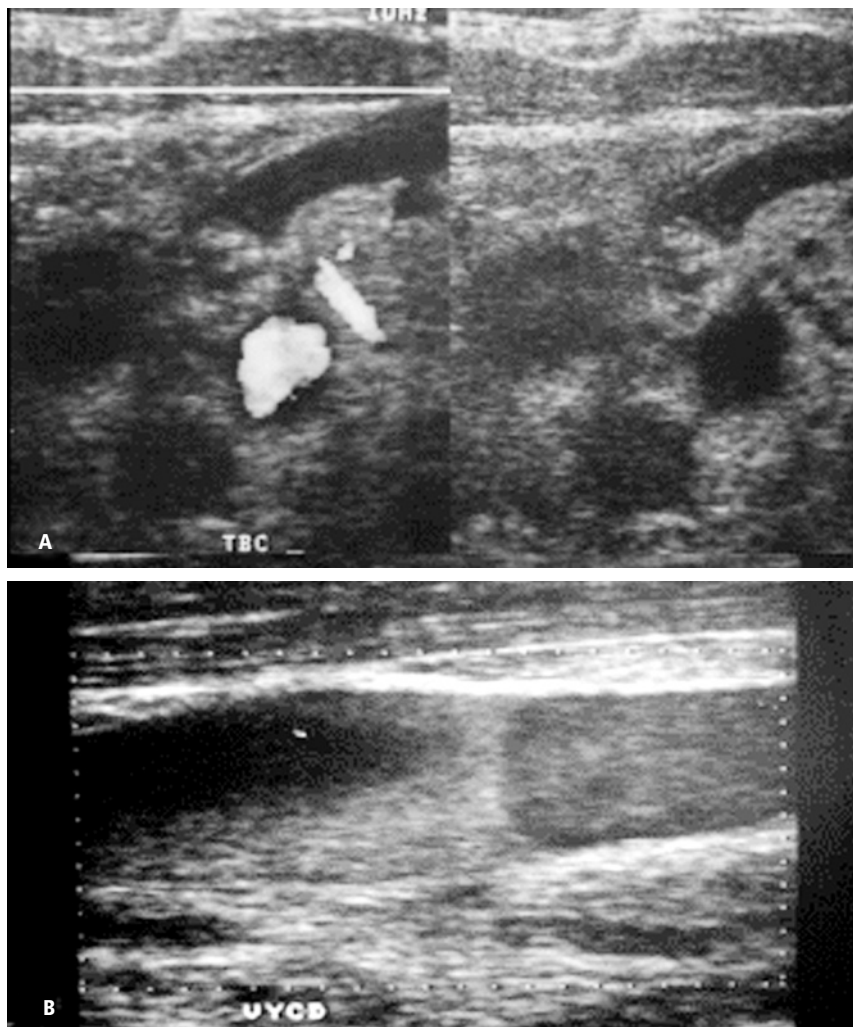


Figura No. 4. Trombosis en el nivel del tronco braquiocefálico (a) y vena yugular común derecha (b). Observe las imágenes ecogénicas en su luz que representan trombos.

fases espectrales durante la respiración, reportando una sensibilidad de 94% y especificidad de 96% con un valor predictivo positivo de 94% y valor predictivo negativo de 96%. Baxter y cols.⁶ compararon la flebografía contra el Doppler color en 19 pacientes encontrando una sensibilidad de 89% y especificidad del 100%. La eficacia del ultrasonido para la detección de trombosis venosa en la vena innominada o vena cava superior no fue documentada.

A pesar de que no existen grandes estudios que comparen la eficacia de la flebografía y el ultrasonido en la detección de trombos, la mayoría de los investigadores concluyen y están de acuerdo que el ultrasonido es un método de imagen útil en la detección de obstrucción venosa de la extremidad superior.⁷⁻¹²

Limitaciones del ultrasonido

Debido a la presencia de gran cantidad de estructuras óseas en el trayecto de las estructuras vasculares del miembro torácico, la realización del estudio ultrasonográfico en esta región en ocasiones es difícil de realizar

e interpretar. La porción central de la vena subclavia, localizada en la porción posterior de la clavícula puede ser difícil de observar. Un trombo no oclusivo en esta región puede pasar desapercibido.¹² La vena y arteria subclavia no pueden ser visualizadas en todo su trayecto y de manera continua en el plano axial, lo cual incrementa la posibilidad de no observar venas colaterales dependientes de la subclavia.⁴

Ocasionalmente las adenomegalias pueden simular trombos intraluminales.

Existen otros errores técnicos que pueden llevar a realizar malos diagnósticos tales como compresión excesiva con el transductor sobre las estructuras venosas lo que produce estrechamiento del lumen vascular.

Discusión

Actualmente el método de imagen inicial en el estudio del edema para el miembro superior de pacientes con catéter venoso central, debe ser el ultrasonido

Doppler color para descartar la trombosis. A pesar de que no existen grandes series que comparen los diferentes métodos de imagen, existen varios autores que concluyen una eficiencia suficiente del ultrasonido para utilizarlo como método inicial en estos casos. Su sensibilidad aumenta cuando se busca trombosis en la vena yugular, interna subclavia o la axilar; ésta disminuye cuando la obstrucción por trombo se sospecha en la vena innominada o vena cava superior. Si clínicamente se sospecha de trombosis en estos últimos niveles debe realizarse TC o RM como estudios de imagen iniciales.

El ultrasonido tiene además la ventaja de ser un estudio no invasivo, relativamente barato, con la posibilidad de contar con equipo en diversos sitios donde puede realizarse o incluso puede ser realizado en forma portátil. No debe olvidarse que el gran inconveniente es que es operador dependiente (esto disminuye la especificidad de 94 y 96% referidas anteriormente).

Conclusiones

La obstrucción de las estructuras venosas del opérculo torácico es una causa común de edema en el miembro superior en pacientes con catéter central, si no es diagnosticada y tratada adecuadamente tiene complicaciones que incluso ponen en riesgo la vida del paciente.

El ultrasonido Doppler actualmente debe ser utilizado como modalidad inicial de imagen para la exploración de las estructuras venosas con el fin de identificar la presencia o no de trombosis, estasis venosa o compresión extrínseca.

La exploración ultrasonográfica de las estructuras venosas de esta región requiere el perfecto conocimiento de la anatomía vascular regional, variantes anatómicas y la utilización de transductores lineales de alta frecuencia.

La máxima sensibilidad y especificidad de este método de imagen se alcanza cuando se utiliza en forma combinada la escala de grises, Doppler color y Doppler pulsado.

Otros métodos de imagen como la TC, RM o flebografía pueden ser utilizados cuando no es concluyente el diagnóstico.

Referencias

1. Horattas MC, Wright DJ, Fenton AH., *et al.* Changing concepts of deep venous thrombosis of the upper extremity: report of a series and review of the literature. *Surgery.* 1998;104:561-7.
2. Haire WD, Lynch TG, Lund GB, Lieberman RP. Limitations of magnetic resonance imaging and ultrasound-directed scanning in the diagnosis of subclavian vein thrombosis. *J Vasc Surg.* 2001;13:1391-7.
3. Duzat MM, Laroche JP, Charras C., *et al.* Real-time B mode ultrasonography for better specificity in the noninvasive diagnosis of venous thrombosis. *J Ultrasound MD.* 1986; 5:625-31.
4. Hannan BS, Stedje JK, Skorez MJ, *et al.* Venous Imaging of the extremities: our first twenty-five hundred cases. *Bruit.* 1996;20:134-7.
5. Koksoy C, Kuzu A, Kutlay J, Erden I. The diagnostic value of color Doppler ultrasound in central venous catheter related thrombosis. *Clin Radiol.* 1995;50:687-9.
6. Baxter GM, Kincaid W, Jeffrey RF, Millar GM. Perteous C. Comparison of colour Doppler ultrasound with venography in the diagnosis of axillary and subclavian vein thrombosis. *Br J Radiol.* 1991;64:777-81.
7. Cronan JJ, Leon V. Recurrent deep venous thrombosis: limitations of US. *Radiology.* 1989;170:739-42.
8. Dorfman GS, Cronan JJ. Venous ultrasonography. *Radiol Clin North Am.* 1992;30:879.
9. Elias A, Le Corff G, Bouvier JL. Value of real time B mode Ultrasound imaging in the diagnosis of deep vein thrombosis of lower limbs. *Int Angiol.* 2001;20:986-91.
10. Hammers LW, Brown J, Scoutt LM, *et al.* Doppler color flow imaging surveillance of DVT in high risk trauma patients. *Radiology.* 1993;189:226.
11. Kakkar VV. Deep vein thrombosis detection and prevention. *Circulation.* 1995;51:8-19.
12. Lagnfeld AW, Pradoni P, Brandjes D. *et al.* Detection of deep vein thrombosis by real time B mode ultrasonography. *N Engl J Med.* 1989;320:342-442.