

Dr. Francisco Rogel Ortiz,<sup>1</sup>  
 Dra. Lietza Mary García Ríos,  
 Dra. Rocío Quiroz Moreno,  
 Dr. Gabriel Lezama Suárez,  
 Dra. Beatriz Vázquez Flores,  
 Dr. Héctor Chena Pérez

## Ecografía Doppler, angiotomografía y angiografía digital en estenosis carotídea

### RESUMEN

**Objetivo.** Determinar la sensibilidad y especificidad de la ecografía, AngioTC y Arteriografía digital en el diagnóstico de enfermedad arterioesclerótica carotídea.

**Material y Métodos.** Se evaluaron 15 pacientes (30 arterias carótidas), con diagnóstico de ataque isquémico transitorio y/o infarto cerebral. El US se realizó en un equipo Hewlett Packard Image Point con transductor lineal de 7.5 Mhz. La Angiotomografía se realizó con equipo Somatom Plus 4, helicoidal, Siemens, con cortes axiales de 3mm, contraste IV 120 ml, con MPR, SSD, y MIP. La Angiografía digital con técnica de Seldinger y contraste iónico. Se analizaron de acuerdo a la NASCET en leve (0-29%), moderada (30-69%), severa (70-99%) y obstrucción.

**Resultados.** Ecográficamente 22 presentaron estenosis (73.3%), ocho casos (36%) mostraron leve, nueve casos (40.9%) moderada, tres casos (13.6%) severa y obstrucción en dos (9%). Angiográficamente se corroboró estenosis en 12 (40%). La AngioTC mostró estenosis en 20 arterias (66.6%). Seis casos fueron leve (30%),

siete (35%) moderada, cinco (25%) severa y dos con obstrucción (10%). Estos se corroboraron en 50% con Angiografía digital. La sensibilidad del US fue de 81%, de la AngioTC fue de 100%, la especificidad fue del 73% y 76%, respectivamente, el valor predictivo positivo fue de 64% para ambos, el valor predictivo negativo fue del 87% y 100% respectivamente.

**Conclusión.** El Ultrasonido es eficaz en estenosis severas; la AngioTC es confiable en el diagnóstico de estenosis moderada y severa.

### PALABRAS CLAVE

Ecografía Doppler, Angiotomografía, estenosis carotídea.

### ABSTRACT

**Objective.** Determine the sensitivity and specificity of ultrasound, AngioCT and digital angiography in the diagnosis of carotid atherosclerotic disease.

**Material and Method.** Fifteen patients (30 carotid arteries) were evaluated, with a diagnosis of

*continúa en la pág. 66*

<sup>1</sup> Del Departamento de Radiología e Imagen y Neurología del Centro Médico Nacional "Adolfo Ruíz Cortines" Hospital No. 14 Av. Cuauhtémoc esq. Cervantes y Padilla, 91756, Veracruz, Ver. Copias (copies): Dr. Francisco Rogel Ortiz E-mail paco\_rogel@hotmail.com

### Introducción

La enfermedad cerebrovascular constituye la segunda causa de muerte en el mundo y es una de las principales causas de morbilidad a largo plazo y en cuya etiología se encuentra la enfermedad carotídea.<sup>1</sup>

El diagnóstico de enfermedad arteriosclerótica carotídea se realizaba en un principio por la angiografía convencional y actualmente aun representa el estándar de oro. En las últimas décadas se ha desarrollado un importante armamento diagnóstico, el cual se encuentra en constante evolución y

transient ischemic attack and/or cerebral infarction. Ultrasound was performed with a Hewlett Packard Image Point and a 7.5 MHz linear transducer. Angiotomography was performed with a helical Somatom Plus 4, Siemens, with 3 mm axial sections, 120 mL of I.V. contrast, with MPR, SSD, and MIP. Digital angiography was carried out with the Seldinger technique and ionic contrast. The results were analyzed according to the NASCET as mild (0-29%), moderate (30-69%), severe (70-99%) and obstruction.

**Results.** Ultrasonographically 22 presented stenosis (73.3%), 8 cases (36%) were mild, 9 cases (40.9%) moderate, 3 cases (13.6%) severe and obstruction in 2 (9%). Angiographically 12 (40%) stenosis

cases were corroborated. AngioCT showed stenosis in 20 arteries (66.6%). Six cases were mild (30%), 7 (35%) moderate, 5 (25%) severe and 2 had obstruction (10%). These were corroborated in 50% with digital angiography. The sensitivity for US was 81%, for angioCT 100%, the specificities were 73% and 76%, respectively, the positive predictive value was 64% for both methods, and the negative predictive values were 87% and 100%, respectively.

**Conclusion.** Ultrasound is an effective method in cases of severe stenosis; angioCT is useful in the diagnosis of moderate and severe stenosis.

**KEYWORDS:**

Doppler ultrasound, Angiotomography, carotid stenosis.

que han incorporado mayor sensibilidad, especificidad y valor predictivo tal como lo es el ultrasonido Doppler, Angiografía digital, Angiotomografía, Angio-resonancia y métodos de diagnósticos que todavía se encuentran en el campo de investigación.<sup>2,5</sup>

A pesar del advenimiento de todos éstos métodos diagnósticos, actualmente existe la incertidumbre sobre su precisión diagnóstica por lo que la angiografía convencional o la Angiografía por sustracción digital sigue siendo el método de elección. En nuestro estudio pretendemos determinar la sensibilidad y especificidad del ultrasonido Doppler duplex color y la Angiotomografía para el diagnóstico de enfermedad carotídea.

## Materiales y métodos

Es un estudio observacional, prospectivo y comparativo realizado en el departamento de Radiología e Imagen del Centro Médico Nacional "Adolfo Ruíz Cortínes", de Noviembre del 2002 a Diciembre del 2003, evaluando a pacientes con sospecha clínica de estenosis carotídea referidos por el departamento de Neurología de nuestra institución.

Se incluyeron pacientes menores de 65 años, de ambos sexos, con diagnóstico clínico de enfermedad vascular cerebral, ya sea externos u hospitalizados. No se incluyeron pacientes que no aceptaron la realización de los estudios; aquellos en los cuales existiese alguna condición médica

que contraindicara la realización de alguno de los mismos; o aquellos que tuvieran el antecedente de reacción alérgica a los medios de contraste.

## Ultrasonido Doppler

En primer lugar se evaluaron por ultrasonido Doppler duplex color, para el cual no se requirió ninguna preparación previa; el equipo utilizado fue Hewlett Packard Image Point con transductor lineal 7.5 MHz, operado por dos médicos radiólogos de la institución.

La exploración se llevó a cabo con el paciente en decúbito dorsal, colocando una pequeña almohada por debajo de los hombros para lograr una mayor hiperextensión del cuello y con rotación de la cabeza al lado contrario. En los pacientes en los cuales se identificó un estrechamiento del calibre carotídeo, se analizó la presencia de placas ateromatosas y sus características así como el grado de estenosis que producían, éste también se determinó a través del espectro Doppler obteniendo un ángulo theta de 30 a 60°. Las velocidades pre y postestenóticas del flujo sanguíneo en sístole y diástole, la proporción del pico sistólico entre ACI/ACC y la proporción del pico al final de la diástole entre la ACI/ACC, se evaluaron con los parámetros complementados por el Doppler color.

## Angiotomografía

El estudio angiotomográfico se realizó con un equipo Somatom Plus 4, helicoidal, modelo Siemens, versión B4 o

B. La preparación del paciente consistió en tener el consentimiento informado y ayuno de 8 horas. Se les canalizó una vena periférica, colocando al paciente en decúbito supino, realizando un topograma lateral de C7 hasta la base del cráneo, realizándoles cortes axiales cada 3 mm con un avance de 1.5 mm de espesor, administrándoles por vía IV 120 ml de material de contraste tipo iónico (TC43), el cual se aplicó con un inyector marca Medrad, modelo H5CP con una velocidad de 2.5 ml/s, iniciando la secuencia de los cortes a los 20 seg de haber iniciado la aplicación del contraste. Una vez adquiridos los datos se procedió a realizar reconstrucciones en tercera dimensión utilizando el MPR, SSD, Sliding MIP, con cortes oblicuos, laterales y coronales haciendo énfasis en el nivel de la estenosis carotídea encontrada así como sus repercusiones. Los hallazgos fueron valorados por un sólo Médico Radiólogo, que no conocía los resultados del ultrasonido-Doppler.

### Angiografía Digital

La preparación previa de los pacientes para la Angiografía digital incluyó el consentimiento informado, hospitalización del paciente un día previo al estudio, con pruebas de coagulación sanguínea dentro de los límites normales, ayuno de 8 horas y tricotomía púbica. El equipo utilizado fue de sustracción digital con arco de fluoroscopia marca OEC modelo 9800 mobile C-arm. Con técnica de Seldinger se cateterizó la arteria femoral comun utilizando catéteres de alto flujo de 5.2 y 6 Fr, efectuando disparos de material de contraste de iodotamato de meglumina al 43% 5 ml. Se incluyeron proyecciones anteroposterior y lateral de cada una de las carótidas y cuando se requirieron proyecciones adicionales

como oblicuas éstas se llevaron a cabo. La evaluación del estudio fue efectuada por Médico Radiólogo quien tampoco conocía los resultados de los dos estudios previos. Registramos las complicaciones durante el estudio y las post-angiográficas.

### Análisis de los Datos

La estenosis carotídea se valoró tanto en el Eco Doppler, la Angiotomografía y la Angiografía digital como un porcentaje de acuerdo al criterio usado por la NASCET (North American Symptomatic Carotid Endarterectomy Trial), en el cual se mide el diámetro del vaso en el punto de estrechamiento máximo (N) comparado con el diámetro de un segmento distal a la estenosis (D). El porcentaje de estenosis es de  $(1-N/D)$ ; clasificando a la estenosis carotídea en: 1) Leve (0-29%), moderada (30-69%), severa (70-99%) y obstrucción (100%) (Cuadro D).

En el estudio ecográfico se valoraron las placas de ateroma, calcificadas o no, su localización, extensión, si su superficie era lisa o ulcerada, su homo o heterogeneidad, clasificándolas en cuatro tipos: 1) Tipo 1 predominio anecogénico con una fina capa ecogénica; 2) Tipo 2 anecogénica con áreas pequeñas de ecogenicidad; 3) Tipo 3 predominio ecogénico con áreas anecogénicas y 4) Tipo 4 uniformemente ecogénica.

El criterio ecográfico utilizado para determinar el grado de estenosis se basó en el análisis espectral Doppler:

### Análisis Estadístico

Se realizó estadística descriptiva y cálculo de sensibilidad, especificidad, valor predictivo positivo y valor predictivo negativo.

**Cuadro I.** Hallazgos en US Doppler arterial, de acuerdo al grado de estenosis.

| Diámetro de la estenosis | ACI/ACC vel. P/sistólico | ACI/ACC Vel. P/diastólico | Velocidad Pico P/sistólico  | Velocidad Pico Diastólico |
|--------------------------|--------------------------|---------------------------|---|---------------------------|
| 0-40%                    | -1.51                    | -2.6                      | -110 cm/s<br>+25 cm/s   | -40 cm/s                  |
| 41-59%                   | -1.8                     | -2.6                      | +120 cm/s   | -40 cm/s                  |
| 60-69%                   | +1.8                     | +2.6                      | +150 cm/s   | +40 cm/s                  |
| 70-79%                   | +3                       | +3.3                      | +210 cm/s   | +70 cm/s                  |
| 80-99%                   | 3.7                      | +5.5                      | +280 cm/s<br>-25 cm/s   | +100 cm/s                 |
| Obstrucción              |                          |                           | Flujo amortiguado unilateral en la ACC<br>Flujo ausente o invertido proximal a la obstrucción de la ACI |                           |

## Resultados

Durante el periodo de estudio, 21 pacientes se consideraron candidatos, de los cuales únicamente 15 cumplieron los criterios de inclusión, analizándose en ellos 30 arterias carótidas, el rango de edad fue de 32 a 67 años, con una media de 50.3 años; incluyendo nueve pacientes femeninos y seis masculinos.

Ultrasonido Doppler: La evaluación carotídea con ultrasonido Doppler duplex color se efectuó en un tiempo aproximado de 60 min en el estudio bilateral (15 casos).

De las 30 arterias carótidas exploradas, los hallazgos sonográficos demostraron la presencia de algún grado de estenosis en 22 arterias (73.3%) que correspondió a 13 pacientes, la cual fue bilateral en nueve pacientes (81.8%) y unilateral en cuatro pacientes (18.1%). De las 22 carótidas con alteración, 12 fueron derechas y diez izquierdas. El mayor grado de estenosis causado por la placa de ateroma se localizó en la bifurcación de la arteria carótida común en 12 casos (54.5%) siete derechas (58.3%) y cinco izquierdas (41.6%). Le siguieron en frecuencia, la carótida común en el 27.2% con seis casos (tres derechas y tres izquierdas) y la carótida interna en el 18.1% con cuatro casos (dos en derecha e izquierda). En seis pacientes se encontraron placas ateromatosas en la carótida interna acompañadas de lesiones ateromatosas de mayor severidad en el territorio carotídeo externo. El 26.6% de las arterias carótidas no presentaron alteraciones en su luz, ocho casos (tres derechas y cinco izquierdas), éstas quedaron incluidas por la alteración de la carótida contralateral.

El análisis espectral Doppler demostró que en 11 carótidas (50%) el grado de estenosis era del 0-40%, de los cuales siete fueron derechas y cuatro casos fueron izquierdas; en

cinco casos (22.7%) la estenosis fue del 41-59% (dos derechas y tres izquierdas), en dos casos (9%) la estenosis fue de 60-79% (uno derecha y uno izquierdo); en dos casos (9%) fue de 80-99% (ambos en la carótida derecha); y la estenosis u obstrucción del 100% se presentó en dos casos (9%) los cuales fueron en la carótida izquierda (Figura 1). Es decir, la estenosis de acuerdo a los criterios de la NASCET fue leve (0-29%) en ocho carótidas (36.3%) (cuatro derechas y cuatro izquierdas), moderada (30-69%) en nueve casos (40.9%) (cinco en la derecha y cuatro en la izquierda) y severa (70-99%) en tres casos (13.6%) (tres en la derecha) y obstrucción en dos casos (9%) en la carótida izquierda. En cuanto a las características ecográficas de la placa ateromatosa, diez (45.4%) eran únicas (seis derechas y cuatro izquierdas) y 12 (54.5%) se acompañaban de otras placas, seis casos en la derecha y seis en la izquierda. Se observó que las placas se presentaron en un mayor porcentaje en la pared anterior con nueve casos (40.9%) seguidos por siete casos (31.8%) donde las placas ateromatosas ocupaban casi la totalidad de todas las paredes y en seis casos (27.2%) se presentaron en la pared posterior. Del tipo I (anecogénico con fina capa ecogénica) se presentaron dos casos; Tipo II (anecogénica con áreas pequeñas ecogénicas) fueron seis casos en total; del tipo III (predominio ecogénico con áreas anecogénicas) fueron seis casos; del Tipo IV (uniformemente ecogénica) se encontraron ocho casos. Dentro de su clasificación, siete (31.8%) eran fibrosas, ocho (36.3%) calcificadas y cuatro (18.1%) complejas. El contorno de su superficie fue liso en nueve placas (40.9%), ulcerado en una (4.5%), irregular en tres casos (13.6%) y complejo en cuatro (18.1%).

De las estenosis leves (0-29%) se presentaron ocho casos diagnosticados por ultrasonido de los cuales un solo caso fue corroborado por angiografía digital (12.5%), en los casos restantes la angiografía no mostró patología alguna. De las estenosis moderadas (30-69%) hubo nueve casos; dos fueron corroborados por la angiografía (22.2%). De los siete restantes tres mostraron hallazgos normales, en otros dos se encontró estenosis leve y en los otros dos estenosis severa. De las estenosis severa (70-99%) que fueron tres casos, se corroboró en el 100% por la angiografía; así mismo en los dos casos de obstrucción éstos también se corroboraron por la angiografía (Figura 2).

En resumen de las 22 arterias carótidas diagnosticadas mediante ultrasonido con algún grado de estenosis, 12 (54.5%) angiográficamente demostraron estarlo, aunque cabe hacer mención que cuatro de ellas no con el grado de estenosis referido. La localización de la estenosis demostrada sonográficamente estuvo en relación con la referida en el estudio angiográfico en 11 de las arterias, sin embargo en un caso la localización de la estenosis demostrada por angiografía no correspondía a la localización encontrada en el ultrasonido. La sensibilidad del ultrasonido Doppler dúplex color fue del 81%, la especificidad del 73%, el valor predictivo positivo del 64% y el valor predictivo negativo del 87% en las estenosis moderadas y severas. Con éstos resultados ob-

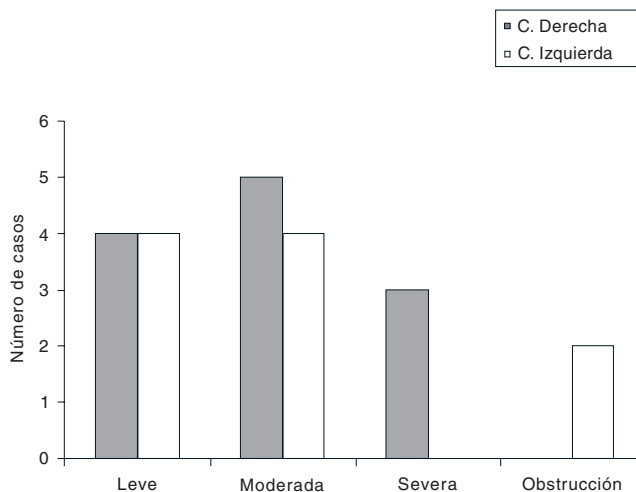
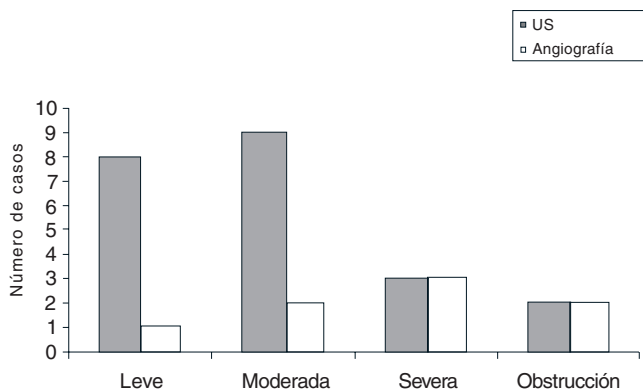


Figura No. 1. Grado de Estenosis de acuerdo a la NASCET por US Doppler duplex color.



**Figura No. 2.** Número de casos correlacionados con US Doppler duplex color y la angiografía digital.

servamos una baja concordancia en las estenosis leves y moderadas y fue alta en las estenosis severas.

**Angiotomografía:** La evaluación de las arterias carótidas se realizó en un tiempo promedio de diez minutos canalizando previamente al paciente, la obtención de las imágenes y realizar las reconstrucciones se llevó a cabo en un tiempo promedio de 60 minutos.

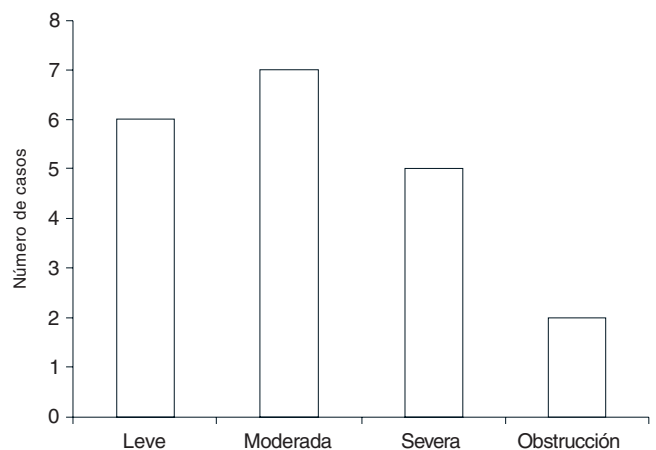
De las 30 arterias carótidas exploradas, los hallazgos demostraron algún grado de estenosis en 20 arterias (66.6%), de las cuales ocho casos (26.6%) se presentaron de forma bilateral y cuatro casos (13.3%) de forma unilateral siendo tres del lado derecho y uno del izquierdo. De las 20 carótidas con alteración fueron 11 derechas y nueve izquierdas. El mayor grado de estenosis se presentó a nivel de la bifurcación de la arteria carótida común en 11 carótidas (55%), siete del lado derecho y cuatro del izquierdo; seguido de la arteria carótida interna con cinco casos (25%), tres del derecho y dos del izquierdo; y por último en la carótida común con cuatro casos (20%) uno del derecho y tres del izquierdo. Aunque en tres de ellas se observaron placas en la carótida externa. Las placas de aterosclerosis se observaron únicas en 11 casos (55%) y múltiples en nueve casos (45%); éstas se ubicaron en un mayor porcentaje a nivel de la pared anterior con nueve casos (45%), siete casos (35%) en las dos localizaciones y seis (30%) en la pared posterior. Las placas de aterosclerosis se visualizaron calcificadas en su totalidad en 13 casos (65%); parcialmente calcificadas en cinco casos (25%), solo visualizado como defecto de llenado en dos casos (10%). De las 30 arterias carótidas exploradas en diez casos (33.3%) no se visualizaron alteraciones en la luz (cuatro derechas y seis izquierdas). De acuerdo al grado de estenosis utilizado por la NASCET encontramos estenosis leve (0-29%) en seis casos (30%); siete casos (35%) con estenosis mo-

derada (30-69%); estenosis severa (70-99%) en cinco casos (25%), y dos casos fueron del 100% la estenosis, ambas del lado izquierdo (Figura 3). De los seis casos de estenosis leves, sólo dos (33.3%) fueron corroborados por angiografía, los casos restantes se diagnosticaron como normales; de las estenosis moderadas, de los siete casos, angiográficamente se comprobaron dos (28.5%) los restantes cuatro casos se diagnosticaron como normales y un caso se dio como una estenosis leve. De las estenosis severas que fueron cinco casos todos se corroboraron angiográficamente (100%). De los dos casos de estenosis del 100% también fueron corroborados en su totalidad por la angiografía digital. En cuanto a la localización de las placas de aterosclerosis hubo una adecuada correlación con la angiografía digital. La sensibilidad de la angiotomografía fue del 100% y especificidad fue del 76%, el valor predictivo positivo del 64%, y el valor predictivo negativo 100% en las estenosis moderadas y severas. La sensibilidad y especificidad mostradas fueron bajas en las estenosis leves (Figura 4).

En cuanto a las complicaciones durante y posterior al estudio tomográfico no registramos ninguna de ellas. Cabe hacer mención que tuvimos dos complicaciones (9%) con la angiografía digital el primero de ellos se manifestó por un cuadro de vasoespasmio severo que condujo a infarto cerebral y el otro presentó un cuadro de cefalea postangiografía, ambos con recuperación satisfactoria.

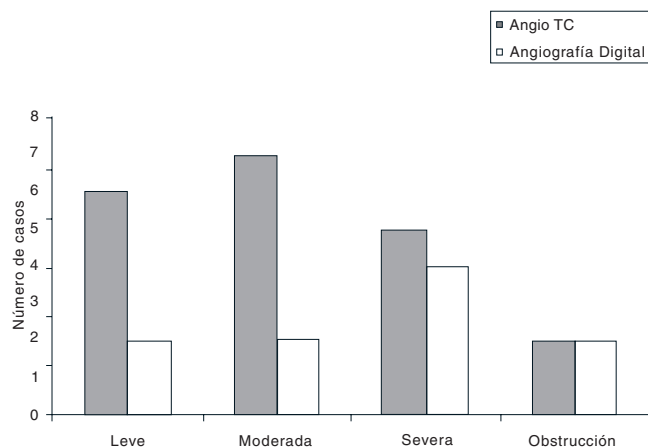
## Discusión

El ultrasonido Doppler duplex color debería ser el examen inicial de todo paciente con sospecha de enfermedad carotídea, es una técnica de imagen no invasiva que se ha venido aplicando a numerosos vasos, con resultados muy con-



**Figura No. 3.** Grado de estenosis por AngioTC.





**Figura No. 4.** Número de casos correlacionados AngioTC- angiografía digital.

fiables, sin olvidar la importante influencia de la experiencia del operador. En el presente estudio la sensibilidad y especificidad para la estenosis carotídea moderada y severa fue del 81% y 73% respectivamente, cuyas cifras se encuentran en concordancia con los estudios publicados hasta el momento,<sup>16-20</sup> lo cual corrobora la confiabilidad del ultrasonido Doppler, para las estenosis severas.

En los casos de estenosis leve, el porcentaje de sensibilidad y especificidad mostrado en diversos estudios han revelado cifras muy bajas de certeza, alrededor del 20 al 32%.<sup>17,18,30</sup> En la literatura está descrito que el ultrasonido es capaz de detectar pequeñas placas ateromatosas que no se detectan por la angiografía convencional,<sup>4,28</sup> o bien que se identifique un grado de estenosis menor al observado por el ultrasonido. En nuestro estudio ocho arterias carótidas se diagnosticaron como estenosis leve sin repercusión hemodinámica,

de los cuales solamente uno se corroboró angiográficamente y los restantes fueron normales.

Uno de los aspectos más relevantes de la Tomografía helicoidal es su aplicación en la imagen vascular, obteniéndose imágenes con un exquisito detalle anatómico, la inyección endovenosa periférica, reduce los riesgos de complicaciones tromboembólicas; en nuestro estudio no hubo complicaciones en la realización de la angiotomografía, comparados con dos casos de complicaciones por la angiografía digital.

Los reportes actuales en cuanto a la Angio-TC aplicada a la patología carotídea severa se describen porcentajes que van desde un 82 a un 100% de confiabilidad,<sup>40,41</sup> cuyos datos están en relación con los mostrados en el presente estudio.

Por lo tanto, que se estima que la angiotomografía como herramienta diagnóstica en las estenosis severa nos ofrece un alto grado de confiabilidad y regular cuando la estenosis es moderada; además de ofrecer un tiempo de examen más rápido, nos provee una visión global de la circulación carotídea, es menos invasivo, es menor la dosis de radiación, menor el costo y menor la morbilidad.

Hasta el momento al igual que el ultrasonido Doppler, la angiotomografía no han demostrado resultados notables en el diagnóstico de las estenosis leves.

## Conclusiones

El Ultrasonido Doppler es un método eficaz en estenosis severas. La Angiotomografía representa una alternativa confiable en el diagnóstico de estenosis carotídea severa.

En estenosis leve y moderada tanto el ultrasonido como la angiotomografía tuvieron un alto porcentaje de inexactitud diagnóstica con respecto a la angiografía.

Dentro de las complicaciones post estudio, se mostraron dos complicaciones con la angiografía digital, pero en ambas tuvieron una recuperación satisfactoria.

## Referencias

- Programa Nacional para la prevención y control de la Enfermedad Cerebrovascular en Cuba. Rev Médica Cuba; 2000.
- Gruberg L. Carotid Stenting and nature of Atherosclerosis in carotid Arteries. XXII Congress of the European Society of Cardiology; 27 de Agosto del 2000.
- Epidemiología, Sistema Único de información. Secretaría de Salud en México; 1998;15(10) Semana 10, del 8 al 14 de Marzo.
- Bluth EI, Merrit CRB. Carotid and vertebral arteries. In Merrit CRB col. Doppler color imaging. New York: Churchill Livingstone, 1992:61-68.
- Roman G. Epidemiología y factores de riesgo de la enfermedad vascular cerebral. IN: Barrinagarrementeria F: Ed. Enfermedad vascular cerebral. México, D.F: Mc Graw-Hill Interamericana, 1998.
- Tovar ME; Isquemia cerebral y patología carotídea. Anales de la Real Academia Nacional de Medicina. Madrid, España, 2001.
- North American Symptomatic carotid endarterectomy trial (NASCET) collaborators: Benefical Effect of carotid endarterectomy in symptomatic patients with high-grade carotid stenosis. N Eng Med 1991;325-445.
- Asymptomatic carotid atherosclerosis study (ACAS) group: Endarterectomy for asymptomatic carotid stenosis. JAMA 1995;273:1421.
- Moniz E, Lima A, and de Lacerda R: Hemiplegias par trombose de la carotide interne. Press Med 1937; 45:977.
- Seldinger SI. Cateter replacement of needle in percutaneous arteriography: new technique. Acta Radiol (Stockh) 1953; 39:368.
- Holman CB. The application of closed-circuit television in diagnostic roentgenology. Proc Mayo Clin 1963;38:67.
- Rogers WF, Moothart RW. Out patient arteriography and cardiac catheterization: Effective alternatives to inpatient procedures. AJR, 1985; 144:233-234.
- Saint G, Abube G. Safety of outpatient angiography: a prospective study. AJR, 1985;144:235-236.
- Fernández V: Indicaciones de la Arteriografía antes de la endarterectomía carotídea, Actualización diagnóstica y terapéutica de la isquemia cerebrovascular; Madrid 1999.

15. Barnes RW, Russell HE, Bone GE, Slaymaker EE. Doppler cerebrovascular examination: Improved results with refinements in technique. *Stroke* 1974;8:468.
16. Eliasziw M, Rankin RN, Fox AJ, et al. Accuracy and prognostic consequences of ultrasonography in identifying severe carotid artery stenosis. *Stroke* 1995;26:1747.
17. Howard G, Chambless LE, et al: An approach for the use of Doppler ultrasound as a screening tool for hemodynamically significant stenosis (despite heterogeneity of Doppler performance) A multicenter experience. Asymptomatic Carotid Atherosclerosis study investigators. *Stroke* 196;27:1951.
18. Neale ML, Chambers, et al: Reappraisal of duplex criteria to assess significant carotid stenosis with special reference to reports from The North American Symptomatic carotid and arterectomy trial and European carotid Surgery trial. *S Vasc Surg* 1994;20:642-649.
19. Robinson ML, Sacks D, Perlmutter GS, Marinelli DL. Diagnostic criteria for carotid duplex sonography. *AJR* 1988;151:1045-1049.
20. Polak JF, O'leary DH, Kronmal RA et al. Sonographic evaluation of carotid atherosclerosis in the elderly: relationship of disease severity to stroke and transient ischemic attack. *Radiology* 1993;188:363-370.
21. Veller MG, Fisher CM, Nicolaides AN et al. Measurement of the ultrasonic intima-media complex thickness in normal subjects. *J Vasc Surg* 1993;17:719-725.
22. Merritt CRB, Bluth EI. The future of carotid sonography. *AJR* 1992;158:37-39.
23. Bluth EI, Stauros AT, Marich KW et al. Carotid duplex sonography: a multicenter recommendation for standardized imaging and Doppler criteria. *Radiographics* 1988;8:487-506.
24. Imaparato AM, Riles TS, Gorstein F. The carotid bifurcation plaque: pathologic findings associated with cerebral ischemia. *Stroke* 1979; 10:238-245.
25. Gerovlakis G, Ramaswami G, Nicolaides A et al. Characterization of symptomatic and asymptomatic carotid plaques using high-resolution real time ultrasonography. *Br J Surg* 1993;80(10):1274-1276.
26. Tranquart F, De Bray JM. Echostructure de la plaque carotidienne et risque cerebral. *JEMV* 1997;18:210-213.
27. Gerlock AJ, Giyanani VL, Krebs C. Applications of noninvasive vascular techniques. Philadelphia: WB Saunders Co; 1988; 147-159.
28. Carroll BA. Carotid sonography. *Radiology* 1991; 178:303-313.
29. Camerota AJ, Cranley JJ, Cook SE. Real time B mode carotid imaging in diagnosis of cerebrovascular disease. *Surgery* 1981;89:718-729.
30. Robinson MC, Sacks D, Perlmutter GS et al. Diagnostic criteria for carotid duplex sonography. *AJR* 1988;151:1050-1052.
31. North American Symptomatic Carotid Endarterectomy Trial Collaborators. Beneficial effect of carotid endarterectomy in symptomatic patients with high-grade carotid stenosis. *N Eng J Med* 1991;325:445-453.
32. European Carotid Surgery Trialists Collaborative group. MRC European Carotid Surgery Trial: interim results for symptomatic patients with severe (70-99%) and mild (0-29%) carotid stenosis. *Lancet* 1991;337:1235-1243.
33. North American Symptomatic Carotid Endarterectomy Trial Collaborators. Beneficial effect of carotid endarterectomy in patients with moderate grade carotid stenosis. *N Eng J Med* 1998;339:1415-1425.
34. Dix JE, Evans AJ, Kalles DE, et al. Accuracy and precision of CT angiography in a model carotid artery bifurcation stenosis. *AJNR* 1997;18:409-413.
35. Vieco PT. CT angiography of the carotid artery. *Neuroimag Clin North American* 1998;8:593-602.
36. Cummings MJ, Morrow IM. Carotid artery stenosis: a prospective comparison of CT angiography and conventional angiography. *AJR* 1994;163:517-523.
37. Castillo M, Wilson JD. CT angiography of the common carotid artery bifurcation: comparison between two techniques and conventional angiography. *Neuroradiology* 1994;36:602-604.
38. Castillo M. Diagnosis of disease of the common carotid artery bifurcation: CT angiography vs catheter angiography. *AJR* 1993; 161:395-398.
39. Marks MP, Napel SJ, Jordan JE et al. Diagnosis of carotid artery disease: Preliminary experience with maximum-intensity-projection spiral CT angiography. *AJR* 1993;160:1267-1271.
40. Schwartz RB, Jones KM, Chernoff DM, et al. Common carotid artery disease: preliminary experience with maximum-intensity projection spiral CT. *Radiology* 1992;185:513-519.
41. Dillon EH, Van Leeuwen MS, Fernández MA, et al. CT angiography: application to the evaluation of carotid artery stenosis. *Radiology* 1993;189:211-219.
42. Bluemke DA, Chambers TP. Spiral CT angiography: alternative to conventional angiography. *Radiology* 1995;195:317-323.
43. Rubin GD. Three-dimensional helical CT angiography. *Radiographics* 1994;14: 905-912.

# Sociedad Mexicana de Radiología e Imagen

XXXIX Curso Anual de Radiología e Imagen

XVII Encuentro Nacional de Residentes



## Profesores:

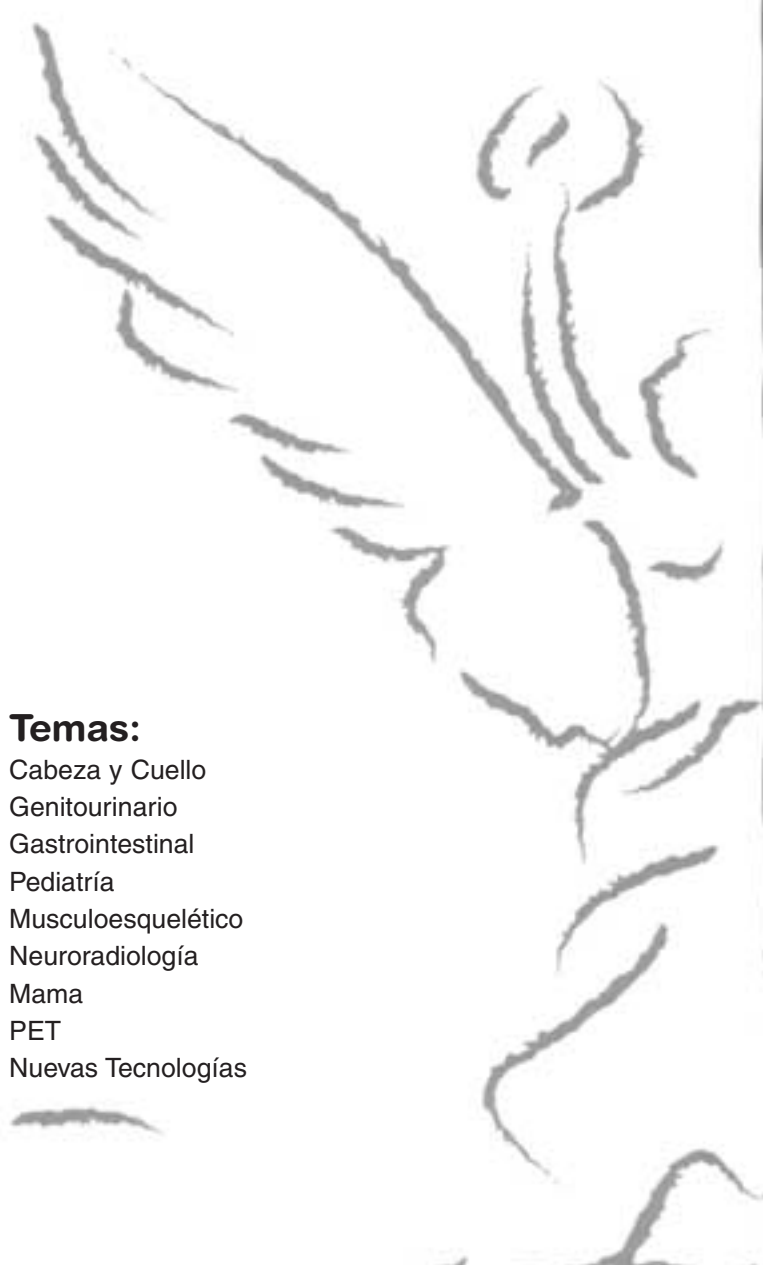
Raquel Del Carpio MD  
Marcelo Fernando Dicarli MD  
Burton Drayer MD  
Julia Fielding MD  
Nestor Müller MD  
Sylvia Ondategui-Parra MD  
Pablo R. Ros MD  
Gladys Torres MD  
Marnix Van Holsbeeck MD  
Valerie Vilgrain MD

## Actividades:

Minicursos  
Concurso de diagnóstico  
(QUIZ)  
Concurso de trabajos en  
cartel  
Concurso de trabajos  
electrónicos  
XVII Encuentros Nacional  
de Residentes

## Temas:

Cabeza y Cuello  
Genitourinario  
Gastrointestinal  
Pediatría  
Musculoesquelético  
Neuroradiología  
Mama  
PET  
Nuevas Tecnologías



Informes e Inscripciones  
B.P. SERVIMED, S.A. de C.V.  
Barranca del Muerto No. 520  
Col. Alpes  
01010 México, D.F.  
Tel: (52-55) 9171-9570,  
5593-5482  
Del interior llamada sin costo  
01800-248-6666  
Fax: (52-55)9171-9579  
Web:www.servimed.com.mx  
www.smri.org.mx



2 - 6 Febrero 2005  
Hotel Sheraton  
Centro  
Histórico  
México, .D.F

Auspiciado por:  
El Colegio Nacional de  
Médicos Especialistas En  
Radiología e Imagen, A.C.

Acreditado por:  
El Consejo Mexicano de  
Radiología e Imagen, A.C.