

Dra. Guadalupe M.L. Guerrero Avendaño,¹
 Dra. Estrella Adriana Chávez Rojas,²
 Dra. Gabriela Ortiz May,¹
 Dr. Fernando Cárdenas Fernández,¹
 Dr. Larry Martínez Requena,¹
 Dra. Sanjuanita Flores Lima,²
 Dr. Luis Ramos Méndez Padilla¹

Tumores glómicos de cabeza y cuello. Hallazgos por Tomografía Computada y Angiografía carotídea por sustracción digital. Revisión de la literatura.

RESUMEN

Introducción: Los tumores glómicos son frecuentes en nuestro país. Estos tienen una presentación de tipo familiar, con carácter autosómico dominante, frecuentes en pacientes jóvenes, en promedio 38 años de edad.

Material y Métodos: Se hace una descripción de los hallazgos tomográficos, por Imagen de Resonancia Magnética (IRM) y Angiográficos (mediante sustracción digital), de la bibliografía sobre tumores glómicos de cabeza y cuello y se describe brevemente la técnica de embolización prequirúrgica utilizada en los glomus de tipo yugular, vagal y timpánico.

Conclusiones: Los tumores glómicos de cabeza y cuello tienen una apariencia tomográfica, por IRM y angiográfica muy particular, lo que define la diferencia de su clasificación es la localización de estos tumores vascularizados. Depende de la

irrigación predominante de ellos, si es factible o no realizar embolización.

Discusión: Cuando se ha definido adecuadamente mediante las técnicas no invasivas de imagen el tipo de glomus de cabeza y cuello que se manifiesta, es útil la Angiografía por sustracción digital (ASD) para definir irrigación y embolizar en forma prequirúrgica el glomus y evitar sangrado.

PALABRAS CLAVE

Glomus, Tomografía computada, Embolización prequirúrgica

ABSTRACT

Introduction: Glomus tumors are frequent in our country. They have a familial-type presentation, with an autosomal dominant character, frequent in young people, with an average age of 38 years.

Material and Methods: A description of tomographic, Magnetic

continúa en la pág. 74

¹Del Departamento de Radiología Vascular e Intervencionista, ²del Servicio de Radiología, Hospital General de México O.D. Tuxpan 10 PB 1 Col. Roma CP 06760, México D.F. Copias: (copies) Dra. Guadalupe Guerrero Avendaño E-mail: mtzgro@prodigy.net.mx

Introducción

Los tumores glómicos de cabeza y cuello, son neoplasias benignas muy vascularizadas, frecuentes en nuestro país. Los sinónimos utilizados para su denominación son varios, glomus, quimiodectomas, paragangliomas, tumores de cuerpo carotideo, etc. Existe una alta prevalencia de los tumores glómicos carotídeos en pacientes con Enfermedad Pulmonar Obstructiva Crónica y en poblaciones de gran altitud como es el caso de la Ciudad de México, esto se cree que sea secundario a hipoxia crónica en combinación con factores genéticos. Los paragangliomas familiares tie-

nen una prevalencia del 7 a 9% en aproximadamente el 90% de los casos del cuerpo carotídeo y una alta prevalencia en pacientes jóvenes con un promedio de edad de 38.8 años de edad. La transmisión es autosómico dominante con penetrancia incompleta, la alteración genética se encuentra en el brazo largo del cromosoma once. Los tumores glómicos del cuerpo carotídeo pueden ocurrir a cualquier edad, con un pico de prevalencia entre los 45 a 50 años de edad, son poco comunes en pacientes pediátricos. Los paragangliomas pediátricos y los Glomus yugulo timpánicos ocurren en la quinta y sexta década de la vida con

viene de la pág. 73

Resonance Imaging (MRI), and angiographic (with digital subtraction) findings, as well as bibliographic data on head and neck glomus tumors is carried out, and there is a brief description on the pre-surgical embolization technique used in jugular, vagal and tympanic type glomus.

Conclusions: Head and neck glomus tumors have a very specific appearance in tomography, MRI and angiography, localization of these vascularized tumors is what defines the difference in their classification.

Depending on the predominant tumor irrigation, they can be feasible for embolization or not.

Discussion: When non-invasive imaging techniques have been used to adequately define the type of glomus tumor, digital subtraction angiography (DSA) can be useful in defining the tumor's irrigation and for pre-surgical embolization of the glomus to avoid bleeding.

KEYWORDS

Glomus, Magnetic Resonance, Presurgical embolization

una relación de 2.7:1 mujer: hombre para los glomus vagales y de 4:6.1 para los glomus yugulo timpánicos.

Los cuatro sitios en que más frecuentemente se encuentran los paragangliomas en cabeza y cuello son en la bifurcación del cuerpo carotídeo, el foramen yugular, en el trayecto del nervio vago y el oído medio.

Metodología

Revisamos varios artículos que tratan sobre la descripción tomográfica y por Resonancia magnética de los Tumores glómicos de cabeza y cuello^{1,2,3,4} encontrando también referencias sobre características angiográficas y reportes de embolización prequirúrgica en la literatura mundial.^{5,6} En este artículo, pretendemos hacer una correlación de los hallazgos que se describen entre la Tomografía computada y aquellos descritos en Angiografía por sustracción digital, incluyendo aquí nuestra experiencia en la descripción angiográfica y embolización prequirúrgica. De acuerdo a lo revisado, consignamos aquí los datos principales que consideramos relevantes.

Glomus carotídeos

Generalmente se localizan en la pared postero-medial de la bifurcación, también se pueden localizar entre la carótida interna y la externa. Conforme el tumor aumenta en dimensiones involucra a las carótidas interna y externa sin disminuir su lumen. Al progresar la enfermedad, la lesión puede involucrar a los nervios craneales inferiores y a los adyacentes a la faringe. En sentido superior se extienden a la base del cráneo y pueden invadir la cavidad intracraneal. Su crecimiento es lento (Figuras No. 1, 2 y 3).

Glomus vagales

A diferencia de los Glomus carotídeos los glomus vagales no se presentan como masas compactas. Los paragangliomas intravagales se pueden dispersar en la periferia del nervio, por debajo de sus capas o entre las fibras nerviosas.

Cuando un paraganglioma vagal se origina del ganglio inferior comprime a la vena yugular, desplaza a los vasos carotídeos antero-medialmente y a la pared parafaríngea medialmente. Hay mínima destrucción de la base del cráneo. Si el

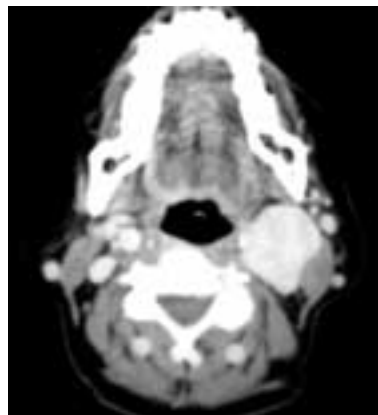
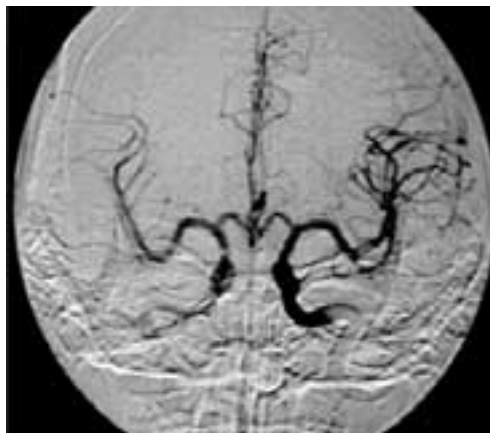


Figura No. 1. TC contrastada. Corte axial por arriba de la bifurcación carotídea, donde se identifica glomus carotídeo izquierdo.

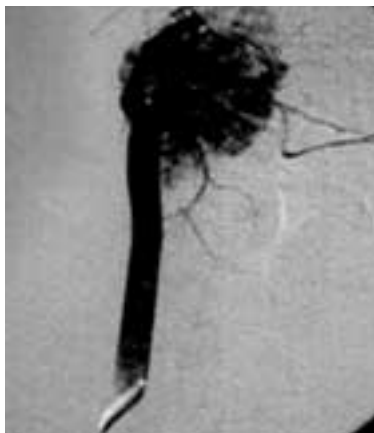

Figura No. 2. ASD de Glomus carotídeo. Se identifican múltiples vasos de neoformación que se originan en la bifurcación de las carótidas. En este paciente se realizó prueba de oclusión.



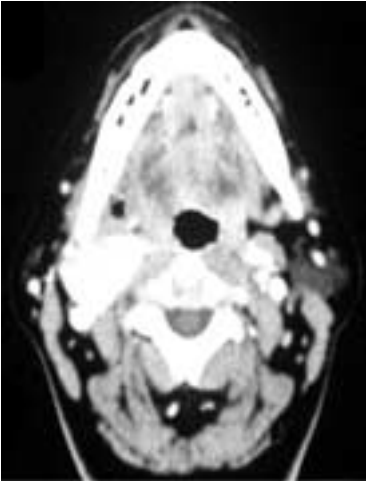


Figura No. 3. TC contrastada. Corte axial por arriba de la bifurcación donde se observa glomus carotídeo bilateral (baja incidencia). El glomus derecho es de tamaño considerablemente mayor que el izquierdo.

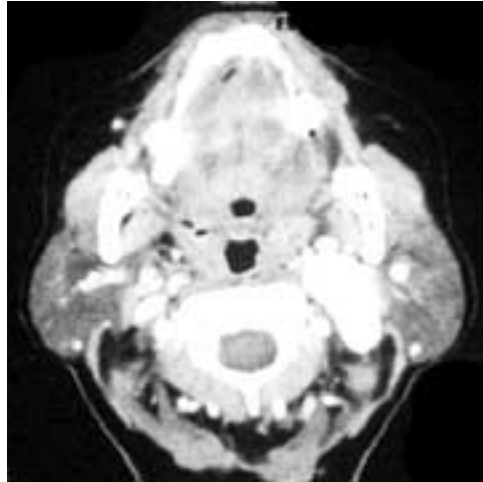

Figura No. 4. TC contrastada. Corte axial a nivel de base de cráneo donde se identifica glomus vagal que desplaza a la a. carótida interna y la v. yugular en sentido anteromedial y apófisis estiloides en sentido anterolateral.

primer anomalía detectada es la erosión de la pared anterior y lateral de la fosa yugular ósea. Ocasionalmente pueden ampliarse los canalículos timpánicos inferiores. Puede ser observada y habrá evidencia de hipertrofia de la arteria timpánica inferior para dar irrigación vascular al tumor. Estos se localizan en el foramen yugular, ya sea del bulbo yugular, del nervio de Jacobson o del nervio de Arnold. Los patrones de crecimiento de los Glomus yugulares son predecibles y crecen hacia las áreas de menor resistencia, incluyendo los trayectos aéreos de las celdillas mastoideas, los canales vasculares, las trompas de Eustaquio y el foramen neural. La distribución del tumor vía canales aéreos o en el sistema de canales Avería-

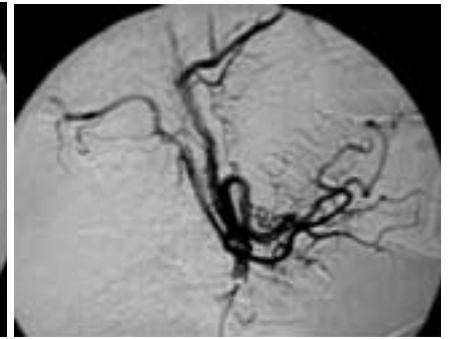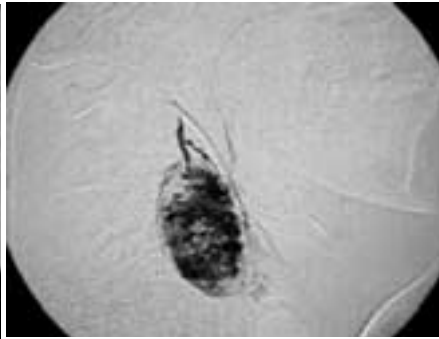
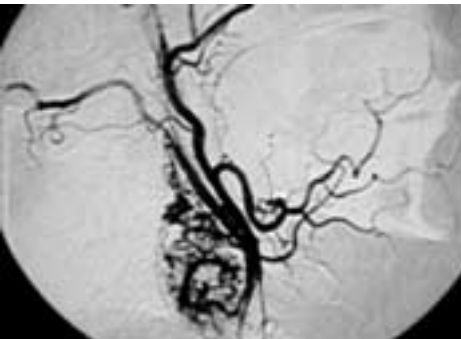


Figura No. 5 a, b y c. ASD de Glomus Vagal. Se identifica lesión parenquimatosa, de bordes regulares, bien definidos, con múltiples vasos de neoformación, en territorio vagal, irrigada por Arteria auricular posterior. Cateterización selectiva de esta arteria e imagen post-embolización.

paraganglioma se origina del ganglio superior se extiende superiormente a la fosa posterior e inferiormente dentro del espacio infratemporal. El crecimiento del paraganglioma vagal es progresivo: medialmente envuelve al arco del atlas, desplaza a la arteria carótida interna, se extiende en sentido cefálico a la fosa posterior comprimiendo a las estructuras adyacentes del Sistema Nervioso Central (SNC) y lateralmente envuelve a las estructuras del oído medio (Figuras No. 4 y 5).

El resto de los paragangliomas en el hueso temporal pueden estar relacionados con la rama timpánica del nervio glosofaríngeo (nervio de Jacobson), con la rama auricular del nervio vago (nervio de Arnold) y con el bulbo yugular.

Las lesiones pequeñas están confinadas al oído medio o pueden extenderse a las celdillas mastoideas posteriormente.

Glomus yugulares

Paragangliomas dependientes de la adventicia del bulbo yugular, en el seno sigmoideo a la vena yugular interna. Cuando un tumor glómico yugular está confinado a la fosa yugular la otoscopia es normal. Si el tumor glómico yugular se extiende al oído medio se llama yugulo timpánico y el componente del oído medio es visible a la otoscopia. En la TC, la

nos resulta en el característico patrón de mordida por destrucción del hueso temporal. La dehiscencia de la pared inferior de la cavidad timpánica, el involucro del meso tímpano y de la cadena oscicular usualmente precede a la destrucción de la cresta carotídea adyacente y de la espina yugular. La afectación medial del oído medio involucra al laberinto óseo y usualmente resulta en osteonecrosis. (Figuras No. 6 y 7).

Glomus timpánicos

Pueden ocurrir en cualquier porción del nervio de Jacobson desde el promontorio y que se dirige a través de la pared medial del oído medio.

La Tomografía computada muestra la extensión anatómica del tumor con mayor claridad y la Imagen por Resonancia Magnética facilita la identificación de masa con intensa captación del Gadolinio (Figuras No. 8 y 9).

Tanto el tumor glómico yugular como el yugulo timpánico pueden crecer en el cuello junto al lumen de la vena yugular interna y pueden obstruir parcial o completamente su lumen (causando flujo lento) (Figuras No. 7 y 8). La IRM muestra intensa captación del Gadolinio. Hay imágenes con patrón en "sal y pimienta" por la presencia de imágenes pun-

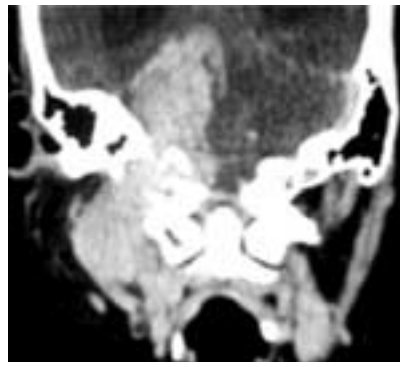
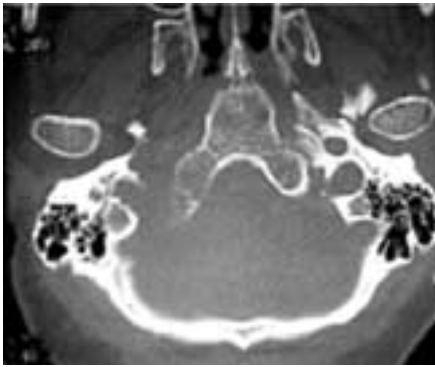

Figura No. 6 y 7. TC contrastada, con ventana para tejidos blandos y ventana ósea, donde se observa glomus yugular que penetra a cavidad endocraneana a través de foramen yugular, ampliándolo y erosionándolo.

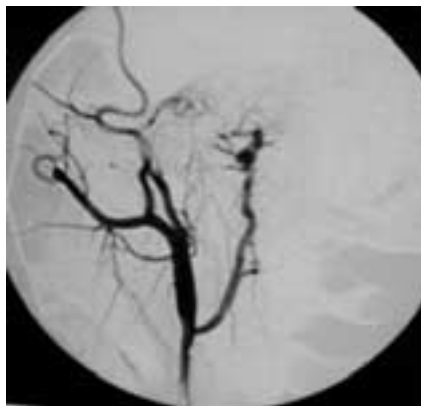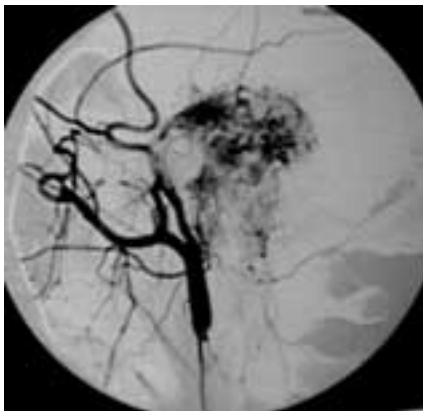


Figura No. 8 y 9. Glomus timpánico derecho gigante. Se identifica en territorio timpánico, lesi3n muy vascularizada con m3ltiples vasos de neoformacion, irrigada por arterias auricular posterior, occipital y faringea ascendente. En la figura 9, imagen obtenida posterior a la embolizaci3n prequir3rgica.

tiformes en T1. La sal está dada por la se3al del estroma y la pimienta por la ausencia de se3al de los vasos del tumor. En T2 hay se3al intensa en la fosa yugular y el seno sigmoides.

Imagen Angiográfica

La angiografía por sustracci3n digital, al ser un m3todo vascular invasivo, deber3 limitarse a aquellos pacientes con diagnostico tomografico de Glomus de cabeza y cuello, en los cuales se pueda realizar una embolizaci3n prequir3rgica. En los casos de glomus carot3deos, donde los vasos de neoformacion se originan en los beta receptores de la bifurcaci3n carot3dea, no es factible realizar embolizaci3n, sin embargo en estos casos esta indicada la "Prueba de oclusi3n" en la cual se pone de manifiesto la integridad del pol3gono de Willis, aportando informaci3n muy 3til para el cirujano de cabeza y cuello, al manipular la car3tida interna. El diagnostico angiogr3fico del tipo de glomus, se basa en los hallazgos

tomograficos y en la arteria que irriga predominantemente al tumor. En los glomus vagales, yugulares y timpanitos, es factible la cateterizaci3n selectiva posterior a la identificaci3n de la arteria nutriente (dependiente de la arteria car3tida externa) y la embolizaci3n selectiva prequir3rgica. La imagen angiogr3fica en todos los tumores gn3micos es similar: se trata de lesiones vasculares, con m3ltiples vasos de neoformacion, lo que les confiere la caracter3stica de una fase tisular o parenquimatosa intensa de bordes bien definidos, con retorno venoso temprano a expensas de la micro fistulas arteriovenosas que existen en los vasos de neoformacion. La embolizaci3n prequir3rgica deber3 llevarse a cabo 24 a 48 horas previa a la ciruj3a. Los materiales embolizante utilizados, depender3n de la experiencia del Radi3logo Intervencionista que maneje al paciente, sin embargo se recomiendan aquellos agentes permanentes, para vasos de peque3o calibre (pegamentos, alcoholes y micropart3culas).

Discusi3n y Conclusiones

Existen m3ltiples reportes en la literatura que se refieren a los Tumores glomicos de cabeza y cuello. En este reporte, revisamos especialmente dos de ellos,^{1,2} los cuales refieren predominantemente las caracter3sticas tomograficas de estos. La imagen por Resonancia M3gn3tica es tambi3n de mucha utilidad, sin embargo, no es discutida en este informe. La Angiografía por sustracci3n digital es aplicable siempre y cuando se cuente con el diagnostico tomografico o por Resonancia Magnetica previo. La prueba de oclusi3n es de utilidad para el cirujano de cabeza y cuello al correr el riesgo de afecci3n carot3dea. La embolizaci3n prequir3rgica deber3 realizarse por M3dico Radi3logo Intervencionista, 24 a 48 horas previo a la ciruj3a, para disminuir el riesgo de sangrado que cualquier tumor vascularizado representa. Para la embolizaci3n deberan utilizarse los materiales embolizantes con los que el Radi3logo Intervencionista este habituado a embolizar, sin embargo se recomienda la utilizaci3n de pegamentos, alcoholes y micropart3culas.

Referencias

1. Archana B. Rao, MD, Kelly K. Koeller, CDR, MC, USN and Carol F. Adair. Paragangliomas of the Head and Neck: Radiologic-Pathologic Correlation. Radiographics. 1999;19:1605-1632.
2. Weissman Jane, Hirsch Barry. Imagining of Tinnitus: A Review. Radiology, 2000; 216 (2): 342-349.
3. Lustrin E. Palestro C, Vaheesan K. Radiographic. evaluation and assessment of paragangliomas. Otolaryngol Clin North Am. 2001; 34: 881-906
4. Lafrati MD, O'Donell TF: Adjuvant techniques for the management of larger carotid body tumors: A case report and review. Cardiovasc Surg, 1999; 7: 139-145
5. Muhm M, Polterauner P, Gstottner W, et al. Diagnostic and therapeutic approaches to carotid body tumors. Review of 24 patients. Arch Surg, 1997; 132: 279-84