

Dr. Tabaré Ferrari Carballo,<sup>1</sup>  
Dr. Pedro Roberto Corona Cedillo,  
Dr. Jorge Vázquez Lamadrid

## Secuencia con simulador gravitacional en resonancia magnética: influencia en la decisión y tratamiento de la patología neuroforaminal lumbar

### RESUMEN

**Objetivo:** Demostrar que la recreación de la posición erecta mediante la secuencia gravitacional es clave en la evaluación del dolor lumbar de origen neuroforaminal.

**Material y Métodos:** Se evaluaron en total 20 pacientes (11 mujeres y nueve hombres) seleccionados en un periodo comprendido entre el 15 de julio y el 30 de Septiembre del año 2004, entre 26 y 54 años, con una media de 42 años. Todos los pacientes presentaron datos clínicos de lumbalgia con o sin irradiación, así como parestesias. Las imágenes se obtuvieron en un equipo de 1.5T Signa EchoSpeed Twin (General Electric) utilizando una antena de superficie, obteniéndose imágenes en el plano sagital y axial previas y posteriores a la colocación del simulador gravitacional, en secuencias T1 y T2.

**Resultados:** De los 20 pacientes seleccionados 12 muestran cambios significativos tras la aplicación de la secuencia simuladora de gravedad, en la que se incluye incremento en la protrusión discal y mayor compromiso del saco dural y emergencia de raíces (cinco pacientes) (25%), abombamiento del anillo fibroso y contacto de orígenes nerviosos (cuatro pacientes) (20%) y abombamiento del anillo discal (tres pacientes) (15%).

**Conclusión:** Al igual que otras series realizadas, se demuestra que recrear la posición supina por medio del simulador gravitacional incrementa en gran medida la patología neuroforaminal en comparación con las secuencias tradicionales, observándose que un 20% de todos nuestros pacientes con sintomatología y que en los estudios convencionales no se demostró alteración, en la

*continúa en la pág. 294*

<sup>1</sup> Unidad de Resonancia Magnética Hospital Médica Sur. Fundación Clínica. Puente de Piedra No. 150 Col. Toriello Guerra, 14050, México D.F. Copias (**copies**): Dr. Tabaré Ferrari Carballo E-mail: tabareferrari@hotmail.com

### Introducción

El dolor de espalda relacionado con la patología de la región lumbar sea cual sea su origen (ciática, canal estrecho, enfermedad facetaria o de origen discal) es hoy en día en los países desarrollados o en vías de, tan común como lo es el resfriado; es la segunda causa de ausencia laboral y la primera para discapacidad. Muchos de estos casos son limitados en el tiempo, entre el 5% al 10% son crónicos. La estenosis del

conducto raquídeo se mantiene como el diagnóstico preoperatorio en adultos mayores de 65 años a los que se les realiza cirugía de columna. Los casos de cronicidad han significado en los Estados Unidos gastos por un orden de 50 billones de dólares anuales. El dolor de espalda representa la razón principal para visitar al médico y se calcula que en USA 10 millones de personas lo hacen anualmente y esto representa un 35% de las causas de admisión en los hospita-

secuencia gravitacional los hallazgos fueron contundentes.

### PALABRAS CLAVE

Secuencia gravitacional, Patología neuroforaminal.

### ABSTRACT

**Purpose:** Show that the recreation of the up-straight position by means of gravitational sequence is key to assessing lumbar pain with neuroforaminal origin.

**Material and Methods:** A total of 20 subjects (eleven women and nine men) were assessed, chosen between July 15 and September 30, 2004; ages between 26 and 54 years, with a mean of 42 years old. All patients presented clinical lumbar pain, with or without irradiation, as well as paresthesias. Images were obtained from a 1.5T Signa EchoSpeed Twin (General Electric) equipment using a surface antenna, and collecting sagittal and axial images, before and after the

placement of the gravitational simulator, in T1 and T2 sequences.

**Results:** Of the 20 subjects, 12 show significant changes after applying the gravity simulating sequence, which includes the increase of the disk protrusion and a higher sacral dural compromise and the emergence of roots (five patients) (25%); convex form of the fibrous ring and contact with nerve origins (4 patients) (20%); and convex form of the disk ring (3 patients) (15%).

**Conclusion:** As with other series performed, it is shown that when recreating the supine position by means of a gravitational simulator, the neuroforaminal pathology is greatly increased compared to traditional sequences, observing that in 20% of all our patients, while no alteration was observed with conventional studies. The findings with the gravitational sequence were conclusive.

### KEY WORDS

Gravitational sequence, Neuroforaminal pathology.

les.<sup>2,3</sup> En mucho de estos casos, el origen exacto del dolor no es claro a pesar de los mejores métodos de diagnóstico. Esto genera un dilema para el cirujano ortopedista o neurocirujano en el momento de decidir si intervenir o prescribir tratamiento ya sea farmacológico o de rehabilitación.

En los últimos 20 años se han hecho múltiples intentos para crear medios que recreen la posición supina para valorar de mejor forma la lumbalgia. Hasta ahora existían tres grandes retos u obstáculos que se tenían que vencer: la dificultad de recrear con exactitud la posición supina y el efecto de gravedad que se ejerce sobre el cuerpo en forma uniforme, tangible y calculada; el material a utilizar y que no crearía artefacto y que pueda utilizarse tanto en la RM como en la TC y que los datos e imágenes obtenidas ilustren de forma dinámica el origen de la patología.<sup>4</sup>

Para simular la posición erecta, clínicos e investigadores desarrollaron el DynaWell L-Spine que permite realizar el examen del paciente en posición supina, con las caderas y rodillas extendidas, simulando la compresión axial a la que la columna vertebral es

sometida cuando el paciente está de pie. Ha incrementado de manera considerable la especificidad diagnóstica de pacientes con estenosis del conducto raquídeo, de hecho, de acuerdo con Willen et al<sup>1,2</sup> esto puede cambiar el tratamiento a un paciente de no quirúrgico a quirúrgico.

El simulador gravitacional está compuesto por un dispositivo de compresión de plástico duro y un chaleco de compresión fabricado en neopreno y nylon. El paciente se coloca el chaleco que es sujetado al dispositivo de compresión con correas laterales. Estas son tensadas cuidadosamente para cargar axialmente la zona lumbar de la columna vertebral. Los indicadores de compresión registran el peso total ejercido sobre la columna lumbar. La presión debe corresponder a un 40%-50% del peso del paciente y debe ser distribuida equitativamente sobre las dos piernas.

El chaleco de compresión ayuda a los pacientes a mantenerse inmóviles y garantiza que la presión se distribuya sobre el tórax en lugar de los hombros. El

dispositivo de compresión permite una carga axial exacta de los hombros, lo que a su vez resulta en imágenes más exactas de las secciones transversales de la columna lumbar, revelando problemas que de lo contrario pasarían desapercibidos.

El propósito de este estudio es compartir nuestra experiencia y demostrar que el simulador gravitacional influye en el tratamiento y diagnóstico de la patología lumbar.

## Material y método

Los criterios de inclusión y exclusión se basaron en experiencias clínicas acumuladas hasta la fecha. Se incluyeron aquellos pacientes entre 25-55 años, con un peso menor a 110 Kgs y mayor a 40 Kgs con signos de claudicación neurogénica (lumbalgia, ciatalgia), sospecha de hernia de disco y estenosis foraminal. Se excluyeron aquellos casos de trauma cerebral o vertebral, tumores, osteoporosis conocida o sospechosa, problemas cardiopulmonares, pacientes que no cumplan con los criterios de inclusión normales en resonadores (implantes metálicos, claustrofobia, etc.). Se aplicó una compresión óptima entre el 40-50% del peso corporal. En total fueron 20 pacientes (11 mujeres y nueve hombres) seleccionados en un periodo comprendido entre el 15 de julio y el 30 de Septiembre del año 2004, entre 26 y 54 años, con una media de 42 años. Todos los pacientes presentaron datos clínicos de lumbalgia con o sin irradiación, así como parestesias.

Las imágenes se obtuvieron en un equipo de 1.5T EchoSpeed Signa (General Electric) utilizando una antena de superficie, obteniéndose imágenes en el plano sagital y axial previas y posteriores a la colocación del simulador gravitacional, en secuencias T1 con tiempos de eco (TE) entre 8.6-9.6/Ef y tiempos de repetición (TR) entre 350-650; secuencias T2 con TE entre 125-145/Ef y un TR entre 3500-

4500; una matriz(FOV) 20 x 20 con un grosor de corte de 5 mms/0.5 sp todas y un ángulo variable de 5-90 grados.

Cabe tener presente que al realizar la secuencia con el simulador de gravedad hay que realizar nuevos localizadores.

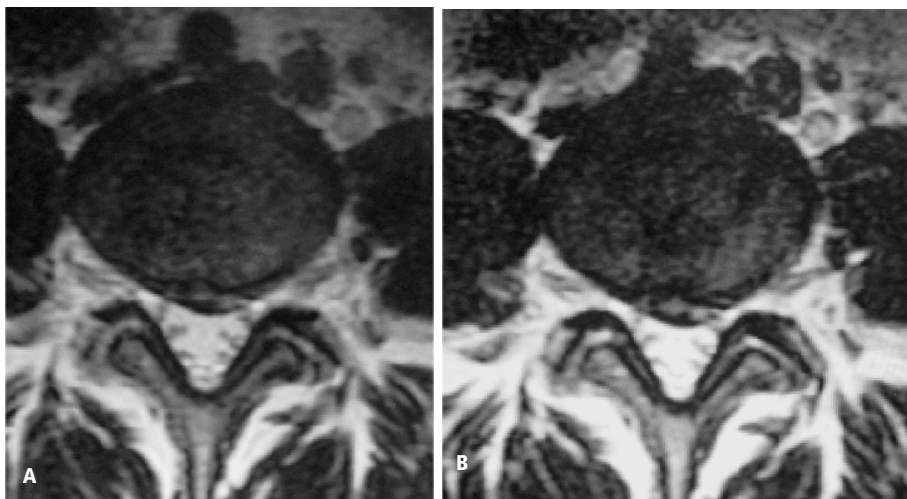
## Resultados

De los 20 pacientes seleccionados en 12 se hallaron cambios significativos tras la aplicación de la secuencia simuladora de gravedad. En la que se incluye incremento en la protrusión discal y mayor compromiso del saco dural y de la emergencia de raíces (cinco pacientes) (20%) (Figura No. 1), abombamiento del anillo fibroso y contacto de orígenes nerviosos (cuatro pacientes) (25%) (Figura No. 2) y abombamiento del anillo discal (tres pacientes) (15%) (Figura No. 3). En cuatro pacientes (25%) la decisión del tratamiento y manejo fue cambiada (Figura No. 4).

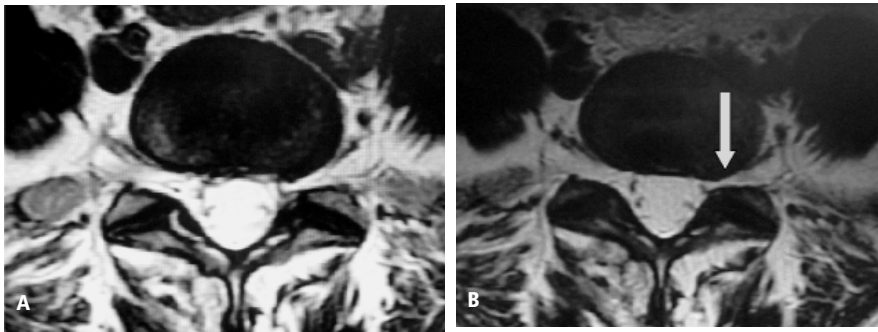
## Conclusiones

Al igual que otras series realizadas, se demuestra que recrear la posición supina por medio del simulador gravitacional incrementa en gran medida la patología neuroforaminal en comparación con las secuencias tradicionales, observándose que un 20% de todos nuestros pacientes con sintomatología y que en los estudios convencionales no se demostró alteración en la secuencia gravitacional; los hallazgos fueron contundentes, los cuales oscilaron entre simples contacto de trayectos u orígenes hasta incremento en estenosis del conducto raquídeo.

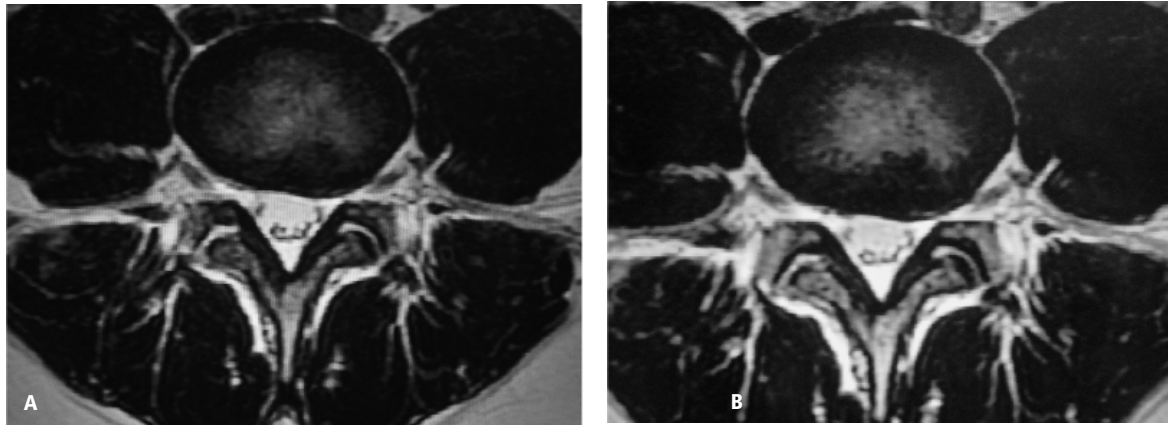
En nuestra experiencia se debe de utilizar la secuencia gravitacional en aquellos pacientes en que no se demuestre alteración con las secuencias tradiciona-



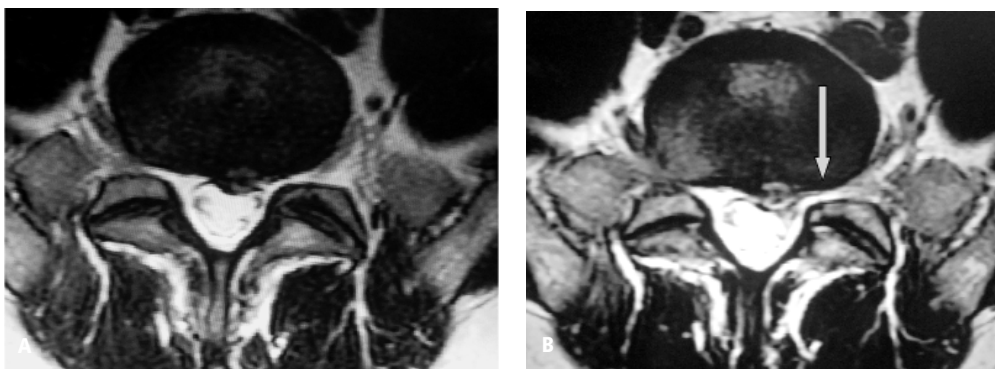**Figura No. 1.** Protrusión discal que en la imagen A moldea al saco dural y en la B se moldea y contacta al trayecto de L4 izquierdo posterior a la realización de la secuencia gravitacional.



**Figura No. 2.** Abombamiento y desgarro focal central del anillo fibroso de L4-L5 que en la imagen B (secuencia gravitacional) se compromete en mayor cuantía al saco dural y desplaza al trayecto izquierdo de L5 con estenosis foraminal.



**Figura No. 3.** Abombamiento, desgarro focal del anillo fibroso que moldea al saco dural y contacta y desplaza al trayecto de L5 izquierdo y se hace mas evidente en la imagen B con la secuencia gravitacional.



**Figura No. 4.** Protrusion discal discretamente excéntrica izquierda que en la secuencia de simulación gravitacional (B) se hace mas evidente y compromete no sólo al trayecto nervioso L5 sino al origen radicular izquierdo en S1 que lo desplaza.

les y presenten sintomatología neuroforaminal. Entre las desventajas que se han mencionado y que hemos visto son discreto incremento en el dolor y en los síntomas durante el examen, así como en las mujeres la compresión ejercida genera molestia a nivel de las

mamas por lo cual se hizo necesaria la disminución de la presión ejercida. Otra de las desventajas es la extensión en el tiempo de la duración del estudio para la obtención de las imágenes de simulación gravitacional que oscilan entre 10 a 15 minutos.

## Referencias

1. Willen J, Danielson B, Gaulitz A, Niklason T, Schönström N, Hansson T. Dynamic effects on the lumbar spinal canal: axially loaded CT-myelography and MRI in patients with sciatica and/or neurologic claudication. *Spine* 1997; 22:2968-2976.
2. Willen J, Danielson BI. The diagnostic effect from axial loading of the lumbar spine during Computed Tomography and Magnetic Resonance Imaging in patients with degenerative disorders. *Spine* 2001;26:2607-2614.
3. Akio Hiwawatashi, Danielson B, Moritani T, Bakos RS, Rodenhouse T, Pilcher WH. Axial Loading during MR imaging can influence treatment decision for symptomatic spinal stenosis. *AJR* 2004;25:170-174.
4. Danielson B, Willen J. Axially loaded magnetic resonance image of the lumbar spine in asymptomatic individuals. *Spine* 2001;26:2601-2606.