

Dr. Alberto Montemayor Martínez,
 Dr. Bernardo Gutiérrez Sánchez,
 Dr. Dante Guerra Leal,
 Dr. Gerardo Órnelas Cortinas,
 Dra. Graciela Cuellar Camacho,¹
 Dr. Guillermo Elizondo Riojas,
 Dr. Manuel Villareal Hernández,
 Dr. Mario Campos Coy,
 Dr. Matías Salinas Chapa,
 Dra. Nidia Ríos Briones,
 Dr. Rolando Enriquez Rodríguez,

¹ (Hospital Universitario UANL Dr. José Eleuterio González).
 Este trabajo obtuvo el tercer lugar en los trabajos poster
 durante las actividades del III Curso Anual de Ultrasonido
 Básico Avanzado 2004.

Ultrasonido Doppler en la disfunción eréctil

Introducción

La aportación tecnológica del U.S. Doppler desde 1975 abrió la puerta a un futuro prometedor en el diagnóstico de disfunción eréctil, esta técnica ha contribuido a cuestionar las estadísticas etiológicas, donde más del 85% se calificaban como de origen psicógeno. El diagnóstico de la impotencia ha consistido tradicionalmente de una cuidadosa historia médica y farmacológica analítica de rutina, endocrina así como pruebas para evaluar la entrada de sangre arterial en el pene y para buscar una posible fuga venosa excesiva desde el tejido eréctil. La arteriografía se ha considerado como la prueba de oro, sin embargo es un método invasivo por lo cual no se considera conveniente como método de escrutinio. Los índices braquio-peneano y la prueba de tumescencia peneana nocturna, como pruebas no invasivas no son específicas y son contradictorias. La habilidad de la imagen duplex Doppler para evaluar el aporte vascular peneano identificando las fases en la onda espectral de la arteria cavernosa en la erección de una forma directa posterior a la administración de agente vasoactivo ha representado un avance diagnóstico importante.

Objetivo

Nuestro objetivo es demostrar la utilidad del ultrasonido Doppler color como método de imagen no invasivo para valorar las fases de la onda espectral (Figura No. 1), que suceden durante la erección y hacer la distinción de disfunción eréctil de origen vasculogénico debida a escaso flujo arterial (arteriogénica) o a excesiva fuga venosa (venogénica).

Material y métodos

Es un estudio retrospectivo y descriptivo, se valoraron 40 pacientes enviados a nuestro departamento por el departamento de Urología con diagnóstico de disfunción eréctil, con rango de edad de 38 y 71 años con media de 56, desde el mes de enero del 2001 a junio del 2004, se utilizó ultrasonido Doppler con transductor lineal de 11 Mhz (logic 9 GE) se midió el diámetro de la arteria cavernosa antes y después de la administración de papaverina intracavernosa, posteriormente se realizó medición de velocidades pico sistólicas y pico diastólicas de

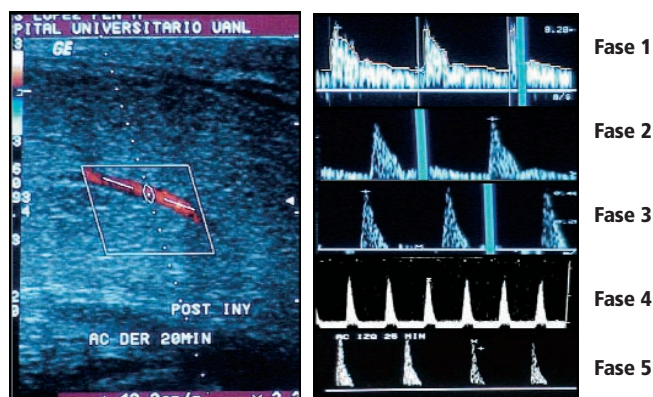
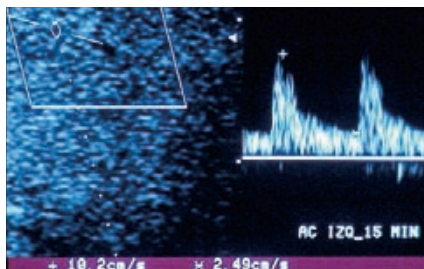
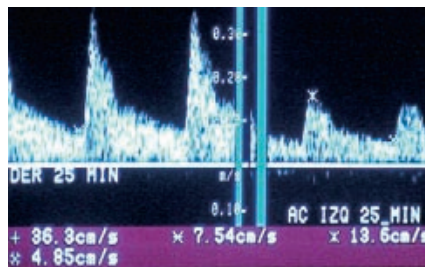


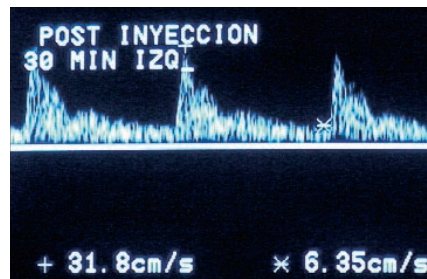Figura No. 1. Formas de onda espectral normal durante la erección: Fase 1.- Se produce durante la dilatación cavernosa y sinusoidal. Fase 2.- Se produce cuando los sinusoides comienzan a llenarse de sangre y aumenta la presión dentro del pene. Fase 3.- Se alcanza la tumefacción completa y la presión del pene iguala a la presión sanguínea diastólica. Fase 4.- Comienza la rigidez y la presión del pene supera la presión sanguínea diastólica y se invierte la diástole. Fase 5.- La rigidez es completa y las velocidades sistólicas se moderan.



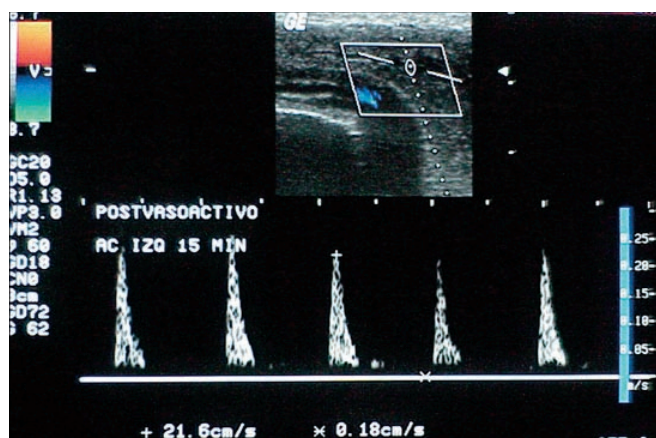
Espectros en el cual se muestra, velocidad sistólica muy por debajo de parámetros normales (25 cm/seg) indicativo de falla arteriogenica.⁴



Se muestra asimetría en las velocidades sistólicas entre las arterias cavernosas izquierda y derecha con una diferencia superior a 10 cm/seg, lo cual es reportado en la literatura como falla arteriogenica.²



Espectro en el cual continúa velocidades al final de la diástole por encima de 3 cm/seg. en forma tardía (15-20 min. post-vasoactivo) a pesar de un flujo arterial normal lo cual es indicativo de falla venogénica.¹



Doppler color y espectral en el cual se muestra una franca falla arteriogenica. Con velocidad sistólica inferior a 25 cm/seg.³

ambas arterias cavernosas. El pico sistólico debe aumentar su velocidad más de 25 cm /seg. y el pico diastólico debe disminuir menos de 3 cm/seg (en un tiempo menor de 30 min.) para considerarse un estudio normal.

Resultados

De los 40 pacientes 12 estudios (30%) fueron normales y 28 con anomalía (70%), los cuales 17 (60%) eran con alteración de tipo arterial y 11 (40%) de tipo venoso. La disfunción vasógena de tipo arterial fueron pacientes que no alcanzaron valores superiores de 25 cm/seg en la medición pico sistólico, así como la disfunción de tipo venogénica (fuga venosa) fue considerada cuando el valor de pico diastólico persistió por arriba de 3 cms/seg, estos parámetros son referidos en la literatura para tales diagnósticos.

Conclusión

La aportación del UDAC ha ayudado en el tratamiento de la disfunción eréctil, en el cual antes se consideraba un 85% eran de etiología de tipo psicógeno, la importancia de conocer el tipo de disfunción vasógena que presenta el paciente (arterial o venoso) influye importantemente en el tipo de tratamiento y probabilidades de éxito. El ecografista juega un importante papel en el equipo multidisciplinario encargado de la evaluación de pacientes impotentes.

Referencias

1. Vidal Moreno JF; Moreno Pardo B; Jimenez Cruz JF. Value of Doppler Ultrasonography in the diagnosis of Erectile Dysfunction of Venous Origin. ACTAS UROLOGIA 1996 May;20(5):428-36.
2. BensonCB,VickersMA. Sexual Impotence Caused by Vascular Disease: Diagnosis with Duplex sonography. AJR 1989;153: 1149-1153.
3. Tylor Doppler aplicaciones clínicas de la ecografía Doppler 1998 PP 192-201.
4. Rumack Diagnostico por ecografía 1999 PP 823-839.