

Dra. Carla María García Moreno,<sup>1</sup>  
M.C. Rafael Favila Humara,  
Dr. Martín Alberto Porras Jiménez,  
Dra. Beatriz Elías Pérez,  
Dr. Luis Raúl Ramos Durán

## Herniación medular transdural idiopática: Correlación imagenológica con hallazgos quirúrgicos. Reporte de un caso

### RESUMEN

Reportamos el caso de un paciente de 41 años, el cual clínicamente presenta Síndrome Brown-Sequard de lenta progresión. En las imágenes de Resonancia Magnética se observaron hallazgos compatibles con

el diagnóstico de herniación medular transdural idiopática (HMTI). El paciente fue intervenido quirúrgicamente, confirmando este diagnóstico.

Hasta ahora se han reportado únicamente 54 casos de HMTI. La herniación medular transdural idiopática es una cau-

sa rara de mielopatía progresiva, cuyo diagnóstico se realiza por Resonancia Magnética.

**Palabras clave:** Herniación medular transdural idiopática, mielopatía, Resonancia Magnética.

*continúa en la pág. 122*

<sup>1</sup> Del Departamento de Resonancia Magnética del Hospital Ángeles de las Lomas. Av. Vialidad de la Barranca s/n, Col. Valle de las Palmas, C.P. 52763, Huixquilucan, Estado de México.

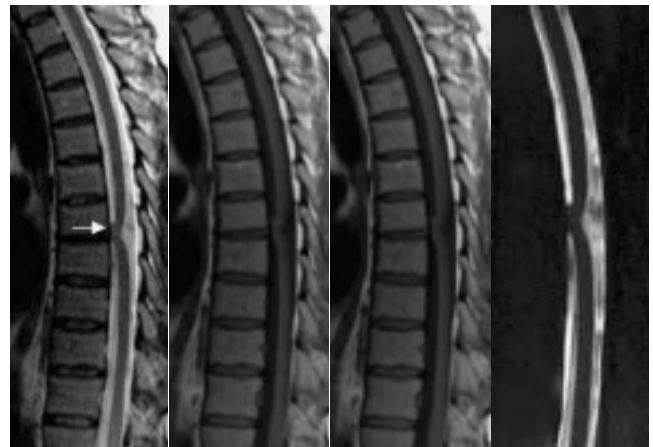Copias (copies): Dra. Carla María García Moreno

### Reporte del caso

Reportamos el caso de un paciente masculino de 41 años, el cual clínicamente presentaba desde hace ocho años progresión lenta de los siguientes signos y síntomas: Debilidad progresiva del miembro inferior derecho, con fuerza 4/5 y presencia de espasticidad e hiperreflexia al momento del estudio. Alteraciones leves de propiocepción y vibración ipsilateral. Además presentaba alteraciones en la termoalgesia y anestesia en miembro inferior izquierdo, e incontinencia urinaria leve, por lo que se integró el diagnóstico de Síndrome Brown-Sequard.

El estudio de Resonancia Magnética demostró desplazamiento anterior y segmentario del cordón medular a nivel de T7, con ensanchamiento localizado del espacio subaracnoideo dorsal. Los diagnósticos diferenciales que se consideraron por los datos imagenológicos incluyeron un quiste subaracnoideo dorsal o la presencia de herniación medular transdural idiopática. El dato más importante para diferenciar estas dos lesiones fue la presencia de movimiento de LCR, el espacio subaracnoideo dorsal, representado por los arti-

ficios de Gibbs en la porción dorsal del canal medular, razón por la que no fue necesario utilizar secuencias adicionales como contraste de fase. En presencia de un quiste subaracnoideo hubiéramos encontrado restricción del movimiento del LCR mientras que con la HMTI el flujo de LCR está presente (*Figuras 1-4*).



**Figura 1.** Imágenes sagitales que demuestran desplazamiento ventral de la médula espinal (flecha) a nivel de T6-T7. En las imágenes ponderadas a T1 posterior a la administración de Gadolinio se aprecia reforzamiento de la dura (puntas de flechas blancas), lo que permite identificar el defecto dural (punta de flecha blanca).

## ABSTRACT

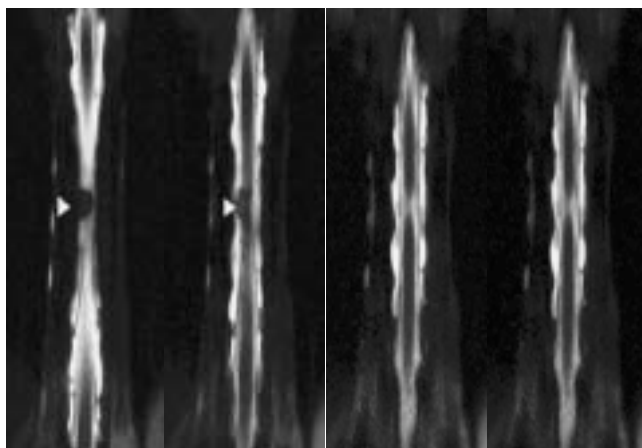
A 41 year old patient's case is reported. This patient clinically presents low-progression Grown-Sequard syndrome. Findings were observed in the Magnetic Resonance images,

compatible with medullar transdural idiopathic herniation (MTIH). So he has undergone surgery that confirmed this diagnosis.

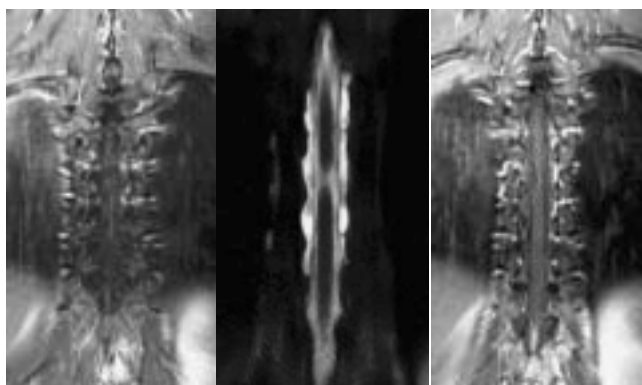
Only 54 MTIH cases have been reported so far. Medullar transdural idiopathic herniation

is a rare cause of progressive myelopathy, whose diagnosis is obtained through Magnetic Resonance.

**Key words:** Medullar transdural idiopathic herniation, myelopathy, Magnetic Resonance.

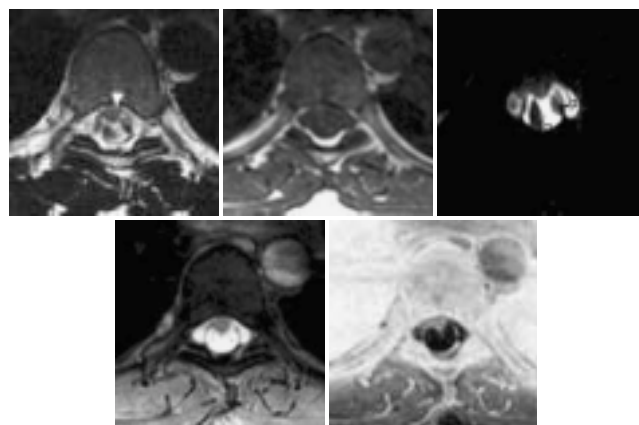


**Figura 2.** Imágenes coronales donde se observa desplazamiento ventrolateral de la médula espinal a nivel de T6-T7 (flechas).



**Figura 3.** Imágenes coronales obtenidas posterior a la administración de gadolinio IV donde se hace evidente el reforzamiento de la dura.

El paciente fue intervenido quirúrgicamente, confirmando el diagnóstico de HMTI. Posterior a la cirugía el paciente presentó remisión total de la sintomatología. Se realizó control imagenológico posquirúrgico



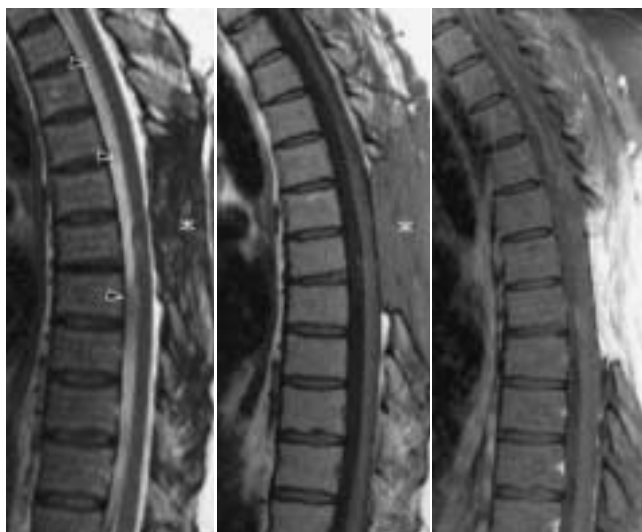**Figura 4.** Imágenes axiales que demuestran el desplazamiento ventrolateral derecho de la médula espinal (flecha). Las imágenes hipointensas que se observan en la parte dorsal del canal medular (puntas de flecha) corresponden a artefacto por flujo turbulento del LCR.

donde se observó cordón medular de localización central en el canal medular y movimiento normal del LCR en la parte ventral y dorsal del canal medular (Figuras 5 y 6).

## Comentario

La HMTI fue descrita por primera vez en 1974 por Wortzman.<sup>1</sup> Su incidencia es rara y hasta junio de 2004, incluyendo nuestro caso, existen publicados en la literatura 54 casos quirúrgicamente comprobados.<sup>2</sup> Su fisiopatología no es clara, se atribuye a debilidad congénita de la dura o a la duplicación de la dura ventral con herniación a través de la capa interna. Por la presión continua del LCR que empuja a la médula fuera del espacio subdural.<sup>3-11</sup> La herniación de la médula generalmente es en sentido ventral o ventrolateral y en la mayoría de los casos se localiza entre la cuarta y la séptima vértebras dorsales.

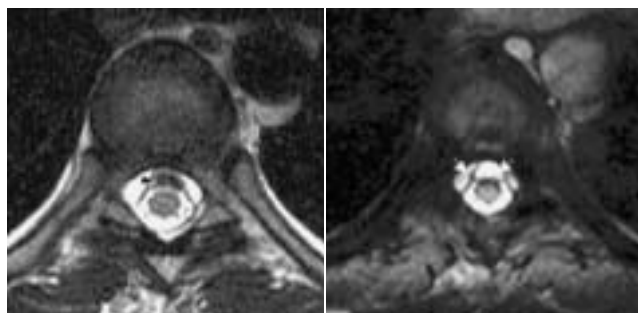
La edad de presentación va entre los 22 y 70 años de edad. Es más común en mujeres que en hombres.<sup>12</sup>



**Figura 5.** Imágenes sagitales que demuestran cambios posquirúrgicos en las estructuras del arco posterior a nivel de T6-T7 (asterisco). No se observa desplazamiento ventral de la médula espinal. Las imágenes hipointensas en el espacio epidural ventral corresponde a artificios por turbulencia de flujo de LCR (puntas de flechas).

Los síntomas son de progresión lenta y en 70% de los casos se presenta como Síndrome de Brown-Sequard. El diagnóstico prequirúrgico se hace sólo en 1/3 de los casos y cuando es así se realiza con Resonancia Magnética donde los hallazgos son patognomónicos de esta entidad.

El tratamiento quirúrgico consiste en liberación de la adherencia y reparación de la dura. El déficit motor mejora en 80% y el sensitivo en 35%, el tratamiento



**Figura 6.** Imágenes axiales, ponderadas a T2, donde observamos la médula espinal central posterior a la cirugía. La dura permanece adherida a la parte dorsal del cuerpo vertebral (flechas). Imagen hipointensa en el espacio subdural ventral que corresponde a artificio por turbulencia de flujo de LCR (puntas de flechas).

quirúrgico tiene mejor pronóstico cuando se realiza de manera temprana y en ausencia de paraparesia espástica.<sup>13</sup>

### Conclusiones

La Herniación Medular Transdural Idiopática debe sospecharse en pacientes con Síndrome de Brown-Sequard que no cuenten con antecedentes quirúrgicos, traumáticos ni infecciosos.

La Resonancia Magnética es el estudio de elección para hacer el diagnóstico de Herniación Medular Transdural Idiopática. Las secuencias más sensibles son las eco de espín y HASTE ponderadas a T2, ya que proporcionan mayor contraste entre el tejido medular, el LCR y la dura. En ocasiones pueden ser útiles las secuencias de contraste de fase.

## Referencias

- White BD, Firth JL. Anterior spinal hernia: An increasingly recognized cause of thoracic cord dysfunction. *J Neurol Neurosurg Psychiatry* 1994; 57: 1433-5.
- Maliszewski M, Majchrzak H. Spontaneous spinal cord herniation: a rare cause of Brown-Sequard syndrome. *Neurochir Pol* 2004; 38(3): 215-9.
- Borges LF, Zervas NT, Lehigh JR. Idiopathic spinal cord herniation: a treatable cause of the Brown-Sequard syndrome. Case report. *Neurosurgery* 1995; 36(5): 1028-32.
- Hausmann ON, Moseley IF. Idiopathic dural herniation of the thoracic spinal cord. *Neuroradiology* 1996; 38: 503-10.
- Isu T, Iizuka T, Iwasaki Y, et al. Spinal cord herniation associated with an intradural spinal arachnoid cyst diagnosed by magnetic resonance imaging. *Neurosurgery* 1991; 29: 137-9.
- Kumar R, Taha J, Greiner AL. Herniation of the spinal cord: case report. *J Neurosurg* 1995; 82: 131-6.
- Laurence AG, et al. Idiopathic spinal cord herniation: case report and review of the literature. *Neurosurgery* 1999; 44(5): 1129-33.
- Matsumura T, Takahashi MP, Nozaki S, Kang J. A case of idiopathic spinal cord herniation. *Rinsho Shinkeigaku* 1996; 36(4): 566-70.
- Slavotinek JP, Sage MR, Brophy BP. An unusual spinal intradural arachnoid (FALTAN DATOS).
- Tronnier VM, Steinmetz A, Albert FK, et al. Hernia of the spinal cord: Case report and review of the literature. *Neurosurgery* 1991; 29: 916-19.
- Watters MR, Stears JC, Osborn AG, et al. Transdural spinal cord herniation: imaging and clinical spectra. *AJNR Am J Neuroradiol* 1998; 19: 1337-44.
- Najjar MW, Baeesa SS, Lingawi SS. Idiopathic spinal cord herniation: a new theory of pathogenesis. *Surg Neurol* 2004; 62(2): 161-70; discussion 170-1.
- Sioutos P, Arbit E, Tsairis P, Gargan R. Spontaneous thoracic spinal cord herniation: A case report. *Spine* 1996; 21: 1710-3.
- Brugières P, Malaperta D, Adle-Biassette H, Fuexera F, Djindjiana M, Gastona A. Idiopathic spinal cord herniation: value of MR phase-contrast imaging. *Am J Neuroradiol* 1999; 20(5): 935-9.
- Baur A, Stabler A, Psenner K, et al. Imaging findings in patients with ventral dural defects and herniation of neural tissue. *Eur Radiol* 1997; 7: 1259-63.
- Colosimo C, Cerease A, Maira G. Idiopathic spinal cord herniation: a rare treatable cause of progressive myelopathy. *Neuroradiology* 1998; 40(1): 81.
- Dix JE, Griffith W, et al. Spontaneous thoracic spinal cord herniation through an anterior dural defect. *Am J Neuroradiol* 1998; 19: 1345-48.
- Enzmann DR, Pelc NJ. Normal flow patterns of intracranial and spinal CSF defined with phase contrast cine MR imaging. *Radiology* 1991; 178: 467-74.
- Masuzawa H, Nakayama H, Shitara N, Suzuki T. Spinal cord herniation into a congenital extradural arachnoid cyst causing Brown-Sequard syndrome. *J Neurosurg* 1981; 55: 983-6.
- Miura Y, Mimatsu K, Matsuyama Y, et al. Idiopathic spinal cord herniation. *Neuroradiology* 1996; 38: 155-6.
- Miyake S, Tamaki N, Nagashima T, Kurata H, Eguchi T, Kimura H. Idiopathic spinal cord herniation. Report of two cases and review of the literature. *J Neurosurg* 1998; 88(2): 331-5.
- Nakazawa H, Toyama Y, Satomi K, et al. Idiopathic spinal cord herniation: report of two cases and review of the literature. *Spine* 1993; 18: 2138-41.
- Sugimoto T, Kasai Y, Takegami K, Morimoto R, Maeda M, Uchida A. A case of idiopathic spinal cord herniation with duplicated dura matter. *J Spinal Disord Tech* 2005; 18(1): 106-11.
- Tekkuk IH. Spontaneous spinal cord herniation: case report and review of the literature. *Neurosurgery* 2000; 46(2): 485-92.
- Uchino A, Kato A, Momozaki N, et al. Spinal cord herniation: Report of two cases and review of the literature. *Eur Radiol* 1997; 7: 289-92.
- Wortzman G, Tasker RR, Rewcastle NB, et al. Spontaneous incarcerated herniation of the spinal cord into a vertebral body: a unique cause of paraplegia. *J Neurosurg* 1974; 41: 631-5.