

Dra. Norma A. Cerrato<sup>1</sup>,  
Dr. Luis Jorge López R.,  
Dra. Cecilia Ortiz de Iturbide

## Correlación radiológico-patológica de las biopsias de mama realizadas en el Centro Médico ABC

### RESUMEN

**Objetivos:** Determinar la utilidad de las categorías del ACR en la indicación de las biopsias de mama en el Hospital ABC.

**Materiales y métodos:** Pacientes que acudieron para realización de marcaje de mama independientemente de la categoría de BIRADS otorgada por el Radiólogo encargado del Hospital ABC.

**Resultados:** En la categoría II hubo 33 pacientes (38 biop-

sias) sin diagnóstico de malignidad. En la categoría III hubo 67 pacientes (73 biopsias) y dos positivos de malignidad. En la categoría IV hubo 68 pacientes (75 biopsias) y 18 positivos de malignidad. En la categoría V hubo 16 pacientes y 16 biopsias, con diagnóstico de malignidad en 13 pacientes.

**Conclusiones:** No se deben realizar biopsias excisionales de mama a pacientes con lesiones tipo II. En la categoría III, la biopsia debe realizarse con base en

el contexto clínico y de imagen. Es necesario que el grupo multidisciplinario involucrado en el manejo de la patología mamaria esté familiarizado con el léxico de clasificación de los hallazgos mastográficos y el riesgo de malignidad para cada grupo.

**Palabras clave:** Biopsia de mama, diagnóstico de malignidad, hallazgos mastográficos.

*continúa en la pág. 306*

<sup>1</sup> Del American British Cowdray Medical Center I.A.P. Calle Sur 136 No. 116, Col. Las Américas, 01120, México, D.F.

Copias (copies): Dra. Norma A. Cerrato E-mail: normacerrato@yahoo.com.mx

### Introducción

El cáncer de mama es la enfermedad maligna que se diagnostica con mayor frecuencia en las mujeres norteamericanas, lo que constituye 32% de todos los tipos de cáncer en esta población.<sup>1,2</sup> Es la segunda causa de muerte (después del cáncer de pulmón) en las mujeres de todas las edades y el primer motivo de fallecimiento por cáncer en las mujeres de 40 a 59 años, con una incidencia de más de 180,000 casos al año.<sup>3</sup> En México, el cáncer de mama es el segundo cáncer más frecuente después del cervicouterino. Aproximadamente una de cada 8.2 mujeres tendrán el diagnóstico de cáncer de mama durante su vida y una de cada 30 morirá a causa de esta enfermedad.<sup>4,5</sup>

El uso de la mastografía de escrutinio ha logrado la detección temprana del cáncer de mama reduciendo la morbilidad de esta enfermedad, con una sensi-

bilidad reportada de 85%; sin embargo, en mamas densas ésta disminuye a 68%.<sup>2,5,6</sup>

De la reducida sensibilidad de la mastografía en las mamas densas, como ha sido establecido por el Colegio Americano de Radiología (ACR por sus siglas en inglés) en su sistema de reporte de datos de las imágenes de la mama (BIRADS), así como el conocimiento de que un estudio mastográfico negativo puede pasar por alto de 15 a 30% de cánceres de mama, deriva la necesidad de someter a los pacientes a otros métodos diagnósticos, tanto de imagen como invasivos, para mejorar la detección y diferenciación de las lesiones benignas de las malignas.<sup>5</sup>

En la literatura mundial se ha discutido mucho acerca de las indicaciones para un procedimiento invasivo en lesiones mamarias, para tratar de caracterizar mejor la patología mamaria, ya que actualmente se sabe que sólo de 15 a 30% de las biopsias mamarias realizadas basadas en un hallazgo mastográfico conducen a un diagnóstico de malignidad.<sup>7</sup>

## ABSTRACT

**Objectives:** To determine the usefulness of ACR categories in breast biopsy order's in the Hospital ABC.

**Materials and methods:** Patients who appeared for the breast marking independently from BIRADS category, granted by the Hospital ABC Radiologist in charge.

**Results:** There were 33 patients (38 biopsies) without malignancy diagnosis for the category II. There were 67 patients (73 biopsies) and two positive malignancy diagnoses in category III. There were 68 patients (75 biopsies) and 18 positive malignancy diagnoses on category IV. There were 16 patients and 16 biopsies with 13 malignancy diagnosis patients on category V.

**Conclusions:** Breast Excisional biopsies shouldn't de

practiced to patients with lesions type II. Biopsy should be practiced based on the clinical and image context, on category III. It is necessary that the multidisciplinary Group involved in dealing the mammary pathology to be familiarized with the vocabulary of mastography findings classification and risks of malignancy for each group.

**Key words:** Breast biopsy, malignancy diagnosis, mastography findings.

## Beneficio probado de la mamografía de escrutinio

La evidencia del beneficio del escrutinio, al reducir los casos avanzados de cáncer de mama deriva de los múltiples ensayos controlados y randomizados realizados en Norteamérica y Europa desde los inicios de 1960, involucrando un total de casi 500,000 mujeres. A pesar de los variados diseños de estudio, el metaanálisis de éstos mostró estadísticamente una reducción significativa en la mortalidad por cáncer de mama de 25 a 30%. Además, se diagnostican tumores de menor tamaño y con ganglios negativos.

El cáncer de mama no es un proceso patológico único. Tiene numerosas variaciones. Es más, en cada individuo se manifiesta de una manera que no sólo depende del tipo de cáncer, sino también de la respuesta del huésped a éste.<sup>8</sup>

Con el sistema BIRADS el médico radiólogo es quien decide qué lesión debe biopsiarse y cuál requiere únicamente seguimiento.

El tipo 0 corresponde a un estudio incompleto, es decir, aquel estudio anormal que requiere proyecciones adicionales como cono de compresión, magnificación o ultrasonido complementario para descartar patología, ya que en 12% de estas mastografías al realizar algún estudio adicional los hallazgos son positivos para malignidad.

El tipo 1 es un estudio negativo en el que no existe ningún tipo de hallazgo.

El tipo 2 es una mastografía que presenta hallazgos, pero éstos son definitivamente benignos. En esta categoría se incluyen todas las calcificaciones benignas, ganglios intramamarios, implantes y quistes simples. Esta clasificación también incluye todos los nódulos de contenido graso y los fibroadenomas calcificados. De las lesiones dentro de esta categoría, 100% es benigno.

La categoría 3 comprende hallazgos en donde no se puede asegurar al 100% que sean benignos. Este grupo incluye nódulos no palpables, de contenido sólido; calcificaciones irregulares granulares, bilaterales y áreas de asimetría. En esta clasificación 0.5-4% de las lesiones serán positivas para malignidad.

Una lesión que se cataloga como tipo 4 aunque no presenta las clásicas características de malignidad, tiene probabilidades definitivas de ser maligna. Este grupo incluye calcificaciones granulares agrupadas, nódulos no palpables de contenido sólido pero de bordes irregulares, algunas imágenes estelares con retracción de tejidos. En esta clasificación, 20-30% serán positivas para malignidad.

El tipo 5 se refiere a las lesiones con clásicas características de malignidad como son nódulos de bordes irregulares, espiculados, con microcalcificaciones en el interior, con distorsión de la arquitectura glandular o signos secundarios de malignidad como engrosamiento de la piel o retracción del pezón. Las probabilidades que una lesión tipo 5 sea maligna es de 97%.<sup>6,9,10</sup>

La categoría 6 incluye a todos los casos de malignidad demostrados por biopsia y que son corroborados por imagen previa a una terapia definitiva.

Hasta 1997 se estandarizó su uso, requiriendo ya como norma el ser incluido en todos los reportes mamográficos en los Estados Unidos de América con base en las categorías del BIRADS con su descripción en términos coloquiales.<sup>11</sup>

Debe notarse que aunque hay siete categorías, sólo hay cuatro posibles resultados: estudios adicionales (categoría 0), mamografía anual rutinaria (categorías 1 y 2), seguimiento a seis meses (categoría 3) y biopsia (categorías 4 y 5).<sup>6</sup>

Los beneficios potenciales incluyen la claridad de los reportes, incremento de la comunicación y facilidad para

la investigación, particularmente entre las diferentes instituciones y personal médico.<sup>6,10</sup>

Si bien las indicaciones de biopsia en mastografía de detección y seguimiento han sido bien establecidas por el ACR, aún hay mucho desconocimiento de la patología por imagen de la mama en nuestro medio, de tal forma que la mayoría de procedimientos invasivos que se realizan, no cumplen los criterios establecidos en el BIRADS como lesiones sospechosas (categoría IV) o probablemente benignas (III), de las lesiones altamente sospechosas de malignidad (V) no hay duda que requieren en ocasiones de métodos invasivos previos al tratamiento quirúrgico definitivo.

## Objetivos

### Objetivo general

Determinar la utilidad de las categorías del ACR en la indicación de las biopsias de mama en el Hospital ABC.

### Objetivos específicos

Correlacionar los hallazgos radiológicos de acuerdo con las categorías del ACR con los hallazgos patológicos de las biopsias de mama

Determinar el número de falsos positivos de las biopsias de mama recomendadas por mastografía, en lesiones clasificadas tipo IV y V del ACR.

## Materiales y métodos

Pacientes que acudieron al Servicio de Radiología del 1 de marzo del 2002 al 30 de junio del 2004, para la realización de marcaje de mama por algún hallazgo mastográfico de un estudio realizado dentro o fuera de nuestra institución independientemente de la categoría de BIRADS otorgada por el radiólogo encargado del hospital ABC.

### Marcaje de mama

El equipo de estereotaxia se basa en un sistema de coordenadas cartesianas (X, Y y Z) que permite situar de manera tridimensional la zona que será biopsiada.

Las mamografías deben revisarse en conjunto con el cirujano y comentar el mejor abordaje a la lesión, determinar la longitud de la aguja y elegir el mejor método para realizar el procedimiento

### Histopatología

La evaluación histopatológica se realizó por el grupo de patólogos del Hospital ABC, considerando al carcinoma ductal *in situ* (CDIS), carcinoma ductal (CDI) y lobular infiltrante (CLI) como malignos y el carcinoma lobular *in situ* (CLIS) fue considerado como lesión premaligna, así como las hiperplasias ductales (HDA) o lobulillares con algún grado de atipia (HLA).

Los reportes finales fueron recolectados y los resultados finales fueron tabulados.

### Criterios de inclusión

Pacientes que acudieron al Servicio de Radiología para la realización de marcaje de mama.

### Edad

Todos los grupos de edad. Aceptación de la realización del marcaje de mama.

### Criterios de no inclusión

Negativa de la paciente para la realización del marcaje. Discrasias sanguíneas o condición patológica que contraindicara el procedimiento. Falta de cooperación de la paciente para el estudio.

### Criterios de exclusión

Pacientes a las que se les realizó marcaje de mama y biopsia, pero que no cuentan con reporte histopatológico o no se les haya asignado BIRADS.

## Tipo de estudio

Prospectivo, longitudinal, descriptivo, observacional.

## Resultados

Fueron incluidas en el estudio 267 pacientes, de las cuales se excluyó a 83 por no contar con la información completa, clasificadas por el Radiólogo del Hospital ABC dentro de las categorías del ACR de la II a la V.

Se determinó el porcentaje de malignidad para cada categoría del ACR y se comparó con lo reportado en la literatura.

Se realizaron 202 marcajes para biopsia excisional en 184 pacientes. A 14 pacientes se les realizó más de un marcaje (Figura 1).

En 13 pacientes fueron dos marcajes y en una fueron tres.

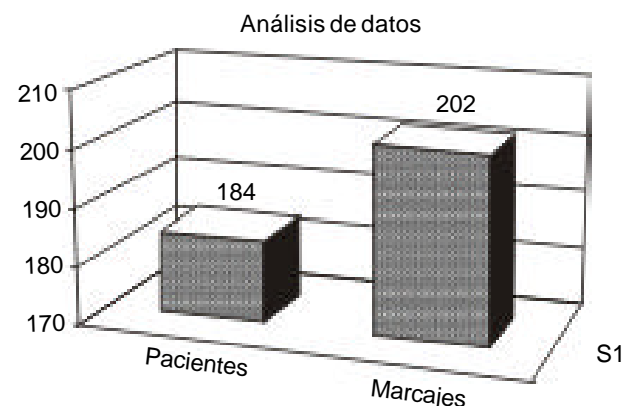
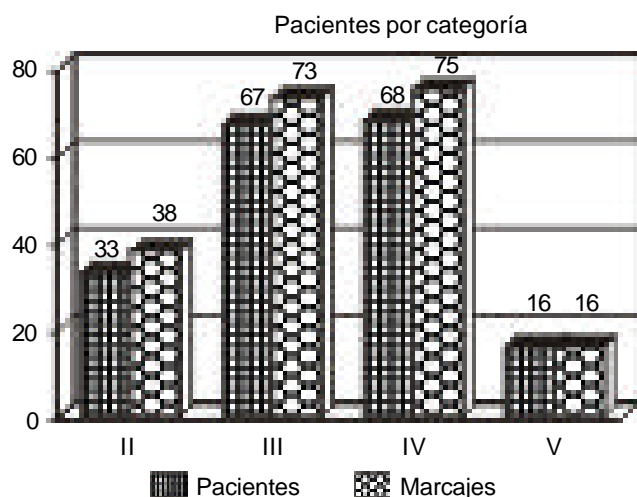
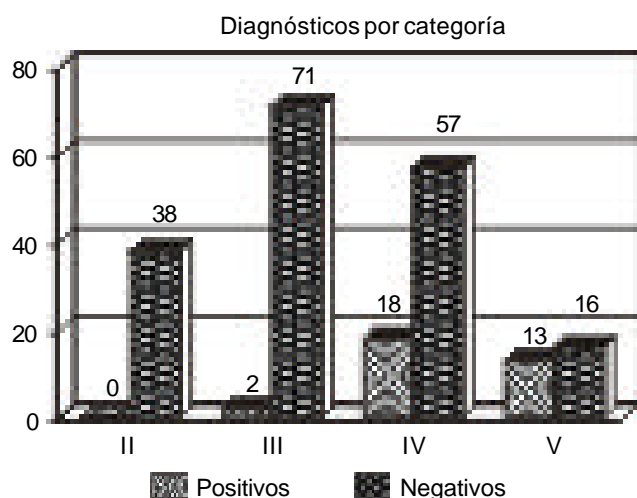


Figura 1. Pacientes sometidos a marcaje de mama.



**Figura 2.** Número de pacientes biopsiadas según categoría BIRADS.



**Figura 3.** Diagnósticos positivos y negativos en relación con categoría BIRADS.

En nueve pacientes fueron ipsilaterales y en cinco fueron bilaterales (cuatro dobles y uno triple), las cuales fueron clasificadas dentro de las diferentes categorías del ACR; dos pacientes con lesiones dobles fueron clasificadas como IV y V y cuatro pacientes clasificadas como IV, y una paciente con tres lesiones, dos fueron catalogadas tipo IV en la misma mama y una tipo V en la mama contralateral.

En la categoría II del ACR hubo 33 pacientes y se realizaron 38 biopsias (cuatro bilaterales), ninguna tuvo diagnóstico histopatológico de malignidad o de lesión premaligna.

En la categoría III del ACR hubo 67 pacientes y se realizaron 73 biopsias, dobles en seis pacientes (cinco ipsilaterales), sólo hubo dos diagnósticos histopatológi-

cos positivos de malignidad (2.9%) con diagnóstico de benignidad en 65 pacientes.

En la categoría IV del ACR hubo 68 pacientes y se realizaron 75 biopsias (cuatro dobles), con diagnóstico histopatológico de malignidad en 18 pacientes (26%), cinco lesiones premalignas: hiperplasia ductal y lobulillar con algún grado de atipia y carcinoma lobulillar *in situ*, 50 pacientes con diagnóstico de benignidad, donde predominaron los cambios fibroquísticos, fibroadenomas, fibroadenomas atípicos, tres pacientes con cicatriz radial y un tumor phyllodes con componente benigno (paciente de 17 años).

En la categoría V del ACR hubo 16 pacientes y se realizaron 16 biopsias. Con diagnóstico de malignidad en 13 pacientes (81.2%), y diagnóstico de benignidad en tres (una cicatriz radial, un papiloma intra-ductal, una fibrosis estromal) (Figura 2).

En dos pacientes con biopsias dobles con categoría IV sólo una paciente tuvo diagnóstico positivo para cáncer, las otras lesiones fueron adenosis y en el resto fueron negativas (Figura 3).

De las pacientes con diagnóstico histopatológico de malignidad el intervalo de edad fue de 42 a 82 años con una edad promedio de 60 años.

Se realizaron 99 marcajes derechos y 104 fueron izquierdos.

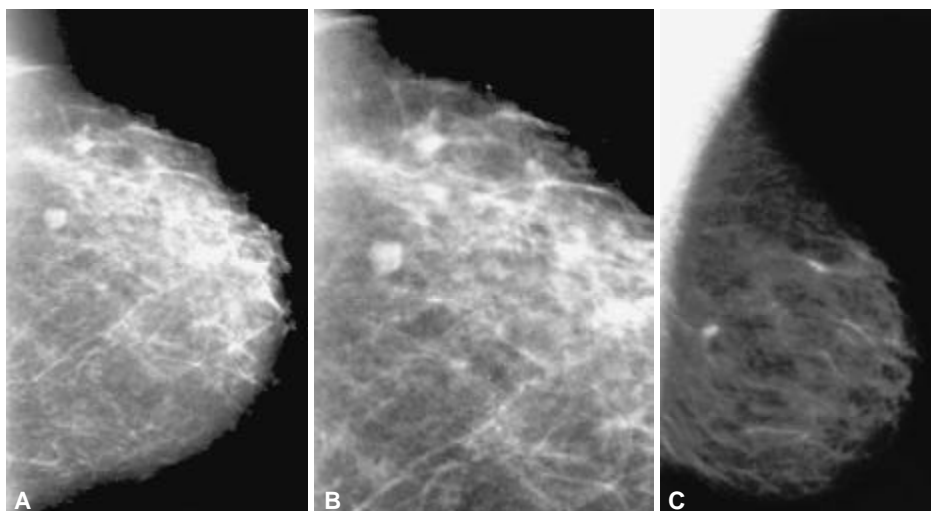
De las biopsias positivas 21 fueron izquierdas y 12 derechas.

## Discusión

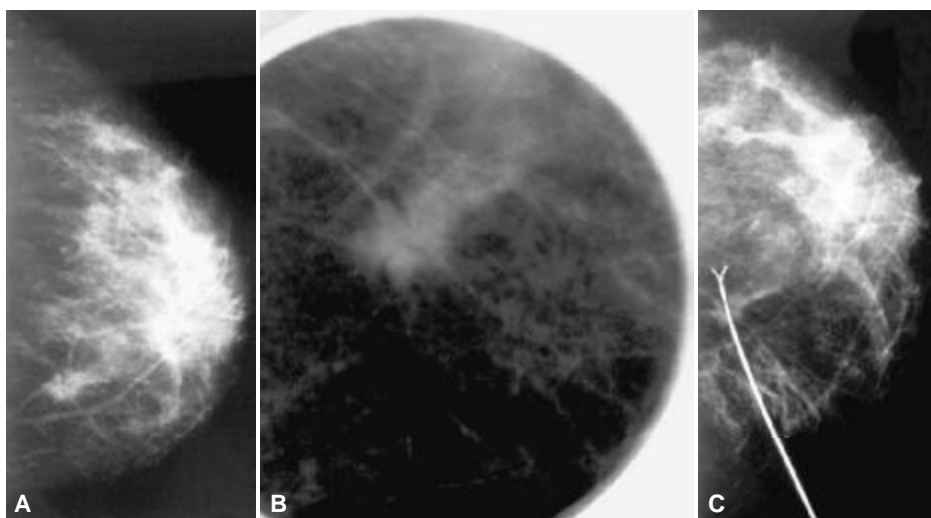
Los resultados que obtuvimos en nuestro estudio son similares a lo reportado en la literatura médica. No tuvimos ningún caso de malignidad en lesiones catalogadas tipo II del ACR, cuyo riesgo es de 1 en 100,000 casos.

El porcentaje de malignidad en lesiones clasificadas tipo III del ACR, se ha reportado desde menos de 5% en grandes series, con el reporte más confiable hecho por Sickles y cols. que va de 1.4 a 1.8%, con la ventaja de que el seguimiento a corto plazo sugerido en las lesiones de esta categoría, no afecta el resultado final para la paciente. Esto implica que aunque se haga el diagnóstico de lesión maligna en los seguimientos hasta por tres años, éste seguirá siendo de buen pronóstico, debido a que se encontrará en estadios tempranos de la enfermedad; en nuestro estudio las dos lesiones positivas para malignidad, clasificadas III del ACR, un carcinoma ductal *in situ* y una lesión de 0.4 cm de tipo carcinoma ductal invasor bien diferenciado, con márgenes quirúrgicos negativos para neoplasia, por lo cual el procedimiento diagnóstico en este caso fue terapéutico.

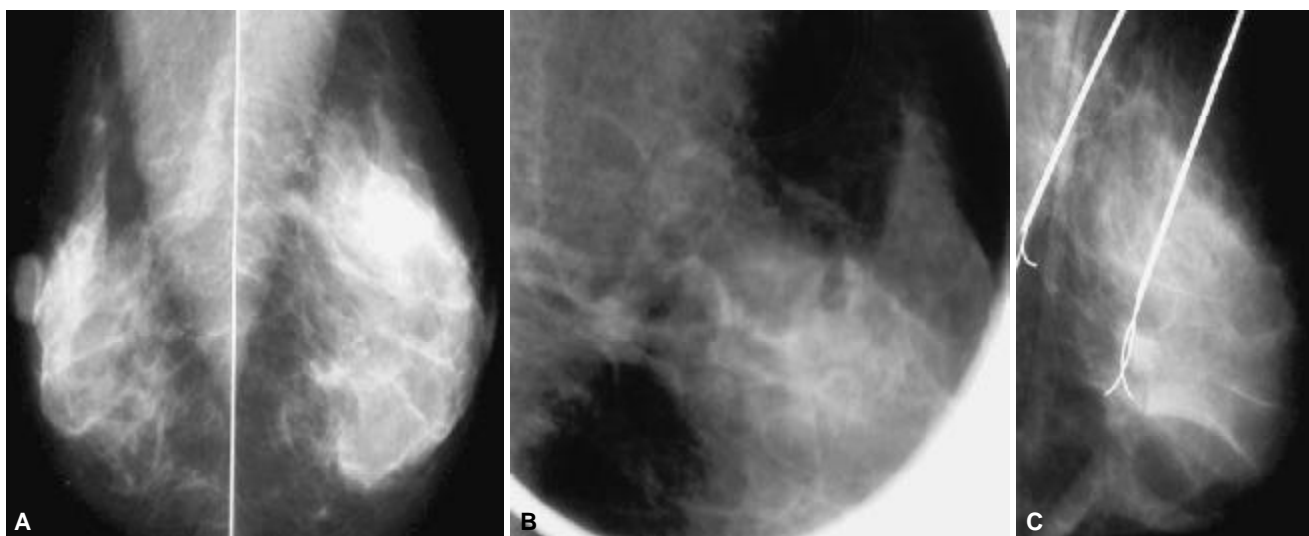
El porcentaje de malignidad en las lesiones catalogadas tipo IV del ACR, en nuestra serie fue de 26%, lo



**Figura 4.** Paciente de 43 años que acudió a mastografía anual, en donde se aprecia en las proyecciones CC (A) y OML (B) una imagen nodular, de bordes lobulados, bien definida, sin retracción del tejido adyacente y sin microcalcificaciones asociadas en una magnificación de la imagen, la cual se catalogó tipo III del ACR, con reporte histopatológico de fibroadenoma.



**Figura 5.** Paciente de 54 años de edad que presenta mastografía en proyección CC (A) y conos de compresión (B) magnificación en el cuadrante interno de la mama izquierda, con una lesión espiculada, con retracción del tejido adyacente y microcalcificaciones asociadas de tipo pleomórficas que se clasificó tipo V del ACR, Se muestra la proyección del marcaje (C). El diagnóstico histopatológico fue de carcinoma ductal infiltrante.



**Figura 6.** Paciente de 48 años de edad que muestra en las proyecciones OML (A), y cono de compresión magnificación (B) asociada a una zona de asimetría por mayor densidad en la interlínea de cuadrantes superiores de la misma mama, las cuales se clasificaron tipo IV del ACR. Se realizó marcaje de las dos lesiones (C), el diagnóstico histopatológico fue de C L I de 0.5 cm en la lesión de la cola de Spence y cambios fibroquísticos en la zona de asimetría.

cual se encuentra dentro del rango reportado en la literatura para las lesiones de este grupo (24-34%). En donde obtuvimos una tasa de falsos positivos de 50 pacientes, correspondiente a 73.5%, cuando en la literatura está reportada de 70 a 85%.

En cuanto a nuestro grupo de lesiones tipo V del ACR, estamos por debajo de lo reportado en la literatura de malignidad (arriba de 90%), cuando en nuestra serie fue de 81.2%, resaltando el pequeño número de pacientes en este grupo, además que los resultados histopatológicos de cicatriz radial y papiloma ductal intraquístico son considerados en la literatura como causas de falsos positivos por su similitud por imagen con el cáncer.

## Conclusiones

Concluimos que no se deben realizar biopsias excisionales de mama a todas aquellas pacientes que sean clasificadas con lesiones tipo II.

En cuanto a las pacientes con categoría III, la biopsia debe realizarse con base en el contexto clínico y de imagen.

Para lo cual es necesario que el grupo multidisciplinario involucrado en el manejo y diagnóstico de la patología mamaria, esté familiarizado con el léxico de clasificación de los hallazgos mastográficos, así como del riesgo de malignidad para cada grupo.

Asimismo, deben tener conocimiento de otros métodos diagnósticos que pueden ser de utilidad para disminuir el número de biopsias innecesarias.

## Referencias

1. Miller A, To T, Baines C, Wall C. The Canadian National Breast Screening Study-1: breast cancer mortality after 11 to 16 years follow up. *Ann Intern Med* 2002; 137: 305-12.
2. Kopans Daniel. La mama en imagen. Segunda edición. Lippincott-Raven.
3. Jackman R, Nowels K, Rodríguez J, Marzoni F, Shepard M. Stereotactic, automated, large-core needle biopsy of nonpapillary breast lesions: false negative and histologic underestimation rates after long-term follow-up. *Radiology* 1999; 210: 799-805.
4. Sickles E. Management of probably benign breast lesions. *Radiol Clin N Am* 1995; 33: 1123-9.
5. Kolb T, Lichy J, Newhouse J. Occult cancer in women with dense breasts: detection with screening US. *Radiology* 1998; 207: 191-9.
6. Majid A, Shaw E, Doherty R, Sharma N, Salvador X. Missed breast carcinoma: pitfalls and pearls. *Radiographics* 2003; 23: 881-95.
7. Liberman L, et al. The BI-RADS: positive predictive value of mammographic features and final assessment categories. *AJR* 1998; 171(1): 35-40.
8. Leung J. New modalities in breast imaging: digital mammography, positron emission tomography, and sestamibi scintimammography. *Radiol Clin N Am* 2002; 40: 467-82.
9. American College of Radiology: Breast Imaging Reporting and Data System (BI-RADS). 3rd Ed. Reston: Va ACR; 1998.
10. Liberman L, Menell J. Breast imaging reporting and data system (BI-RADS). *Radiol Clin N Am* 2002; 40: 620-30.
11. Humphrey L, Helfand M, Chan B, Woolf S. Breast cancer screening: a summary of the evidence for the us preventive services task force. *Ann intern Med* 2002; 137: 347-60.
12. American Medical Association Council on Scientific Affairs: Mammographic screening for asymptomatic women. *CSA Report* 1999; 16: 15.
13. Bassett Lawrence. Imaging of breast masses. *Radiol Clin N Am* 2000; 38: 669-91.
14. Caplan LS, Blackman, et al. Coding Mammograms using the Classification "probably benign finding-short interval follow-up suggested". *AJR* 1999; 172(2): 339-42.
15. Fletcher SW, Black W, Harris R, Rimer BK, Shapiro S. Report of the international workshop on screening for breast cancer. *J Natl Cancer Inst* 1993; 85: 1644-56.
- X. Heilbrunn Ken S. The American College of Radiology's Mammography Lexicon: Barking up the wrong tree? *AJR* 1994; 162: 593-4.
16. Jackman RJ, Marzoni FA. Needle-localized breast biopsy: why do we fail? *Radiology* 1997; 204: 677-84.
17. Kerlikowske K, Grady D, Barclay J, Frankel SD, Ominsky SH, Sickles EA. Variability and accuracy in mammographic interpretation using the American College of Radiology Breast Imaging Reporting and Data System. *J Natl Cancer Inst* 1998; 90: 1801-9.
18. Lee Carol. Screening mammography: proven benefit, continued controversy. *Radiol Clin N Am* 2002; 40: 395-407.
19. Liberman L. Clinical management issues in percutaneous core breast biopsy. *Radiol Clin N Am* 2000; 38: 791-805.
20. Sickles Edward. Successful methods to reduce false-positive mammography interpretations. *Radiol Clin N Am* 2000; 38: 693-9.
21. Preventive services task force. *Ann intern Med* 2002; 137: 347-60.