

Dr. Javier Altamirano Ley,¹
Dra. Gisela del Rocío Estrada Sánchez²

De la PET a la PET/CT. Tomografía por Emisión de Positrones (PET) y Tomografía Computarizada (CT)*

RESUMEN

Introducción: No se puede negar que, en la década pasada, la tecnología de imagen funcional con PET-FDG ha sido la modalidad diagnóstica con el crecimiento más rápido en oncología. Hoy en día, los médicos nucleares pueden localizar con mayor precisión anatómica los hallazgos metabólicos y los Radiólogos pueden clasificar con mayor exactitud las alteraciones estructurales.

Discusión: Con la disponibilidad de la nueva tecnología PET/CT se facilitará la localización anatómica de los cánceres

de cabeza y cuello, abdomen y pelvis, con la consiguiente mejor interpretación de las imágenes. También mejorará la planeación de la terapia de radiación, el monitoreo de los efectos del tratamiento y la toma de biopsia dirigida.

Conclusión: La modalidad dual: Función y anatomía de la tomografía por emisión de positrones (PET) y Tomografía Computarizada (CT) es la innovación más moderna de la Medicina Nuclear. Sus principales aplicaciones en oncología clínica básicamente son las mismas que las del PET dedicado. La ventaja de los estudios PET/CT sobre los

PET dedicados es su capacidad para planificar los tratamientos de radioterapia de intensidad modulada o de cirugías en áreas anatómicas complejas como la región de cabeza y cuello o la pelvis, así como diferenciar las captaciones fisiológicas de las patológicas.

Palabras clave: Tomografía por emisión de positrones, Tomografía Computarizada, PET/CT, ¹⁸FDG, artefactos, medios de contraste y oncología.

continúa en la pág. 10

¹Del Hospital Ángeles de las Lomas y ²C.T. Scanner del Sur. Vialidad de la Barranca s/n. Col. Valle de las Palmas, C.P. 52763. Huixquilucan, Edo. de México.
Copias (**copies**): Dr. Javier Altamirano Ley E-mail: draltaley@yahoo.com

Introducción

No se puede negar que en la década pasada, la tecnología de imagen funcional con PET-FDG fue la modalidad diagnóstica que registró el crecimiento más rápido en oncología. La alta sensibilidad para delimitar las zonas con incremento metabólico, en una amplia variedad de enfermedades malignas, le añade una precisión significativa a muchas técnicas diagnósticas que comparan únicamente la imagen anatómica. La imagen oncológica con más impacto, hoy en día, es la tomografía por emisión de positrones (PET) y representa lo que actualmente se denomina "imagen molecular", valiosísimo complemento para la información anatómica que proporciona la Tomografía Computarizada (CT)

y la fusión de ambas técnicas proporcionan imágenes mixtas PET/CT. Esta modalidad dual innovó la Medicina Nuclear y atrajo inevitable y justificadamente el interés de los médicos Radiólogos. Hoy en día, los médicos nucleares pueden localizar con mayor precisión anatómica los hallazgos metabólicos y los Radiólogos pueden clasificar con mayor exactitud las alteraciones estructurales. Esta técnica nuclear ha conducido a los Radiólogos a ver la importancia de las imágenes moleculares, ayudándoles a conceptualizar las limitantes inherentes del criterio en la identificación de anomalías anatómicas y catalogarlas como benignas o malignas. Por el contrario, las imágenes moleculares se benefician de los marcos anatómicos que proporciona la CT. Ahora, los hallazgos hipermetabólicos pueden asignarse a estructuras anatómicas específicas; esto ofrece ventajas entre las que podemos citar tiempos de adquisición más cortos y por consi-

ABSTRACT

Introduction: It can not be denied that, in the past decade, the functional imaging technology with PET-FDG has been the diagnostic modality with the fastest growth in oncology. Nowadays, the nuclear doctors can locate the metabolic finds with greater anatomic precision and the Radiologists can classify the structural alterations with greater accuracy.

Analysis: With the availability of the new PET/CT technology the anatomic localization of head, neck, abdomen and pelvis cancers will be facilitated, with the consequent better interpretation of images. It will also improve the radiation therapy planning, the treatment effects monitoring and the directed biopsy test.

Conclusion: The dual modality: Positron Emission Tomography (PET) Function and anatomy and Computed Tomography (CT) is the most modern innovation of Nuclear Medicine.

Its principal applications in clinical oncology are basically the same of dedicated PET. The advantage of PET/CT studies over dedicated PET is its capacity to plan modulated intensity radiotherapy treatments or surgery of complex anatomic areas such as head and neck regions or pelvis, as well as to tell the difference between physiological impressions from pathological ones.

Key words: Positron Emission Tomography, Computed Tomography, PET/CT, 18FDG, artifacts, contrast media and oncology.

guiente, un uso más eficiente de la instrumentación, mejorando el estadificar inicialmente la enfermedad y la localización más precisa del tumor.

Los estudios de PET convencionales utilizan una fuente de radiación externa para hacer la transmisión y realizar la corrección de atenuación. El tiempo necesario para realizar la transmisión es de tres a cuatro minutos por cama; esto significa más de 30 minutos para rastreos corporales, mientras que la emisión se adquiere en cuatro minutos por posición. De este modo, un rastreo convencional de cuerpo entero con PET requiere de seis a ocho posiciones que necesitan de una hora para completarse. Con el nuevo equipo PET/CT se utiliza la CT de cuerpo entero para corregir la atenuación, lo cual se realiza en menos de un minuto y reduce 50% el tiempo de adquisición de las imágenes de cuerpo entero.¹

La correcta localización anatómica de los hallazgos de la PET es difícil utilizando trazadores no específicos como la FDG, ya que se pueden observar vías normales de captación y eliminación, además de que la resolución espacial es generalmente inadecuada para localizar el sitio exacto de la lesión. Esto se puede solucionar combinando la PET con una modalidad de imagen anatómica como la CT, siempre y cuando las imágenes de las dos técnicas estén coordinadas con precisión. Las técnicas de registro basadas en software, pueden tener problemas en cuanto a posicionamiento del paciente y por el movimiento propio e involuntario de los órganos internos, que además necesita una intensa labor de mapeo que puede no converger de manera satisfactoria. Lo anterior se resuelve con los nuevos equipos híbridos PET/CT que permiten la adquisición de imágenes PET y CT en el mismo equipo y

hacen obvia la necesidad de registro por software; además, ofrecen de manera rutinaria imágenes con alineación precisa de la anatomía y la función en rastreos secuenciales, lo que significa un importante avance en la tecnología que ayuda a mantener a la imagen molecular a la vanguardia para diagnosticar, estadificar y monitorear la respuesta al tratamiento, facilitando la fusión a través de un hardware más que de un software. Adicionalmente, los pacientes permanecen posicionados en la misma cama para ambos estudios y las diferencias temporales y espaciales entre los dos grupos de imágenes se minimizan. Las diferencias espaciales incluyen la posición del paciente y el movimiento, así como el movimiento involuntario e incontrolable de los órganos internos. Al combinar dos modalidades establecidas, el

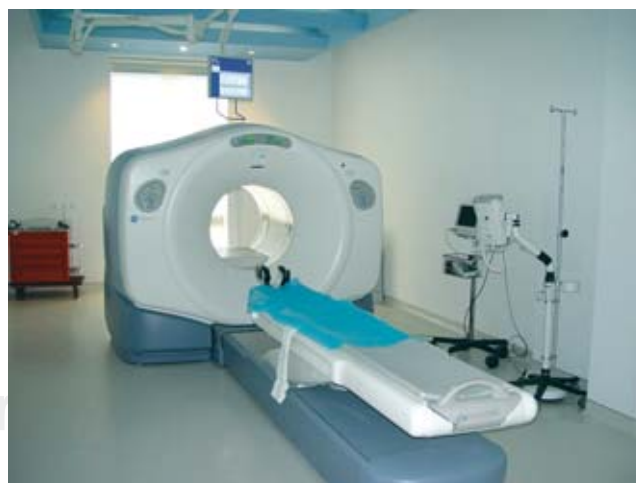

Figura 1. PET/CT de GE Medical Systems, modelo Discovery LS.

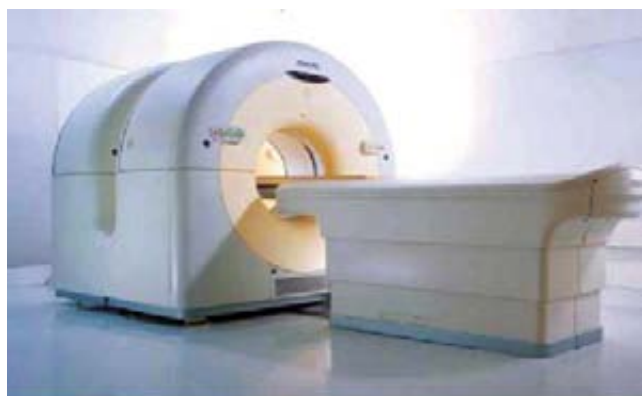

Figura 2. PET/CT de Philips Medical Systems, modelo Gemini.

equipo PET/CT integró técnicas que han progresado históricamente, cada una por su lado, pero en vías paralelas con un mismo objetivo. Ambas modalidades son complementarias, ya que los detalles anatómicos se estudian con la CT y la funcionalidad ve con la PET.

Equipos PET/CT disponibles en nuestro país

El primer diseño dedicado a la PET/CT es de GE Medical Systems, el Discovery LS (*Figura 1*) posee un avanzado scanner multidetector PET NXi BGO que incorpora la pared retráctil y las fuentes de transmisión opcionales del PET estándar. El área del paciente para la CT es de 70 cm, que se reduce a 60 cm para la PET, lo que limita la aplicación del dispositivo para la planeación del tratamiento con radiación.

Otro equipo PET/CT es el Gemini, fabricado por Philips Medical. Es una configuración más abierta que otras, con los scanners PET y CT separados para permitir el acceso al espacio entre los dos dispositivos, con lo que

puede reducirse el grado de ansiedad del paciente en caso de claustrofobia (*Figura 2*). El Gemini consta de un scanner de CT Philips MX 8000D de corte dual, con un cristal de oxiortosilicato de Gadolinio (GSO) y un scanner PET Allegro que opera totalmente en 3D. El diámetro del área para el paciente es de 70 cm para la CT y se reduce a 63 cm para la PET, lo que limita de nuevo la aplicación del dispositivo de planeación de terapia con radiación. Los dos equipos producen rastreos de cuerpo entero de buena calidad en menos de 30 minutos. Estos dispositivos mantienen las fuentes de transmisión (de ^{68}Ge o ^{137}Cs), por lo que es posible realizar la transmisión con dichas fuentes y en consecuencia, determinar la corrección de atenuación para la imagen PET, además de la obtenida con la CT.² Los estudios se obtienen de forma secuencial, con una diferencia mínima de tiempo entre ambos, sin que se precise reposicionar la camilla ni modificar el perfil de la misma, aunque con el riesgo potencial de que se presenten movimientos involuntarios.³

Corrección de la atenuación basada en CT

Es la más significativa de las correcciones que se realiza en una imagen de PET. Una imagen no corregida por atenuación (imagen de emisión), presentará una pérdida considerable de captación de sus estructuras más mediales frente a un realce de las más periféricas (*Figura 3*), entre otros inconvenientes. El principal atractivo del equipo PET/CT es que se puede utilizar la CT para hacer la corrección de atenuación en un lapso muy corto, como expresamos antes, con lo que se elimina la necesidad de un rastreo separado y largo. Utilizar los datos de CT para generar factores de corrección de atenuación de la emisión PET (ACF), reduce el tiempo de los rastreos de cuerpo entero en más de 40% y ofrece ACF sin ruido, comparados con las de transmisión

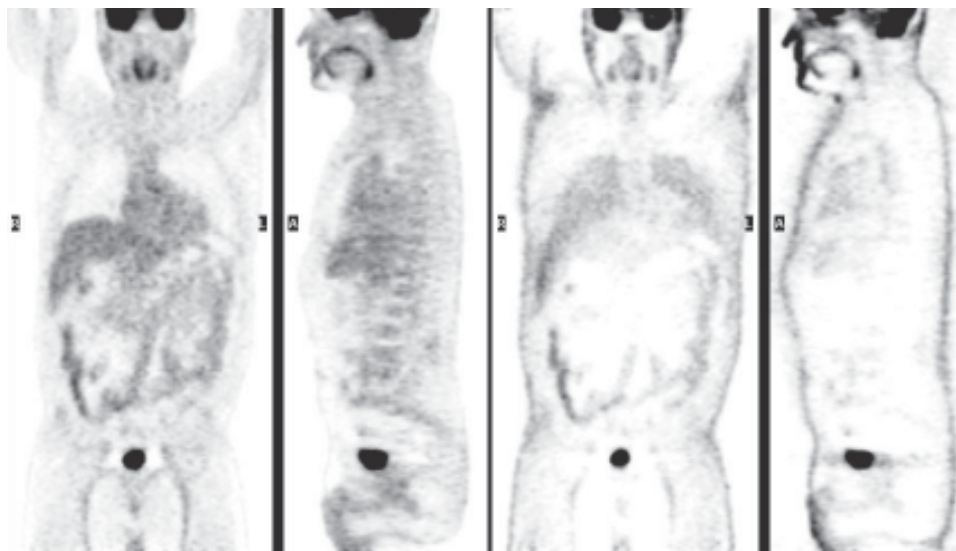


Figura 3. Imagen con y sin corrección de atenuación.

de mediciones del PET estándar, aun con fuentes únicas. Los factores de corrección se derivan del rastreo con CT a una energía media de protón de 70 keV, los cuales deben equipararse a la energía del PET de 511 keV. Las imágenes a escala de CT son interpoladas de la resolución espacial de CT a PET y los ACF son generados por retroproyección de las imágenes interpoladas. Puede haber serios efectos a partir de la incongruencia entre las imágenes de PET y CT debidas a la respiración del paciente. Éstas se observan principalmente cuando se obtiene la CT en inspiración sostenida, mientras que la PET se obtiene con el paciente respirando normalmente. Los sitios más afectados por los artificios de la respiración incluyen el diafragma, la base de los pulmones y el polo superior del hígado.

Algunos reportes recientes indican que la presencia de contraste intravenoso a concentraciones normales tiene poco efecto en la CT basada en ACF. Sin embargo, esto no aplica para el contraste oral, en el que los largos volúmenes del intestino y el amplio rango de concentraciones, puede conducir a una sobrecorrección de los datos de la PET. Los movimientos respiratorios y la presencia de contraste oral o intravenoso pueden generar artefactos en las imágenes de PET a través de la corrección de la atenuación basada en la CT, mientras que las imágenes de esta última ofrecen pistas de los problemas potenciales. Los artificios de movimiento vistos en la CT se correlacionarán con regiones de captación incrementada en las imágenes de PET; la región o regiones de material de contraste vistas en la CT también se pueden correlacionar con captación focal de FDG. Finalmente, las imágenes de PET no corregidas pueden compararse con las imágenes corregidas para asegurar la correcta identificación de los artificios debidos a los ACF. Por lo tanto, aunque exista el riesgo potencial de los artefactos ocasionados por los ACF basados en la CT, los beneficios considerables de la adquisición rápida, con alta calidad estadística y sin ruido de los ACF, claramente pesan más que las desventajas.²

La literatura disponible muestra que la actividad en el hueso, con corrección de atenuación con CT, es sobrestimada en 11%, comparada con la corrección de atenuación realizada con Germanio 68. En tejidos blandos, existe una sobrestimación de 2.1% cuando se utiliza la CT para corrección de atenuación. Deben tomarse en cuenta estos datos cuando se desea realizar estudios comparativos de semicuantificación: Valor Estandarizado de Captación (SUV) y principalmente cuando la corrección de atenuación fue realizada con fuente de Germanio 68.⁴

Consideraciones para la adquisición de protocolos PET/CT

El factor más importante de la PET en oncología es la capacidad para detectar enfermedades primarias y

metastásicas a través de un rastreo de cuerpo entero en una sola exploración. Por el contrario, la CT ha sido utilizada con mayor frecuencia para delimitar la anatomía de un solo órgano o para evaluar una extensión axial limitada. La capacidad para adquirir información anatómica con una exposición a la radiación a niveles razonables, sustenta el concepto principal de la PET/CT combinada. Por lo tanto, la mayoría de los protocolos de imagen de PET/CT se basan en adquisiciones de cuerpo entero, los cuales implican la transmisión de un rastreo pre o postinyección, seguido de un rastreo de emisión que cubra el mismo rango de imagen axial. El protocolo PET/CT es similar al protocolo estándar de la PET, con la variante de que la transmisión se reemplaza y emplea los rayos X de la CT en lugar de fuentes radiactivas como ⁶⁸Ge y/o ¹³⁷Cs. Sin embargo, es necesario señalar los puntos más importantes para cada paso de la adquisición del estudio dual.⁵

Preparación del paciente

Hamblen y Lowe, et al.⁶ describieron con detalle la apropiada preparación para los estudios de PET de cuerpo entero, criterios que también se pueden aplicar a los pacientes para los estudios de PET/CT. Por lo tanto, deben tomarse en cuenta las mismas consideraciones en cuanto al estado de ayuno, niveles de glucosa, hidratación y uso de relajantes musculares. Se debe hacer hincapié en alergias al yodo, si se van a utilizar agentes de contraste intravenoso durante el curso del estudio. Por otra parte, los medios de contraste orales habitualmente no requieren medicación previa o pruebas. Se debe pedir al paciente que tome de 1,000 a 1,500 mL de solución de contraste oral durante la fase de captación de la FDG. La dosis a inyectar dependerá del peso del paciente y puede ser de entre 300 y 700 MBq. Además, se deben tomar en cuenta las características del scanner y del modo de adquisición. Cuando se realice un CT diagnóstico, será necesario instruir al paciente sobre el protocolo de respiración que deberá seguir (Figura 4).

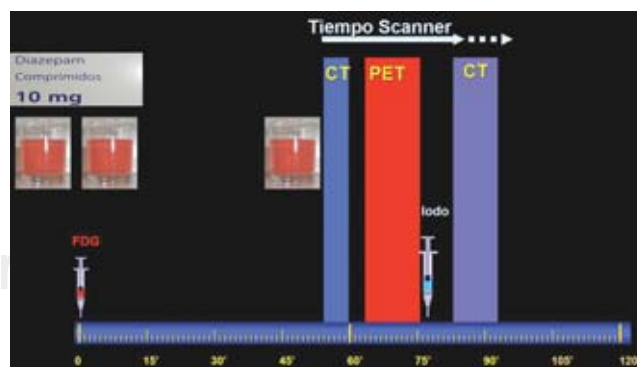


Figura 4. Protocolo de adquisición PET/CT.

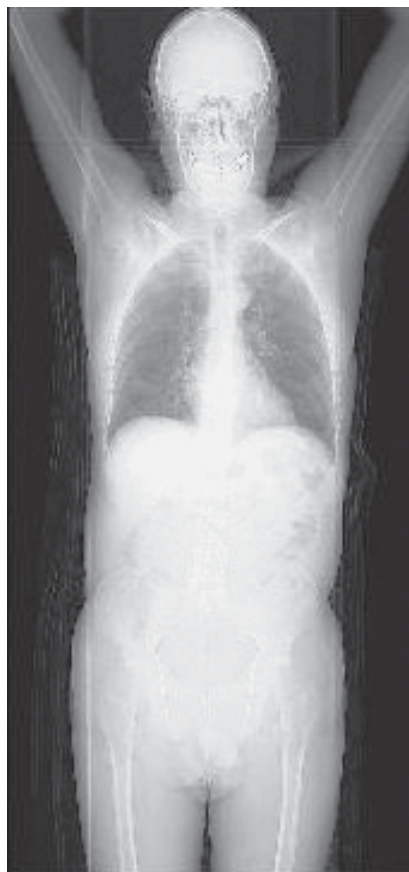

Figura 5. Radiografía digital.

Colocación del paciente en el tomógrafo

Antes del estudio, el paciente debe quitarse cualquier objeto metálico que pudiera generar interferencias en la transmisión del rastreo con CT. Varios tomógrafos PET/CT tienen una apertura uniforme del gantry de 70 cm, más larga que la apertura estándar del PET de 60 cm. Se debe posicionar al paciente cómodamente en la mesa de exploración con los brazos levantados por arriba de la cabeza para evitar complicaciones. La práctica habitual en CT, emplea aditamentos adecuados en la posición (soportes en rodillas, cabeza y cuello, brazos, etc.), para limitar al máximo el movimiento involuntario que pudiera conducir a alineaciones erróneas durante las evaluaciones combinadas.

Adquisición de la CT

El rastreo corporal con PET/CT se inicia con la adquisición de una radiografía digital del paciente obtenida durante el movimiento continuo de la camilla, con el tubo de Rayos X ensamblado habitualmente en la posición frontal o lateral. De esta forma se obtiene una imagen anatómica similar a la de los Rayos X convencionales en una proyección dada. Esta radiografía digital se utiliza para definir el rango de la evaluación axial del estudio de PET/CT. Los marcadores visuales para la medición del campo transversal de visión del CT (70 cm) y

del PET (60 cm) se despliegan en el topograma. Estos marcadores guían al técnico para asegurarse de que todas las partes del cuerpo están posicionadas dentro del campo de visión transversal más pequeño de la CT (Figura 5). Después de la definición del rango de imagen coaxial, la mesa con el paciente se mueve automáticamente dentro del campo de visión de la CT para el rastreo de transmisión, con una duración menor a un minuto. La mayoría de los centros usuarios de PET/CT adquieren un solo rastreo en espiral continuo de CT.

Adquisición de la emisión PET

Una vez que finaliza la transmisión con la CT, la mesa con el paciente se desliza de forma automática al campo de visión del PET. Ahí comienza el estudio de emisión en dirección caudo-craneal, que inicia en el tercio superior de los muslos para limitar la sobreposición de la eliminación urinaria. El rastreo dura de 10 a 30 minutos.

Procesamiento de los datos y reconstrucción

La reconstrucción de las imágenes de la CT es simultánea a la adquisición de la emisión. Debido a que la reconstrucción de una sola imagen de CT toma menos de un segundo, las imágenes de CT están listas para el proceso de corrección de la atenuación, antes de que concluya el primer rastreo de emisión.⁵ El cálculo de los ACF de los datos de transmisión de CT, se basan en el algoritmo delineado por Kinahan, et al.⁷

Las imágenes de emisión se reconstruyen consecutivamente con la adquisición de la emisión y la utilización de los ACF disponibles. Después de completar la última posición en la cama del rastreo con PET, todas las imágenes de emisión están disponibles y ensambladas dentro del volumen de cuerpo entero.

Análisis de las imágenes

Para valorar las imágenes puede requerirse cualquiera de los siguientes grupos de imágenes: CT, PET corregido y PET no corregido. Además, puede requerirse la reconstrucción de varias imágenes postadquisición para crear grupos de imágenes de CT con ventanas y filtros alternados. Las herramientas de fusión están disponibles habitualmente en el software estándar de la PET/CT y permiten avanzar a través de cualquiera de las imágenes de volumen individuales y fusionadas, así como la visión lado a lado (Figura 6).

Optimización de los protocolos

La literatura disponible reporta la experiencia de casi cinco años con el uso de las imágenes de PET/CT; sin embargo, existen pocos datos comparativos sobre el verdadero impacto de la precisión diagnóstica con esta técnica en el manejo del paciente. La poca disponibilidad de datos clínicos y la falta de parámetros de protocolos óptimos, contribuyen a discutir el uso de las imá-

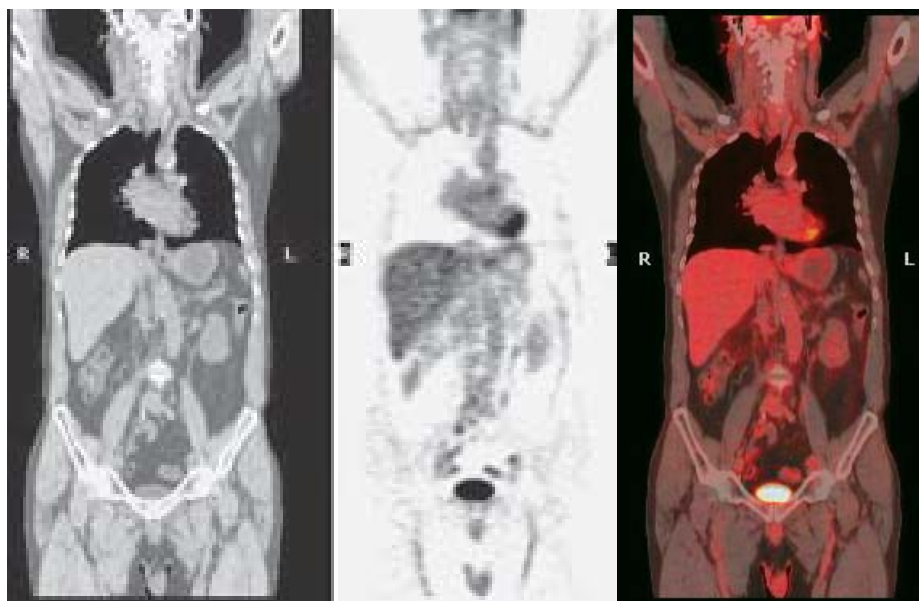


Figura 6. Estudio PET/CT normal.

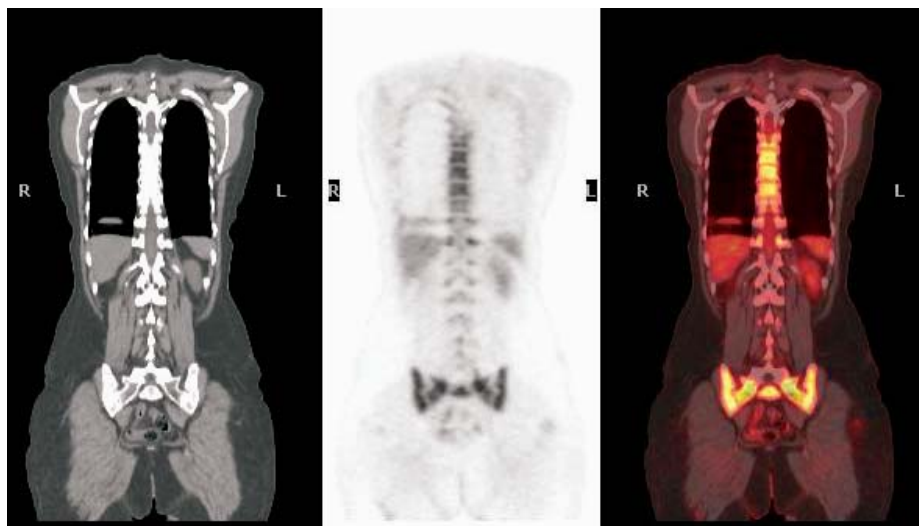


Figura 7. Artificio de respiración.

genes de PET/CT para el manejo integral del paciente oncológico. En la práctica cotidiana se distinguen dos enfoques generales:

1. La CT se utiliza para efectuar la transmisión y para corregir la atenuación, así como referencia de marcaje anatómico para los hallazgos de la PET. Por tanto, no está indicado realizar un CT diagnóstico debido a que el paciente fue sometido previamente a una evaluación diagnóstica completa.
2. La CT diagnóstica está clínicamente indicada como parte de la PET/CT, utilizando medios de contraste oral y/o intravenoso para maximizar la información diagnóstica de la anatomía y grado vascular del tumor. Además, se utiliza como fuente de transmisión y referencia o marcaje anatómico.

Aspectos generales de los protocolos con equipos PET/CT

Posicionamiento del paciente

La mayor parte de los pacientes toleran el estudio con los brazos colocados en un soporte por arriba de la cabeza, con el objetivo de reducir los artificios de difusión en el cuerpo e incrementar las estadísticas de conteo del correspondiente rastreo de emisión. Cuando los brazos se localizan junto al cuerpo, en lugar de mantenerlos por encima de la cabeza, aumenta la dispersión de los fotones de Rayos X en aquellas direcciones que incluyen a los brazos y al paciente, lo que se observa como artificios en forma de rayas. Por el contrario; para las exploraciones de cabeza y cuello, los estudios se obtienen con los brazos extendidos hacia abajo.

Artificios por interrupción

Los artificios por interrupción de la imagen se pueden observar en el estudio de pacientes muy altos o de las imágenes obtenidas con los brazos hacia abajo y/o afuera del campo de visión. Si el paciente se extiende más allá de los límites del campo de visión transversal, una parte de la anatomía no se reconstruye en la CT y, por tanto, no será posible realizar la corrección de la atenuación. Si se presenta una interrupción y no se corrige, la reconstrucción de las imágenes de emisión aparecerá enmascarada por la CT incompleta.

Artificios de respiración

Este tipo de artificios pueden presentarse en las imágenes de emisión posterior a la corrección de la atenuación y son particularmente severos cuando las técnicas estándar de respiración sostenida se transfieren directamente de la CT clínica a la PET/CT combinada sin la adaptación posterior. Como se mencionó antes, las zonas más afectadas por la respiración son la pared anterior e inferior del tórax, así como la parte superior del hígado. Son típicos los artificios curvilíneos fríos paralelos a la cúpula diafragmática en la interfase pulmón-diafragma (*Figura 7*). Ante la carencia de un programa de respiración sincronizada, la anatomía del paciente obtenida con la CT debe acoplarse a las imágenes de PET, las cuales se obtienen en el curso de múltiples ciclos de la respiración.⁵ Goerres et al. compararon la calidad de la alineación de la imagen de PET/CT en el tórax y el abdomen, sosteniendo la respiración y la respiración normal durante la adquisición combinada. Encontraron que la espiración normal y la respiración libre ofrecen la mejor coincidencia en el tórax en 53 y 27% de los pacientes, respectivamente. La precisión en la alineación de la CT y de la PET para las estructuras abdominales, fue igualmente satisfactoria cuando se adquirió la CT también con respiración libre o en la espiración normal⁸.

Medios de contraste

Mucho se ha escrito sobre el uso o no de los medios de contraste en las imágenes de PET/CT, ya que existe la incertidumbre de que pueden modificar la calidad de las imágenes combinadas cuando se realiza la corrección de la atenuación por CT, porque pueden ocasionar patrones anómalos de captación del ¹⁸FDG en las imágenes corregidas de PET/CT.⁵

En el CT diagnóstico es habitual el uso de contraste oral o intravenoso que contienen yodo o bario para distinguir ganglios linfáticos, vasos sanguíneos y tracto gastrointestinal o para detectar lesiones en órganos sólidos. El elevado número atómico del bario ($Z = 46$) y del yodo ($Z = 53$) hace más probable la absorción fotoeléctrica de los fotones de baja ener-

gía de la CT; sin embargo, estos medios son prácticamente transparentes a los fotones de aniquilación de 511 KeV.⁹

Cohade, et al.¹⁰ informaron que una acumulación focal de contraste provocará un artefacto debido a un foco hipercaptante en la imagen de PET en la misma localización.

Nehmeh, et al.¹¹ reportaron el impacto de los contrastes orales en la determinación del SUV y refieren un incremento de $4.4\% \pm 2.8$ (máximo: 11.3%) en las regiones que contienen contraste, mientras que en los tumores fue de $1.2\% \pm 1.1\%$ (máximo: 4.1%).

Se han propuesto diversos protocolos como la aplicación del contraste con una bomba de infusión, seguida de solución salina,⁵ o la adquisición del estudio contrastado de la pelvis hacia la base del cráneo.¹²

Se recomienda el uso de contrastes orales negativos, cuya base o principio es el agua, porque minimizan los artificios en la imagen de PET, por lo que pueden utilizarse para los estudios de PET/CT.^{5,13}

Se administran de dos a tres vasos de contraste oral antes de inyectar la ¹⁸FDG y un vaso justo antes de colocar al paciente en la camilla (para distender adecuadamente el tracto digestivo alto).

Algunos autores no emplean contraste oral sino agua,¹⁴ con el fin de evitar artefactos y algunos otros refieren que definitivamente no introducen artificios significativos.¹⁵

El análisis de las imágenes PET/CT con corrección de atenuación deberá ir acompañado del análisis de las imágenes sin corrección de atenuación y de la imagen de fusión, ya que podemos tener artificios por el contraste causados por un error en la determinación del coeficiente de atenuación, identificados como focos hipercaptantes en la imagen corregida.

Implantes metálicos

El material de osteosíntesis, las amalgamas y prótesis dentales, los catéteres de quimioterapia y las articulaciones artificiales, pueden causar artificios severos con la energía de la CT, que puede mostrar una imagen no diagnóstica y generar patrones artificiales de captación focal de la ¹⁸FDG. Estos focos pueden confundir, especialmente cuando la zona a evaluar está en la vecindad de los implantes metálicos. Por lo anterior, igual que cuando se utilizan contrastes, deberán valorarse las imágenes de PET/CT corregidas, sin corrección de atenuación y de fusión, con el objetivo de identificar los artificios y evitar diagnósticos erróneos.

Rastreo combinado y reporte conjunto

Los nuevos equipos PET/CT permiten la revisión de los datos de PET, CT y las imágenes fusionadas. El concepto original de PET/CT es la conjunción de los datos funcionales de PET con los datos anatómicos de

la CT, además de la identificación de hallazgos relevantes en PET con morfología normal o anormal. En México el reporte clínico se realiza de forma conjunta entre el Médico Nuclear y el Radiólogo, tarea sencilla cuando los hallazgos de PET y CT concuerdan. Pero hallazgos contradictorios pueden representar la diferencia de opinión entre los médicos, ya que pueden observarse masas de gran tamaño que no captan ^{18}F FDG y ganglios dentro del tamaño normal que sí captan. El consenso se puede facilitar con los datos que aporta el médico tratante o a través de la opinión de médicos expertos sub-especializados, con la finalidad de aportar datos relevantes que ayuden a decidir el nuevo plan de tratamiento, que concluya en el reporte conjunto todas las zonas que captan anormalmente ^{18}F FDG y que sean susceptibles de tratamiento.

Protocolos especiales

Con mucha frecuencia, los estudios PET/CT pueden presentar artificios por movimiento del paciente o relajación de los músculos, en los 20 minutos que pasan entre las adquisiciones de PET y CT, en especial en los estudios que involucran cabeza y cuello.

Para maximizar la alineación exacta entre la CT y la PET, se realiza un protocolo de imagen de cuello-torso. Primero, se obtiene un estudio desde el tercio medio

de los muslos del paciente hasta el inicio del cuello, con los brazos hacia arriba. Al terminar, se pide al paciente que baje los brazos y los mantenga cerca del tronco para el rastreo de cabeza y cuello. En esta segunda evaluación se puede utilizar una almohada o soportes rígidos de hule espuma¹⁶ y se debe reposicionar la camilla para adquirir dos posiciones más. Hay muchas ventajas en este protocolo: Primero, los parámetros de la imagen se pueden ajustar a la región anatómica en evaluación y, segundo, el paciente puede levantarse de la mesa entre las dos evaluaciones parciales, si lo necesita (*Figura 8*).

En pacientes con cáncer de mama, los mismos autores recomiendan complementar la evaluación de cuerpo entero con PET/CT de forma rutinaria, con un segundo rastreo loco-regional del tórax con la paciente en posición prona y las mamas en una configuración pendular. La posición prona también ha demostrado ser más efectiva que la supina en las imágenes para el diagnóstico de cáncer de mama con ^{18}F FDG PET/CT. Ellos realizan la evaluación de la mama con PET/CT sin la administración del contraste intravenoso, con lo que disminuye la exposición a la radiación por la CT⁵.

Se puede ver afectada la calidad de las imágenes en los pacientes obesos debido a la gran atenuación de los fotones. La detección de las lesiones en estos

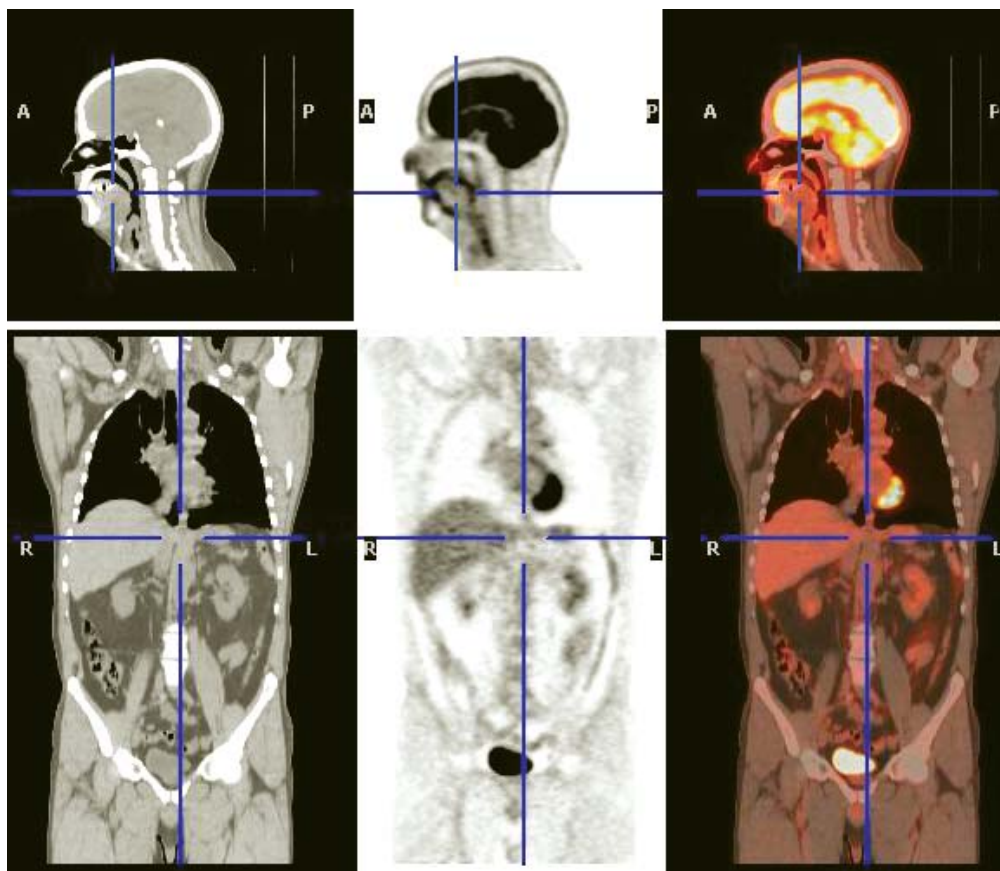


Figura 8. Protocolo de imagen cabeza y cuello/torso.

pacientes es confiable si se aumenta el tiempo de emisión a cinco minutos por posición.¹⁷

Determinación del valor estandarizado de captación PET/CT

Se ha cuestionado la utilidad de determinar la semi-cuantificación SUVmax como un índice para diferenciar lesiones benignas de malignas y grado de malignidad en los estudios de PET-FDG. Se reportan diferentes factores que pueden influir y modificar el valor obtenido: Estado de ayuno, niveles de glucosa sanguínea, efecto de volumen parcial, peso del paciente e intervalo de captación, entre otros.¹⁸

La literatura médica reporta que las imágenes con corrección de la CT presentan una captación significativamente mayor que las obtenidas con fuentes radiactivas externas como el Germanio 68, situación que se debe tomar en cuenta al comparar los valores SUVmax obtenidos con equipos PET/CT frente a los equipos PET dedicados.⁴

Recientemente se informó que el SUVmax se puede incrementar significativamente, dependiendo del número de iteraciones que se realicen en la reconstrucción del estudio, por lo que también es importante tomarlas en cuenta.¹⁹

Dosis de irradiación

La irradiación que produce un estudio de emisión en un PET estándar a cuerpo entero, se ubica entre 5 a 10 mSv y la transmisión tradicional con Germanio no significa una dosis alta para el paciente.²⁰ En un scan corporal que utiliza ⁶⁸Ge, la dosis de irradiación efectiva depende del tiempo total empleado, así como de la actividad de las fuentes de transmisión, suponiendo de 0.20 a 0.26 mSv (para una duración de 35 minutos); dosis mínima frente a la recibida por ¹⁸F-FDGz.²¹ La dosis efectiva por unidad de actividad administrada de ¹⁸F-FDG es de 1.9×10^{-2} mSv/MBq. Por lo tanto, si se administran 370 MBq, entonces la dosis efectiva correspondiente al estudio PET será de 7.03 mSv.

Cuando la CT se usa como fuente de transmisión, la dosis efectiva que ocasiona dependerá del modo en que sea utilizada: 18.9 mSv para el modo de alta calidad y de 8.8 mSv para el modo de alta velocidad, utilizando en ambos casos el mismo Kilovoltaje (140 kV) e idéntica corriente del tubo (80 mA); cifras claramente superiores al ⁶⁸Ge cuando éste se utiliza como fuente de transmisión.²³ Cohnen M, et al. reportaron para procedimientos estándar de un equipo CT de cortes múltiples, dosis efectivas para estudios de tórax de 7.2 a 12.9 mSv y para el abdomen de 12.4 a 16.1 mSv.²⁴

Fusiones

Por diversas razones clínicas, las imágenes funcionales PET y anatómicas CT han sido integradas dentro

de una modalidad diagnóstica única, conocida como la fusión de imagen. Este proceso puede realizarse mediante tres tipos diferentes: La fusión visual, software y hardware. En la primera el médico compara dos modalidades de imagen por separado vistas una junto a la otra y la fusión tiene lugar en su mente. En las fusiones software y hardware los resultados de ambos procedimientos se localizan en un grupo de imágenes integradas, lo que sugiere la superioridad de la fusión hardware de los equipos PET/CT, sobre la fusión software.

La fusión verdadera de hardware de PET y CT no existe por ahora, ya que se requeriría el uso de un solo sistema de detección que registre los dos grupos de imágenes al mismo tiempo: Los fotones gamma de 511 KeV del ¹⁸F y los rayos X de la CT. Una solución alternativa es un dispositivo combinado con scanner separados de CT y PET posicionados en línea, llamado scanner PET/CT híbrido. La información anatómica de alta resolución generada por la CT, añade una información significativa a las características de los tejidos encontrados por PET. La alineación anatómica adecuada de ambos grupos de imágenes, permite una visualización conveniente de toda la información en un solo estudio, mejorando el estadificar la enfermedad inicial y su re-estadificar, así como la localización y clasificación de las lesiones, con lo que puede intervenir además en la programación de radioterapia de intensidad modulada.²⁵

El término fusión hardware se refiere a un scanner PET/CT que incluye los scanner por separado posicionados en línea a una distancia fija. La actual combinación de la PET/CT se puede considerar como un sistema de posicionamiento caro, que facilita la obtención de una Tomografía Computarizada y de una PET en una sola sesión con un mínimo movimiento del paciente, a un costo de ocupación de la CT mientras se realiza la PET y viceversa. Sin embargo, los scanner PET/CT tienen grandes ventajas sobre los scanner por separado, como la de que el paciente se mantiene en la misma mesa y en la misma posición, no obstante que los procedimientos logísticos de la fusión de imagen son más fáciles y probablemente menos propensos a provocar artificios que resultan de los diferentes posicionamientos. La inexactitud de la fusión representa la suma de imprecisiones causadas por las diferencias en las posiciones, los artificios de movimiento y los procedimientos de fusión por sí mismos. Como una regla, el error teórico mínimo total puede estimarse en aproximadamente 10 mm en todas direcciones y probablemente el doble en la región diafragmática. El error mínimo puede ser menor en las partes rígidas del cuerpo, como el cerebro. El error mínimo es inevitable en la fusión de imágenes, ya sea en los rastreos de PET/CT solos o combinados. La literatura actual demuestra que la fusión software es menos precisa que la fusión hardware que ofrecen los equipos PET/CT actuales.²⁰ Has-

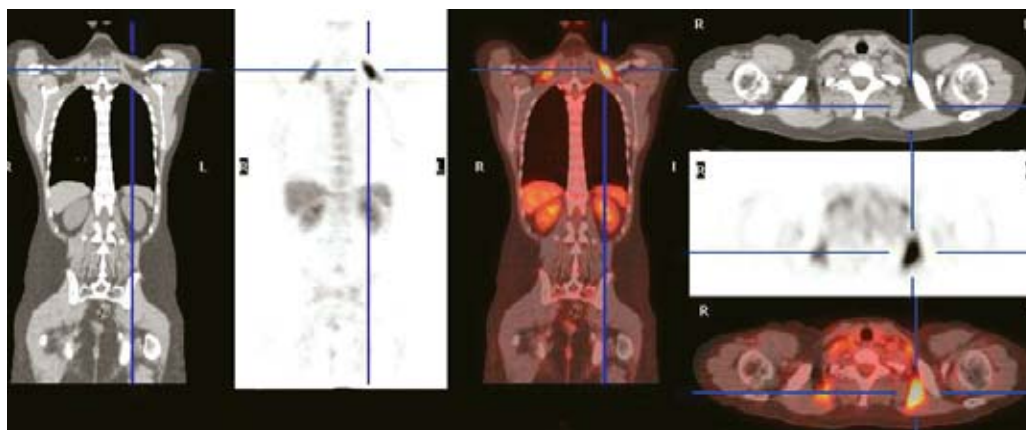


Figura 9. Grasa parda.

ta la aparición de estos equipos híbridos se comenzó a estudiar la grasa parda, hallazgo común en pacientes tratados con quimioterapia (*Figura 9*).

Discusión

Debido a que la tecnología de PET/CT está cada vez más disponible, empiezan a aparecer estudios que documentan su uso en una amplia gama de cánceres, incluyendo el pulmonar, de colon, tiroideo, melanoma, linfoma y cánceres primarios desconocidos, temas que trataremos posteriormente.

Es evidente la necesidad de más estudios científicos para establecer el papel apropiado de la PET/CT en el manejo del paciente oncológico, hecho que tiene un lugar indiscutible de la migración continua de las imágenes clínicas de PET a PET/CT que se experimentan actualmente. La adición de una anatomía ahora disponible en forma habitual con imágenes funcionales ha promovido la aceptación de imágenes moleculares con PET entre otras especialidades médicas. La capacidad de registrar una imagen exacta de la función y anatomía en un solo rastreo para cada paciente es un avance significativo sobre los rastreos por separado.

Con la disponibilidad de la nueva tecnología PET/CT se facilitará la localización anatómica de los cánceres de cabeza y cuello, abdomen y pelvis, con la consiguiente mejora en la interpretación de las imágenes; también mejorarán otras aplicaciones como la planeación de la terapia de radiación, el monitoreo de los efectos del tratamiento y la toma de biopsia dirigida.

La eliminación de la transmisión con fuentes externas y la adquisición de rastreos con CT más rápidos y con bajos niveles de ruido, han ayudado (junto con cristales detectores más rápidos) a reducir los tiempos de las imágenes de cuerpo entero a menos de 15 minutos, mejora sustancial sobre los rastreos previos de una hora.

El uso de medios de contraste ya no es un obstáculo para las imágenes clínicas. Los métodos de corrección de la atenuación, basados en CT, se dan por bien entendidos y varias modificaciones inherentes a los modelos de escalas se sugirieron para medir la presencia de medios de contraste de alta densidad en imágenes de CT utilizadas para la corrección de la atenuación. La PET/CT es una técnica de imagen compleja que genera más información que cualquiera de las modalidades solas, situación que mejorará al disponer de otras pruebas moleculares con mayor especificidad que la ^{18}F -FDG, por lo que la combinación de la imagen anatómica y funcional se volverá aún más importante.

Conclusión

La modalidad dual función y anatomía, ha sido la panacea oncológica en la evolución de imagen molecular de la Medicina Nuclear, donde el progreso de la PET al PET/CT parece ser irreversible debido a los grandes beneficios de su potencial diagnóstico, por lo que la introducción de los nuevos equipos PET/CT híbridos en nuestro país registra un crecimiento progresivo. El valor agregado que representan los resultados de estudios PET/CT sobre los PET dedicados es, por supuesto, su uso en la planificación de los tratamientos de la radioterapia de intensidad modulada o de cirugías en áreas anatómicas complejas como la región de cabeza y cuello o la pelvis.

Actualmente casi 94% de los nuevos equipos adquiridos en EUA son PET/CT, tendencia que se sigue en todo el mundo y principalmente en México, donde ya existen cuatro equipos disponibles al público. El estudio PET/CT tiene la capacidad de proveer una combinación sinérgica, la cual es de mayor valor que cada uno de los estudios por separado. Esta tecnología se sigue desarrollando y parece no tener límites.

Referencias

1. Czernin Johannes MD, Schelbert Heinrich MD, PhD. PET/CT Imaging: Facts, opinions, hopes and questions. *J Nucl Med* 2004; 45; 1: 1S-3S.
2. Townsend David W, Carney Jonathan, Yap Jeffrey T and Hall Nathan C PET/CT Today and tomorrow. *J Nucl Med* 2004; 45: 4S-14S.
3. Townsend DW, Cherry SR. Combining anatomy and function: The path to true image fusion. *Eur Radiol* 2001; 11: 1968-74.
4. Nakamoto Y, Osman M, Conade C et al. PET/CT comparison of quantitative tracer uptake between germanium and CT Transmission attenuation-corrected images. *J Nucl Med* 2002; 43: 1137-43.
5. Beyer T, Antoch G, Müller S, Egelhof T, Freudenberg LS, Debatin J y Bockisch A. Acquisition protocol considerations for combined PET/CT imaging. *J Nucl Med* 2004; 45: 25S-35S.
6. Hamblen SM, Lowe VJ. Clinical 18F-FDG oncology patient preparation techniques. *J Nucl Med Technol* 2003; 31: 3-10.
7. Kinahan PE, Hasegawa BH, Beyer T. X-Ray-based attenuation correction for positron emission tomography/computed tomography scanners. *Semin Nucl Med* 2003; 33: 166-79.
8. Goerres GW, Burger C, Schwitter MR, Heidelberg TN, Seifert B, von Schulthess GK. PET/CT of the abdomen: Optimizing the patient breathing pattern. *Eur Radiol* 2003; 13: 734-9.
9. Dizendorf E, Hany TF, Buck A, von Schulthess GK, Burger C. Cause and magnitude of the error induced by oral CT contrast agent in CT-based attenuation correction of PET emission studies. *J Nucl Med* 2003; 44: 732-8.
10. Cohade C, Osman M, Nakamoto Y, Marshall LT, Links JM, Fishman EK, et al. Initial experience with oral contrast in PET/CT: Phantom and clinical studies. *J Nucl Med* 2003; 44: 412-6.
11. Nehmeh SA, Erdi YE, Kalaigian H, Kolbert KS, Pan T, Yeung H, et al. Correction for oral contrast artifacts in CT attenuation-corrected PET images obtained by combined PET/CT. *J Nucl Med* 2003; 44: 1940-4.
12. Beyer T, Antoch G, Bockisch A, Stattaus J. Optimized intravenous contrast I PET/CT. *J Nucl Med* 2005; 46: 429-35.
13. Antoch G, Kuehl H, Kanja J, Lauenstein TAC, Schneemann H, Aut. E, et al. Dual-modality PET/CT scanning with negative oral contrast agent to avoid artifacts: Introduction and evaluation. *Radiology* 2004; 230: 879-85.
14. Antoch G, Jentzen W, Freudenberg LS, Stattaus J, Mueller SP, Debatin JF, Bockisch A. Effect of oral contrast agents on computed tomography-based positron emission tomography attenuation correction in dual-modality positron emission tomography/computed tomography imaging. *Invest Radiol* 2003; 38; 12: 784-9.
15. Dizendorf EV, Treyer V, Von Schulthess GK, Hany TF. Application of oral contrast media in coregistered positron emission tomography-CT. *AJR Am J Roentgenol* 2002; 179; 2: 477-81.
16. Beyer T, Tellmann L, Nickel I, Pietrzyk U. On the use of positioning aids to reduce misregistration in the head and neck in whole body PET/CT studies. *J Nucl Med* 2005; 46: 596-602.
17. Keyes JW Jr. SUV: Standard uptake or silly useless value? *J Nucl Med* 1995; 36: 1836-9.
18. Halpern BS, Dahlbom M, Auerbach MA, Schiepers C, Fueger BJ, Weber WA, et al.: Optimizing imaging protocols for overweight and obese patients: A lutetium orthosilicate PET/CT study. *J Nucl Med* 2005; 46: 603-7.
19. Vogel WV, Oyen WJG, Barentsz JO, et al.: PET/CT: Panacea, redundancy, or something in between? *J Nucl Med* 2004; 45: 15S-24S.
20. Wu TH, Lee JJ, Wang SC, Su CT, et al. Radiation exposure during transmission measurements: Comparison between CT and germanium-based techniques with a current PET scanner. *Eur J Nucl Med Mol Imaging* 2004; 31: 38-43.
21. Jaskowiak CJ, Bianco JA, Perlman SB, Fine JP. Influence of reconstruction iterations on 18F-FDG PET/CT standardized uptake values. *J Nucl Med* 2005; 46: 424-8.
22. International Commission on Radiological Protection. Radiation dose to patients from radiopharmaceuticals. Addendum to ICRP 53. ICRP Publication 80. Pergamon Press, Oxford, 1998.
23. Kamel E, Hany TF, Burger C, Treyer V, Lonn AH, von Schulthess GK, et al. CT vs 68Ge attenuation correction in a combined PET/CT system: Evaluation of the effect of lowering the CT tube current. *Eur J Nucl Med Mol Imaging*. 2002; 29: 346-50.
24. Cohnen M, Poll LJ, Puettmann C, Ewen K, Saleh A, Modder U. Effective doses in standard protocols for multi-slice CT scanning. *Eur Radiol* 2003; 13: 1148-53.
25. Jaguer PL, Slart RHJA, Cortens F, Houkstra O. et al.: PET/CT: A matter of opinion? *Eur J Nucl Med Mol Imaging*. 2003; 30: 470-1.