

Dr. Gregorio Viramontes Trejo,¹
Dra. Rocío Enríquez García,
Dr. Gunther López Villanueva,
Dr. Raúl Serrano,
Dra. Guadalupe M.L. Guerrero Avendaño,
Dr. Luis Ramos Méndez Padilla

Hallazgos angiográficos en pacientes con pie diabético

RESUMEN

Objetivos: Demostrar el grado de insuficiencia arterial en pacientes con diagnóstico de envío de pie diabético.

Material y métodos: Se realizó una revisión retrospectiva, transversal de las interpretaciones de arteriografía de miembros pélvicos con el diagnóstico de envío de pie diabético entre enero de 2004 y junio de 2006. Se analizó en el diagnóstico de envío cuál miembro era el afectado. Se valoraron las interpretaciones angiográficas de cada

miembro pélvico por separado, estableciendo la categoría: Sin lesión, flujo lento, estenosis y por último oclusión.

Resultados: El sitio más frecuente de lesión fueron las arterias tibiales anterior y posterior con predominio del lado con mayor afectación clínica, se encontró que en el lado izquierdo la principal afectación fue en la tibial posterior, siendo afectados 36 pacientes (79%), siendo lo más frecuente la estenosis que se presentó en 19 pacientes (41%). En el miembro pélvico derecho la lesión más frecuen-

te fue en la tibial anterior presentándose en 33 pacientes (72%), siendo la estenosis que se presentó en 18 pacientes (39.6%).

Conclusión: La insuficiencia arterial en pacientes con pie diabético es simétrica y de predominio infrapoplíteo.

Palabras clave: Insuficiencia arterial, diabetes mellitus, arteriografía.

continúa en la pág. 110

¹Del Hospital General de México. Dr. Balmis No. 148, Col. Doctores, México, D.F.
Copias (copies): Dr. Gregorio Viramontes Trejo E-mail: foroderesidentes@hotmail.com

Introducción

La primera referencia escrita acerca del pie diabético fue realizada por Avicena (980-1037 d.C.), médico árabe que incluyó algunas otras complicaciones como las de la gangrena. Oakley y cols., en 1956, presentaron atención a la enfermedad arterial, la neuropatía y la infección axial como su interrelación con factores causales en el surgimiento de las lesiones de miembro pélvico en el diabético. Martorell (1967) plantea que la enfermedad arterial periférica se produce por lesiones de arteriolas y arterias de pequeño calibre. Rosendahl (1972) plantea que la neuropatía diabética y destrucción del antepié causa 20% de las gangrenas diabéticas, mientras que el 80% se deben a insuficiencia arterial. Zacca demostró que el 46.2% de los pacientes diabéticos padecían de arteriopatía periférica y reportó una tasa de pie diabético de 17.7 por cada 100,000 habitantes.

La transición demográfica y epidemiológica que está experimentando México ha llevado a la población a una mayor esperanza de vida al nacer. Hoy en día es de 75.3 años y se espera que esta cifra se eleve a 78.8 años para el año 2025. También destaca un crecimiento acelerado de la población adulta mayor, en quienes el riesgo de padecer y morir por enfermedades crónicas degenerativas se incrementa. Se estima que este ritmo en el crecimiento del número de adultos mayores se mantendrá por lo menos durante los próximos 50 años. Las personas adultas y jóvenes de hoy formarán parte del grupo de los adultos mayores durante la primera mitad del siglo XXI.

De acuerdo con la Encuesta Nacional de Enfermedades Crónicas (ENEC 1993), alrededor de tres millones de personas (6.7%) entre 20 y 69 años padecen DM. La mayor parte de ellas mueren antes de los 60 años o presentan alguna discapacidad antes de esa edad. Los pacientes diabéticos en México viven 20 años en promedio con la enfermedad. Predomina el sexo femenino y es más frecuente en el grupo de edad de 45 a 64 años. La probabilidad de muerte es dos veces más

ABSTRACT

Objectives: To prove the arterial insufficiency degree in patients with diabetic foot diagnosis.

Material and methods: A retrospective, transversal revision of the pelvic members arteriography interpretations was made in patients with diabetic foot diagnosis between January 2004 and June 2006. In the diagnosis, the affected member was evaluated. The angiogra-

phic interpretations of each pelvic member were valued, establishing the category: Without lesion, show flow, stenosis and last, occlusion (in some cases with evidence of collateral circulation).

Results: The most frequent lesion localization were the anterior and posterior tibial arteries with predominance of the most affected side, on the left side, the main affection was in the posterior tibial artery, affecting 36 patients (79%) being the stenosis the most frequent category in 19 patients (41%). On the right pelvic member, the

most frequent lesion was in the anterior tibial artery, showed in 33 patients (72%) being the stenosis the most frequent category showed in 18 patients (39.6%). The occlusion was observed in more distal levels and the lesions predominate in general underneath the popliteal artery.

Conclusion: The arterial insufficiency in patients with diabetic foot is symmetrical and with infrapopliteal predominance.

Key words: Arterial insufficiency, diabetes mellitus, arteriography.

alta en las personas de edad media con diabetes que en las personas de edad media sin diabetes.

México ocupa el noveno lugar de los países con más casos de DM en el mundo y se estima que de continuar con esta tendencia (incremento alto de la prevalencia), México ocupará el séptimo lugar en el 2025.

En México, la mortalidad por diabetes ha mostrado un incremento sostenido durante las últimas décadas, de una tasa de 15.5 defunciones por 100,000 habitantes hasta llegar a ocupar, en 1997, el tercer lugar en la mortalidad general, sitio en el que se mantuvo hasta 1999, cuando ocurrieron 443,950 defunciones, 45,632 de las cuales se debieron a diabetes, lo que representó 10.3% de las defunciones.

Se estima que a nivel mundial hay una prevalencia de 150 millones de personas con pie diabético, lo que constituye el 2.5% de la población mundial, lo que representa en algunos países, incluyendo México, el 25% de ingresos hospitalarios. Se dice que el 15% de todos los pacientes con diabetes mellitus desarrollan una úlcera en el pie o en la pierna durante el transcurso de la enfermedad, por lo que la diabetes es la causa más importante de amputación de miembros inferiores de origen no traumático, se estima que 50% de los pacientes la sufren después de 10 años y 80% a los 20 años del diagnóstico. El 40% recurre a una segunda amputación después de cinco años con una mortalidad del 50% en los tres primeros años, sin olvidar que en los países desarrollados ocupa el cuarto y octavo lugar de mortalidad incrementándose en países en vías de desarrollo. La diabetes es una afección con elevada mortalidad y se considera la primera causa de amputación del miembro inferior (aproximadamente en un 60%).

La diabetes es también uno de los factores de riesgo más importantes en lo que se refiere a las enfermedades de infecciones sistémicas severas, vasculopatía periférica, retinopatía proliferativa, cardiopatía, osteomielitis y amputación previa.

Objetivo

Demostrar el grado de insuficiencia arterial en pacientes con diagnóstico de envío de pie diabético.

Material y métodos

Se realizó una revisión retrospectiva, transversal, de las interpretaciones de arteriografía de miembros pélvicos con el diagnóstico de envío de pie diabético entre enero del 2004 y junio del 2006.

Se analizó en el diagnóstico de envío cuál miembro era el afectado. Se valoraron las interpretaciones angiográficas de cada miembro pélvico por separado y se estableció la categoría: Sin lesión, flujo lento, estenosis y por último oclusión (en algunos casos con presencia de circulación colateral).

Las arterias a las cuales se les asignaron las categorías antes descritas fueron: Ilíaca común, interna, externa, femoral profunda y superficial, poplítea, tibial anterior, posterior, poplítea, pedía y arco plantar.

Así mismo, se compararon las lesiones del miembro pélvico con el diagnóstico de envío de pie diabético con el contralateral.

Tras la búsqueda inicial se encontraron 114 interpretaciones de arteriografía de miembros pélvicos con diagnóstico de pie diabético. Sólo se incluyeron a 45 pacientes que contaban con la descripción de los dos miembros pélvicos (los casos excluidos fueron por an-

tecedente de amputación o por haberse realizado arteriografía selectiva).

Resultados

En los cuadros I y II se ilustran las características clínicas y angiográficas de los pacientes. Se obtuvo una media de edad de 61.9 años (39-90 años). El sitio más frecuente de lesión fueron las arterias tibiales anterior y posterior con predominio del lado con mayor afectación clínica, se encontró que en el lado izquierdo la principal afectación fue en la tibial posterior, por lo que resultaron afectados 36 pacientes (79%), lo más frecuente fue la estenosis, que se presentó en 19 pacientes (41%). En el miembro pélvico derecho la lesión más habitual fue en la tibial anterior presentándose en 33 pacientes (72%) siendo la estenosis que se presentó en 18 pacientes (39.6%) (Figura 1).

En lo referente a la oclusión observamos que fue más frecuente mientras el vaso era más distal, disminuye el porcentaje conforme se fue ascendiendo en su valoración, presentándose en cerca de 56% en al menos un miembro pélvico, ya sea en la arteria pedia o en el arco plantar. En promedio se observó oclusión del arco plantar en un 35% y de la arteria pedia en un 33%.

En los vasos que se encuentran por arriba de la arteria poplítea se observó que la afección se incrementaba conforme se acercaba a esta área, la incidencia más alta la presentó la arteria femoral superficial, siendo lo más frecuente la presencia de estenosis que se observó en 11 casos (33%) en cada miembro pélvico.

Como se puede apreciar en las ilustraciones, el predominio de las lesiones fue por debajo de la arteria poplítea (Figura 2).

Una observación realizada durante el presente estudio fue que la insuficiencia arterial predomina en el miembro pélvico con la menor afectación clínica; sin embargo, debido a que no hubo forma de cuantificar el grado de estenosis en cada miembro pélvico para compararlo, esto no pudo ser demostrado.

Discusión

La neuropatía diabética afecta a las terminales nerviosas superpuestas de los nervios largos. Los síntomas aparecen frecuentemente en forma de distribución en calcetín, afectándose primeramente los pies y progresando entonces hacia arriba. La alteración sensitiva precede generalmente a la debilidad motora. Esta neuropatía diabética es secundaria a la inflamación de los nervios por acumulación excesiva de sorbitol (polialcohol) como resultado de la hiperglucemia, esto condiciona disminución del dolor y disminución de la inervación simpática.

La obesidad en el diabético condiciona hiperglucemia por bloque de receptores y esto coadyuva al desarrollo de úlceras tróficas plantares en puntos de apoyo

en el pie atrófico por neuropatía diabética, condicionado por el daño endotelial en terreno de aterosclerosis y los micro trombos así como la isquemia por daño neurológico. Generalmente es secundario a un problema mixto neuropático y vascular. Sólo 15% del pie diabético es de origen vascular.

Hay factores que condicionan al pie diabético los cuales son:

- Daño endotelial.
- Aumento de la viscosidad sanguínea.
- Aterogénesis y aterosclerosis acelerada.
- Alteraciones en los factores de coagulación.

La enfermedad vascular se presenta en el paciente diabético bajo dos formas distintas: La macroangiopatía, que afecta a las arterias de grande y mediano tamaño y la microangiopatía, circunscrita a los capilares y arteriolas. La macroangiopatía ocurre más comúnmente en pacientes con diabetes iniciada la edad madura y raramente produce enfermedad clínica en el niño o adolescente. En la Escuela Cubana de Angióloga se reportó que entre el 28 y 32% de la población diabética es portadora de la macroangiopatía en la pierna y/o el pie con mayor afectación de pacientes mayores de 65 años. La macroangiopatía en el paciente diabético es morfológicamente indistinguible de la arteriosclerosis que pueda producirse en el no diabético. Típicamente produce lesiones en las arterias coronarias, cerebrales y en las de los miembros inferiores (enfermedad arterial periférica). De este último grupo el 30.4% presenta cardiopatía isquémica, el 5.5% cursa con insuficiencia cerebrovascular, 1.8% angina abdominal y el 22.6% hipertensión arterial.

La microangiopatía diabética es un proceso que se da casi exclusivamente en diabéticos y más frecuentemente afecta a los insulín dependientes y los diabéticos juveniles. El proceso asienta en la pared de los capilares, arteriolas precapilares y vénulas postcapilares. A nivel clínico la microangiopatía produce enfermedad progresiva en tres sistemas u órganos: Riñón, ojo y sistema nervioso (neuropatía, retinopatía y necrobiosis lipoídica).

Son tres las anomalías que contribuyen principalmente a la patogenia de la microangiopatía: Anomalías de la membrana basal de los capilares, una modificación de tipo hemodinámica y una alteración de naturaleza hematológica.

Fisiopatología:

1. Neuropatía autonómica: Por la disminución de la sudación y esto condiciona las grietas.
2. Neuropatía sensitiva.

Cuadro I. Hallazgos angiográficos del miembro pélvico derecho de los pacientes con pie diabético.

No.	Edad	M.P.* afecta	Íliaca común	Íliaca ext	Íliaca inter	Femoral común	Fem prof	Fem sup	Popl ant	Tibial post	Tibial	Peron pedia	Arco plant
1	70	1	1	1	1	1	1	3	3	4	4	1	4
2	55	1	1	1	1	1	1	1	1	4	4	1	4
3	68	2	1	1	1	1	1	1	1	4	4	4	4
4	71	2	1	1	3	1	3	3	1	4	4	4	4
5	51	2	1	1	1	1	1	1	1	1	1	4	1
6	66	2	1	1	1	1	1	1	1	3	1	1	1
7	62	2	1	1	1	1	3	3	3	3	3	4	1
8	54	1	1	1	1	1	1	1	1	1	1	1	1
9	66	2	1	1	1	1	3	1	1	2	4	4	4
10	60	2	1	1	1	1	1	1	1	3	1	1	1
11	61	2	1	1	1	1	1	1	1	3	3	3	3
12	49	2	1	1	1	1	1	1	1	1	1	1	1
13	71	2	1	1	1	3	3	3	3	3	3	3	3
14	51	2	1	1	1	1	1	1	1	1	1	4	1
15	74	1	1	1	1	1	1	3	3	4	4	4	4
16	62	2	1	1	1	1	4	3	3	3	3	4	1
17	64	1	1	1	1	1	1	1	1	1	1	1	1
18	60	2	1	1	1	1	1	1	1	1	1	1	1
19	66	2	1	1	1	1	1	1	1	3	1	1	1
20	61	1	1	1	1	1	1	1	1	4	3	3	4
21	53	1	1	1	1	1	1	1	1	1	1	1	4
22	52	1	1	1	1	1	1	1	1	3	3	3	4
23	52	1	1	1	3	3	4	4	4	4	4	4	4
24	81	1	1	1	1	1	1	3	1	4	4	4	4
25	66	2	1	1	1	1	1	1	2	4	4	4	3
26	40	1	1	1	1	1	1	1	1	1	1	1	1
27	45	1	1	1	1	1	1	1	1	2	2	2	2
28	47	2	1	1	1	1	1	1	1	3	3	3	1
29	71	2	1	1	3	1	3	3	1	4	3	3	4
30	63	1	1	1	1	1	1	1	1	3	3	3	3
31	39	2	1	1	1	1	1	1	1	4	3	4	4
32	53	1	1	1	1	1	1	1	1	1	1	1	4
33	80	2	1	1	1	1	1	3	3	3	4	4	4
34	76	2	1	1	1	1	1	4	3	3	4	3	4
35	62	2	1	1	1	1	3	3	3	3	3	3	3
36	65	3	1	1	1	1	1	1	1	3	3	3	1
37	64	2	1	1	1	1	1	1	1	1	3	4	3
38	79	2	3	3	3	4	4	4	2	2	2	2	1
39	48	1	1	1	1	1	1	1	1	1	1	1	1
40	90	2	3	3	3	3	3	4	3	3	4	4	3
41	60	1	1	1	1	1	1	1	1	3	1	1	3
42	54	1	1	1	1	1	1	1	1	3	3	3	3
43	60	2	1	1	1	1	1	1	1	3	3	3	1
44	74	1	1	1	1	1	1	3	3	4	4	4	4
45	72	2	1	1	1	1	1	1	1	1	1	1	1

*Miembro pélvico afectado: 1 = derecho, 2 = izquierdo.

Tipos de lesión en cada arteria: 1 = normal, 2 = disminución de flujo, 3= estenosis, 4= Oclusión con o sin presencia de comunicantes.

www.medigraphic.com

- Neuropatía motora: Se observa atrofia muscular y pie en garra.
- Inmunocompromiso: Disminuye la fagocitosis y quimiotaxis.
- Hiper glucemia. Vasculopatía: Se identifica disminución de la perfusión dando así la macro y microangiopatía.
- Traumatismo externo.

Cuadro II. Hallazgos angiográficos del miembro pélvico izquierdo de los pacientes con pie diabético.

No	Edad	M.P. Afecta	Ilíaca Comun	Ilíaca Ext	Ilíaca Inter	Femoral Comun	Fem Prof	Fem Sup	Popl	Tibial Ant	Tibial Post	Peron pedia	Arco Plant
1	70	1	1	3	1	3	3	3	4	4	4	4	4
2	55	1	1	1	1	1	1	1	4	4	4	4	4
3	68	1	1	1	1	1	1	1	4	4	4	4	4
4	71	1	1	3	1	3	3	3	4	4	4	4	4
5	51	1	1	1	1	1	1	1	3	3	4	1	1
6	66	1	1	1	1	1	1	1	3	1	1	1	1
7	62	1	1	1	3	3	3	3	3	3	3	1	1
8	54	1	1	1	1	1	1	1	1	1	1	1	1
9	66	1	1	1	1	3	1	3	2	4	4	1	4
10	60	1	1	1	1	1	1	1	3	1	4	1	1
11	61	1	1	1	1	1	1	1	3	3	3	3	3
12	49	1	1	1	1	1	1	1	1	1	1	1	1
13	71	1	1	1	3	3	3	3	3	3	3	3	3
14	51	1	1	1	1	1	1	1	3	3	4	1	1
15	74	1	1	1	1	1	3	3	4	4	4	4	4
16	62	1	3	1	3	3	3	3	3	3	3	3	1
17	64	1	1	1	1	1	1	1	1	1	1	1	1
18	60	1	1	1	1	1	1	1	3	3	4	1	1
19	66	1	1	1	1	1	1	1	3	1	1	1	1
20	61	1	1	1	1	1	1	1	1	3	3	1	1
21	53	1	1	1	1	1	1	1	1	1	1	1	1
22	52	1	1	1	1	1	1	1	3	3	3	4	4
23	52	1	1	3	3	3	3	3	4	4	4	4	4
24	81	1	1	1	1	1	3	1	3	4	4	3	4
25	66	1	1	1	1	1	1	1	4	4	4	4	3
26	40	1	1	1	1	1	1	1	4	4	4	1	1
27	45	1	1	1	1	1	1	1	4	3	3	4	2
28	47	1	1	1	1	3	1	1	3	3	1	4	1
29	71	1	1	3	1	3	3	3	4	4	4	4	4
30	63	1	1	3	1	1	1	1	4	3	1	3	3
31	39	1	1	1	1	1	1	1	3	3	3	3	4
32	53	1	1	1	1	1	1	1	1	1	1	1	4
33	80	1	1	1	1	1	4	4	4	4	4	4	4
34	76	1	1	1	1	1	4	4	4	4	3	3	4
35	62	3	3	3	3	3	3	3	3	3	3	1	3
36	65	1	1	1	1	1	1	1	4	3	3	4	1
37	64	1	1	1	1	1	1	1	1	3	4	3	3
38	79	3	3	3	4	4	4	4	2	2	2	2	1
39	48	1	1	1	1	1	1	1	1	1	1	1	1
40	90	3	3	3	3	3	4	4	4	4	4	3	3
41	60	1	1	1	1	1	1	1	4	3	3	2	3
42	54	1	1	1	1	1	1	1	3	3	3	3	3
43	60	1	1	1	1	1	1	1	3	3	3	3	1
44	74	1	1	1	1	1	3	4	4	4	4	4	4
45	72	1	1	1	1	1	1	1	2	2	2	2	1

* Miembro pélvico afectado: 1 = derecho, 2 = izquierdo.

Tipos de lesión en cada arteria: 1 = normal, 2 = disminución de flujo, 3 = estenosis, 4 = oclusión con o sin presencia de comunicantes.

8. Disminución del retorno venoso aumentando la presión intravascular y esto condiciona edema y cambios tróficos.

Todos los diabéticos presentan una mayor predisposición para desarrollar arteriosclerosis prematura y

extensa en las arterias de mediano y gran calibre. Las lesiones en las arterias coronarias y en los vasos de las extremidades inferiores son las más importantes desde punto de vista clínico. La suma del riesgo de ateromatosis y de una hiperglucemia existente desde hace tiempo aumenta la frecuencia de estas complicaciones.

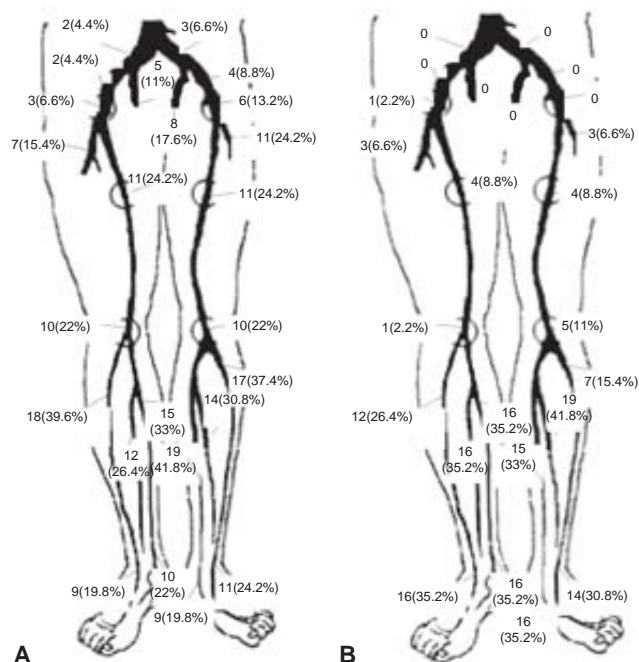


Figura 1. Distribución de las lesiones encontradas en las angiografías. **A)** Número y porcentaje de estenosis. **B)** Número y porcentaje de oclusión.

Las calcificaciones de los vasos del miembro inferior son fácilmente aparentes en las radiografías. La degeneración de la túnica media de los grandes vasos (esclerosis de Monckeberg) particularmente de las arterias femoral y poplitea, no se asocia con oclusión vascular.

Cuando una infección llega a penetrar en el espacio plantar profundo, ya sea por cualquier vía y aparecen los signos característicos del absceso plantar, puede ocurrir la oclusión trombótica de los vasos de tamaño pequeño y mediano, conduciendo a la necrosis progresiva de la fascia plantar, el tendón y la vaina tendinosa. Puede aparecer oclusión trombótica del arco plantar y

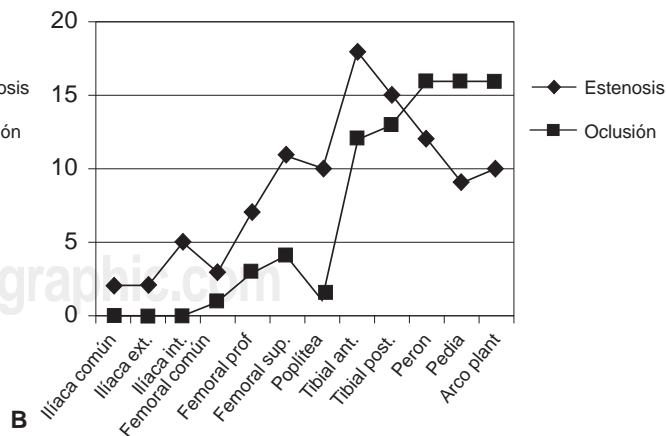
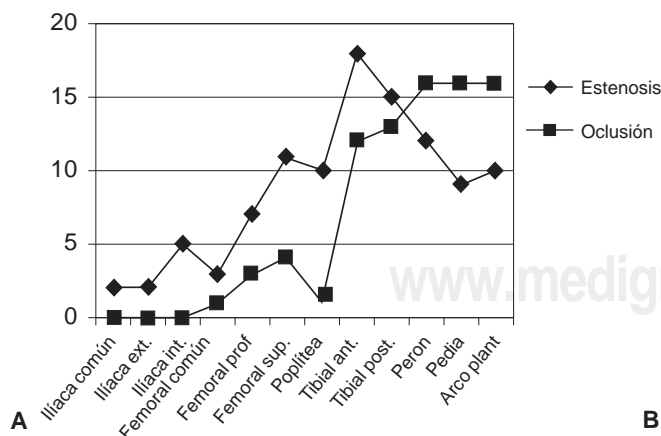
conducir a la necrosis de todos los dedos o de partes de ellos, particularmente del dedo medio.

La aterosclerosis es la base de la mayor parte de la enfermedad arterial periférica. Los vasos estrechados no pueden proveer de suficiente flujo a músculos de la pierna ejercitándose, lo que podría causar claudicación. Tanto como el vaso incrementa su estrechamiento, se puede desarrollar isquemia crítica de miembros cuando el flujo de sangre no satisface las demandas metabólicas del resto del tejido. Los parámetros hemodinámicos podrían ser menos confiables en pacientes con diabetes por la calcificación de la pared, lo que puede impedir la compresión por una tensión arterial y producir medidas de presión sistólica que son mayores que los niveles actuales. La diabetes es un factor de riesgo particularmente importante porque frecuentemente está asociada con enfermedad arterial periférica severa. La aterosclerosis afecta más a vasos más distales de las piernas en pacientes con diabetes, las cuales son menos viables a la revascularización; la femoral interna, las arterias poplíteas y tibiales son frecuentemente afectadas, mientras que la aorta y las arterias ilíacas son mínimamente estrechadas. De cualquier manera, muchos pacientes con isquemia crítica de los miembros tienen una estable o presentación progresivamente lenta; esto sugiere que una proporción sustancial de pacientes con isquemia crítica no están en riesgo inminente de pérdida del miembro.

La isquemia crónica ocurre en cerca del 80% de los pacientes con enfermedad arterial de los miembros inferiores. El proceso oclusivo demuestra diferentes patrones de acuerdo con el nivel de lesión y el patrón de la enfermedad.

Según el grado y forma de combinación de las tres lesiones principales (úlceras, supuración y gangrena) su clasificación se presenta en el *cuadro III* de acuerdo con Wagner.

Existen distintos grados de lesión con diferentes combinaciones para compensar, entre las que encontramos las siguientes:



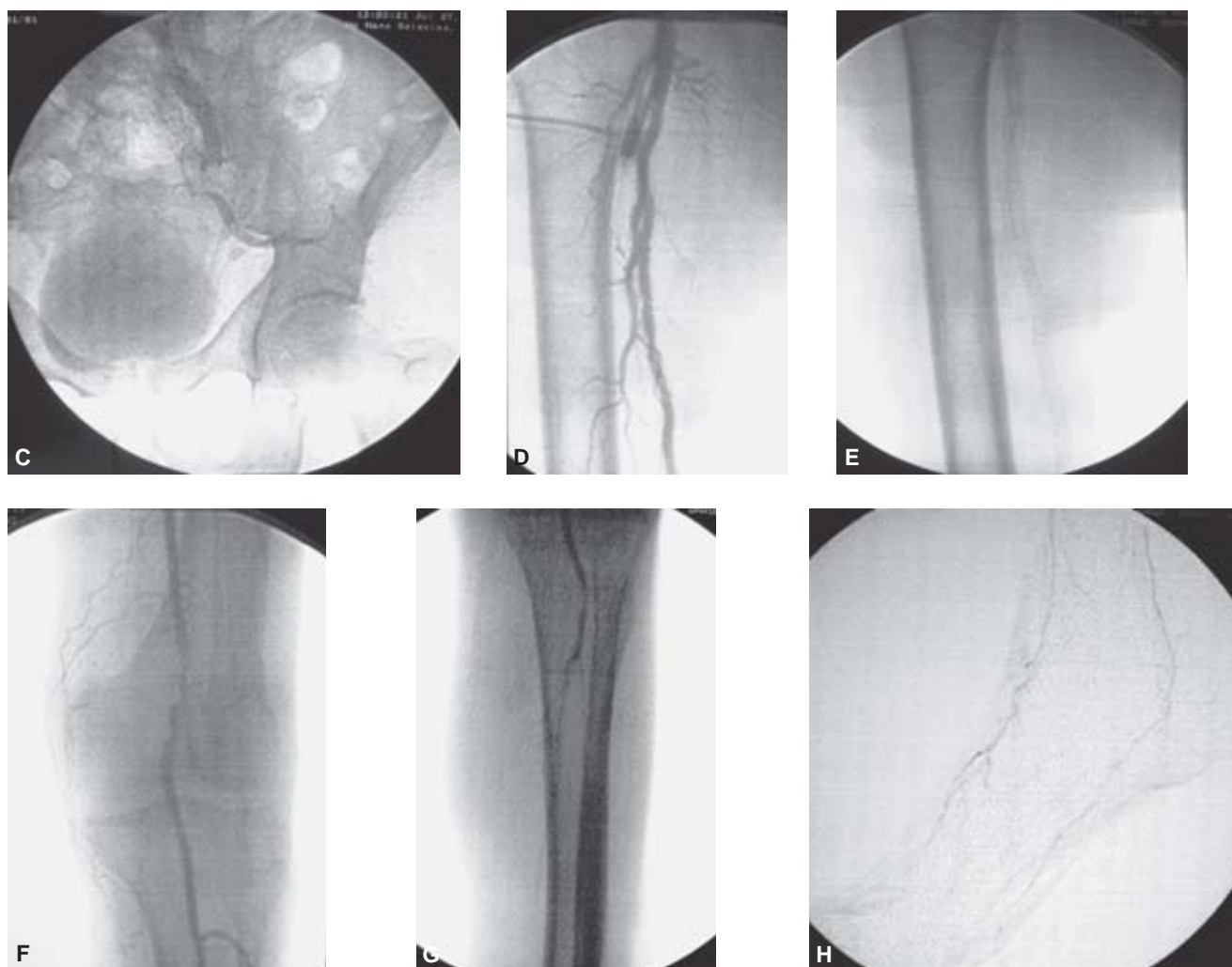


Figura 2. Comparación de afectación entre cada miembro pélvico. **A)** Miembro pélvico derecho. **B)** Miembro pélvico izquierdo. **C)** Oclusión de la arteria ilíaca común con vasos que repermeabilizan a la arteria ilíaca externa. **D)** Arteria femoral superficial con múltiples defectos de llenado compatibles con placas de ateroma que producen estenosis leve. **E)** Placa simple de miembro pélvico derecho donde se observa calcificación de la intima de la arteria femoral superficial (esclerosis de Mockennberg). **F)** Arteria poplítea con múltiples placas de ateroma que producen estenosis del 65%. **G)** Arteriografía donde se aprecia oclusión de las arterias tibial anterior, peronea y tibial posterior. **H)** Arteriografía de pie donde se observa la arteria pedia y el arco plantar conservados con aumento de captación de contraste en tejidos blandos por proceso infeccioso.

Cuadro III.

Grado	Lesión
0	Ninguna, pie de riesgo.
I	Úlceras superficiales.
II	Úlcera profunda.
III	Úlcera profunda más absceso (osteomielitis)
IV	Gangrena limitada
V	Gangrena extensa

Arteria femoral común: Hay derivación colateral de la circulación desde la arteria ilíaca-iliolumbar, arteria

glútea superior, arterias ilíacas internas-glútea inferior o la arteria ilíaca externa-ilíaca interna circunfleja.

Arteria femoral superficial: La enfermedad puede ocurrir a cualquier nivel. En todos los casos, la circulación colateral de la arteria femoral profunda a la arteria poplítea lleva sangre a la extremidad inferior.

Arteria femoral profunda: Ésta es casi siempre reservada en enfermedad oclusiva aterosclerótica. Si ésta es afectada, tiene un gran significado en el planeamiento de una futura intervención.

Arteria poplítea: Dependiendo del nivel de obstrucción, las arterias geniculadas forman colaterales para

suplir sangre a la tibial anterior y posterior, distal al nivel de obstrucción.

Arterias tibiales anteriores y posteriores: La arteria peronea usualmente patenta y sule de sangre a través de ramas perforantes al pie.

Patrones combinados: Este hallazgo es el más común en pacientes con isquemia severa. Esta usualmente involucra la porción femoropoplítea, junto con las arterias tibiales anterior y/o posterior.

A nivel de los vasos del pie: La red arterial del pie (o arco plantar) forma un circuito continuo que sule de sangre a todos los segmentos, incluso en presencia de oclusión arterial.

La arteriografía es considerada ser la investigación estándar (Gold Standard) para la enfermedad arterial periférica. Da una descripción anatómica precisa y detallada de la lesión arterial obstructiva no obtenida por otras técnicas de imagen. De cualquier modo, ésta no estima la importancia de dichas lesiones. En la revascularización, la arteriografía es usualmente realizada para evaluación y planeamiento de la revascularización.

Tratamiento

- Angioplastia
- Aterectomía
 - Catéter Simpson.
 - Kensey rotoblator.
 - Catéter extracción transluminal.
- Uso de láser.
- Uso de Stent.
 - Wallstent
 - Palma.
 - Stracker.
 - Intracoil.

La angioplastia consiste en dilatación de la oclusión y estenosis arterial de pequeña extensión en sitios distales, su eficacia se incrementa en sector aortoiliaca limitándose en arterias ilíacas femoropoplíteo y tibial.

Los sectores más afectados es el femoropoplíteo-tibial por lo que la indicación de tratamiento es la angio-

plastia, ya que es más restrictiva, está indicado en casos de:

- Lesiones arteriales oclusivas o estenosis de menos de 10 cm. de longitud con adecuada perfusión distal.
- Isquemia crítica en pacientes de alto riesgo quirúrgico.
- Lesiones arteriales de difícil acceso quirúrgico.
- Alternativa de una cirugía revascularizada durante el estudio arteriográfico (siempre que sea posible).

El éxito de la combinación del tratamiento de Stent con terapia de trombólisis es del 95% con una reestenosis del 2% en dos años. A los cinco años la permeabilidad es del 70% para las dilataciones y con colocación sólo de Stent del 85%, en las arterias tibiales y en injertos con terapia de trombólisis el éxito es del 94.4% con un éxito al año del 92%; sin embargo, en pacientes diabéticos no se obtienen los mismos resultados con un 23% de éxito a los seis meses y a pesar del uso del Stent no ha mejorado el resultado a largo plazo. Se ha observado que la angioplastia del sector femoropoplíteo en situaciones de isquemia crítica y con un riesgo quirúrgico alto y poca probabilidad de revascularización pueden aportar incremento en la presión que favorece a la cicatrización y tratamiento de las infecciones.

El tratamiento conservador consiste en la corrección de los factores de riesgo cardiovascular y el cumplimiento de un programa de ejercicio y el tratamiento farmacológico.

Conclusión

En esta serie encontramos resultados similares a los reportados en la literatura, donde observamos afectación simétrica de los miembros pélvicos, de predominio infrapoplíteo.

Por otro lado, encontramos un mayor grado de insuficiencia en el miembro pélvico "sano".

El "gold standard" para valorar la insuficiencia arterial es la arteriografía.

Referencias

1. Latorre J, Escudero JR, Rosendo A. Pie diabético. Anales de Cirugía Cardíaca y Vascular 2006; 12(1): 12-26.
2. Weitz J, Byrne J, et al. Diagnosis and treatment of chronic arterial insufficiency of the lower extremities: a critical review. Circulation 1996; 94: 3026-49.
3. Lujan S, Criado E, Puras E, Izquierdo LM. Duplex scanning or arteriography for preoperative planning of lower limb revascularization. Eur J Vasc Endovasc Surg 2002; 24: 31-6.
4. Santilli JD, Santilli SM. Chronic critical limb Ischemia: Diagnosis treatment and prognosis. 1999.
5. London NJM, Donnelly R. ABC of arterial and venous disease: Ulcerated lower limb. BMJ 2000; 320: 1589-91.
6. Thakur RS, Minhas SS, Dhiman DS, Abbey RK. Color flow Doppler: An emerging alternative to conventional arteriography for arterial mapping in peripheral arterial occlusive disease. Indian J Surg 2006; 68: 17-22.