

Dr. Gilberto Gómez Garza,¹
Dra. Sara Alejandra Solórzano Morales,¹
Dra. Myrna Lizeth Ávila Zamorano,¹
Dr. Ronnee Cerqueda Sibaja,¹
Dra. María Antonieta Mora Tiscareño²

Malformación de la vena de Galeno, Reporte de un caso y consideraciones sobre el abordaje por Imagenología

RESUMEN

Introducción: Las malformaciones de la vena de Galeno (MVG) engloban un grupo heterogéneo de anomalías vasculares que en realidad representan una fistulización arterio venosa entre arterias coroideas profundas y la vena prosencefálica media primitiva de Markowski. La malformación se desarrolla entre el segundo y tercer trimestre de gestación y la sintomatología en el período neonatal. El diagnóstico se hace mediante Ultrasonido (US), Tomografía Contrastada (TC), Resonancia Magnética (RM) o Angiografía.

Objetivos: Comparar la utilidad de los métodos de imagen

para el diagnóstico de MVG. Proponer un abordaje para este tipo de pacientes.

Presentación del caso: Femenino de 3 meses de edad con macrocrania e hipertensión craneal, a la cual se le realizaron estudios de TC, US, RM y Angiografía.

Resultados: La TC caracterizó a la lesión como vascular de la línea media y demostró su dependencia del polígono de Willis. Adicionalmente, el US demostró aferentes de la circulación anterior o de coroidea aberrantes. La RM definió mejor la angio arquitectura, incluso que la Angiografía, debido al robo de flujo por la aferencia principal de la circulación posterior.

Discusión: El abordaje de la hipertensión craneal en el perio-

do neonatal debe realizarse por US, por no representar ningún riesgo para el paciente. Para una mejor definición de la angio arquitectura, la RM es preferible a la TC por su mejor definición espacial y relativa inocuidad, salvo por la exposición a la anestesia y en algunos casos, sobre la Angiografía diagnóstica debido a las propiedades inherentes a la lesión, por lo que esta última debe reservarse para casos con indicación terapéutica.

Palabras clave: Vena Gale-
no, malformaciones, angiografía.

continúa en la pág. 332

¹ De los Servicios de Radiología e Imagen del Instituto Nacional de Pediatría, ² Del Servicio de Imagenología del Instituto Nacional de Pediatría. Insurgentes Sur 3700-C, Col. Insurgentes Cuicuilco, 04530, México, D.F.
Copias (copies): Dr. Gilberto Gómez Garza E-mail: betogomez74@hotmail.com

Introducción

El término Malformación de la Vena de Galeno (MVG) engloba a un grupo heterogéneo de anomalías vasculares que comparten un rasgo común: Venas cerebrales profundas dilatadas, alimentadas por comunicaciones arteriovenosas anormales en la línea media.¹ Definida también como fístula arterio venosa entre arterias coroideas profundas y la vena prosencefálica media de Markowski;² la vena de Galeno o vena magna cerebral, es una gran vena única forma-

da por la unión de las dos venas cerebrales profundas y ambas venas basales (Rosenthal), caudal a la tela coroidea posterior del tercer ventrículo, entre el esplenio del cuerpo calloso y la glándula pineal, curvándose en sentido dorsal para continuar su drenaje al seno recto.¹

Pocos elementos se conocen en torno a su desarrollo natural³ y aunque el diagnóstico prenatal más temprano reportado ha sido reportado a las 25 semanas de gestación,⁴ la mayoría de los casos no son diagnosticados hasta el tercer trimestre y comienzan con sintomatología en el período neonatal.⁵ El "shunt" arteriovenoso se desarrolla in-útero, pero debido a las diferencias hemodinámicas entre las circulaciones fetal y neonatal,

ABSTRACT

Introduction: Malformations of the vein of Galen (VGAM) comprise a heterogeneous set of vascular anomalies that in fact represent an arteriovenous fistulization between deep coroid arteries and the median prosencephalic vein of Markowski. Malformation is developed between the second and third gestation trimester and symptomatology appears in the neonatal period. The diagnosis is carried out by means of Ultrasound (US), Tomography by Contrast (CT) Magnetic Resonance Imaging (MRI) or Angiography.

Objectives: To compare usefulness of the imaging methods for the diagnosis of VGAM. To suggest an approach for this type of patients.

Case report: 3 months-old female patient with macrocrania and cranial hypertension, to whom TAC, US, MRI and Angiography studies were carried out.

Results: TAC characterized lesion as a vascular lesion of the half line and demonstrated its dependence to the Willis polygon. Additionally, the US demonstrated aberrant afferents of the anterior circulation or coroid. MRI defined the angio-architecture better, even better than the Angiography, due to the flow striking by main afference of the posterior circulation.

Discussion: Cranial hypertension approach in the neonatal period should be carried out through US, since it prevents any risk for the patient. For a better definition of the angio-architecture, MRI is preferable to TAC for its best spatial definition and relative harmlessness, except for the exposure to the anesthesia and in some cases, on the diagnostic Angiography due to the properties inherent to the lesion, for what the latter should be reserved for cases with therapeutic indication.

Key words: Vein of Galen, arteriovenous fistulization, median prosencephalic vein of Markowski.

en muchos casos no debuta sino hasta después del nacimiento, comúnmente con falla cardíaca.

El diagnóstico se hace mediante Ultrasonido (US), Tomografía Contrastada (TC), Resonancia Magnética (RM) o Angiografía. Por US el hallazgo típico es una imagen quística en la línea media del cerebro, por encima y por detrás del tálamo. Los vasos de drenaje pueden verse extendiéndose posteriormente en dirección del seno recto. Alrededor de la masa quística central, pueden observarse áreas quísticas heterogéneas, que representan vasos sanguíneos dilatados. El US Doppler color representa un excelente método de valoración de la MVG, que aparece como una lesión con flujo pulsátil de la línea media. La apariencia de los ventrículos cerebrales es variable. La hidrocefalia puede detectarse prenatalmente y parece no estar relacionada con el tamaño de la malformación.³ La TC demuestra lesiones redondeadas en la cisterna cuadrigeminal, por detrás del borde posterior del tercer ventrículo. Con la administración de contraste se observa una opacificación densa y homogénea. La RM define la morfología, el tamaño de la malformación y la apariencia del cerebro circundante. La angio RM da una idea de la angio arquitectura de la lesión, facilitando la planificación terapéutica de los abordajes intravasculares y orienta hacia el estudio Angiográfico de los vasos más importantes, sobre todo en los recién nacidos en los que el acceso venoso es difícil y las cargas de contraste utiliza-

das son bajas.⁶ La RM fetal puede identificar la malformación en el segundo y tercer trimestres.² La Angiografía sigue siendo el estándar de oro, definiendo las arterias que participan en la malformación, la localización precisa y la morfología de los puntos de unión con la vena, el grado de fístula y la morfología del drenaje venoso, así como la situación de drenaje venoso del cerebro normal.⁵ El tratamiento endovascular con coils o embolización está indicado para este tipo de lesiones, conllevando a una menor morbilidad.^{5,7}

Hipótesis

1. En algunos casos, la angio RM resulta de mayor utilidad sobre la Angiografía para definir la angio arquitectura de la MVG. La Angiografía debería reservarse para aquellos casos en que se pretenda un abordaje terapéutico.
2. El abordaje del síndrome de cráneo hipertensivo en el periodo neonatal debe iniciarse con US Doppler. La angio RM es preferible sobre la angio TC al evaluar la MVG.

Presentación del caso

Se presenta el caso clínico de un femenino de tres meses de edad, originaria del Estado de México, producto de la segunda gesta, que en su control prenatal

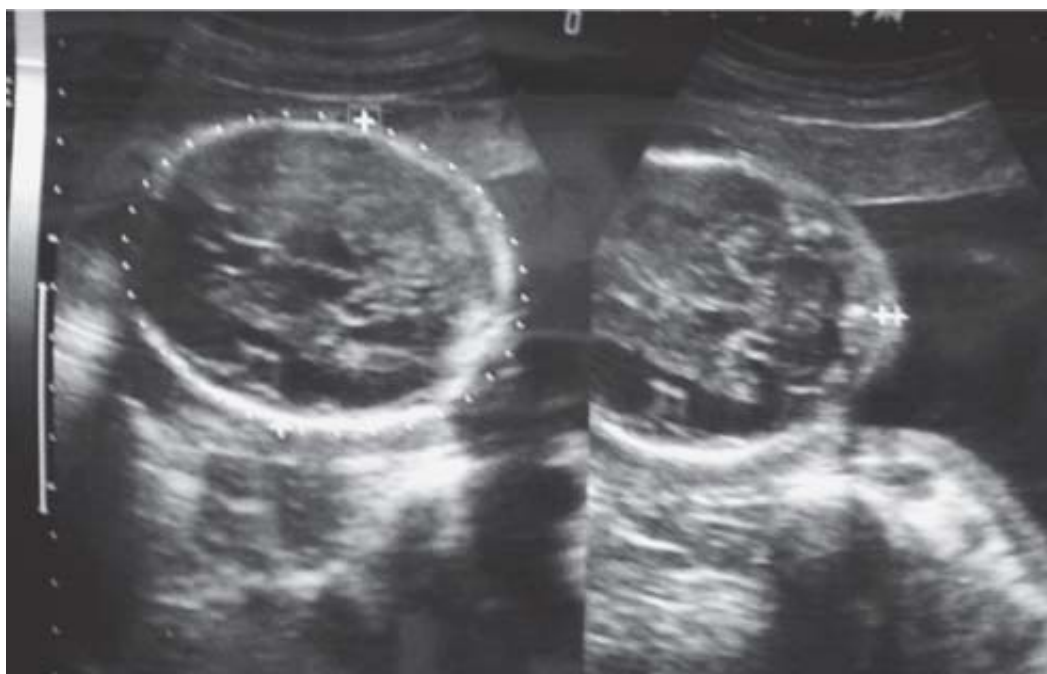


Figura 1. US prenatal a las 25 semanas de gestación donde no se observa alguna alteración cerebral.

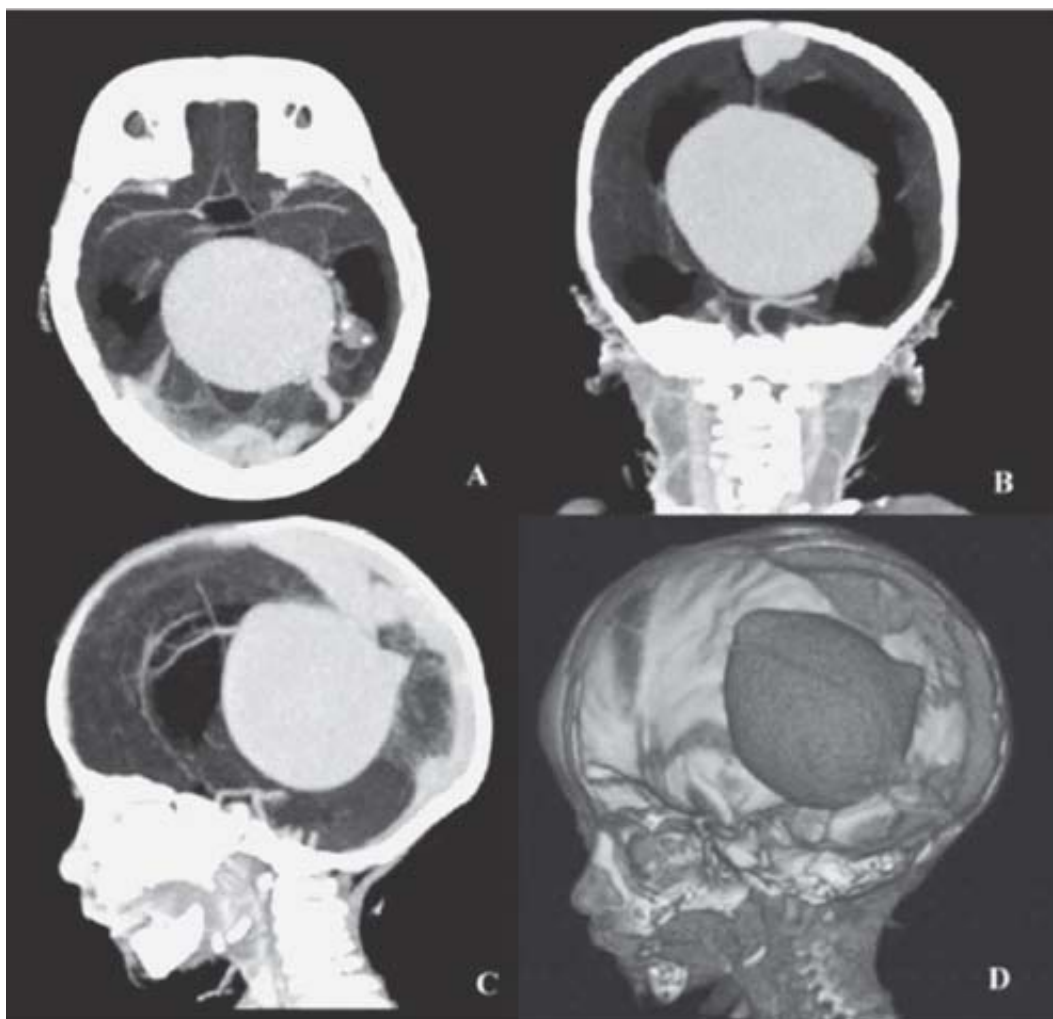


Figura 2. Corte Axial (A) y reconstrucciones multiplanares en Coronal (B), en Sagital (C) y reconstrucción volumétrica (D) de TC, donde se aprecia una gran lesión vascular interhemisférica alimentada por afluentes arteriales que drena al seno longitudinal por venas de aspecto varicoso. Hay dilatación importante del sistema ventricular supratentorial.

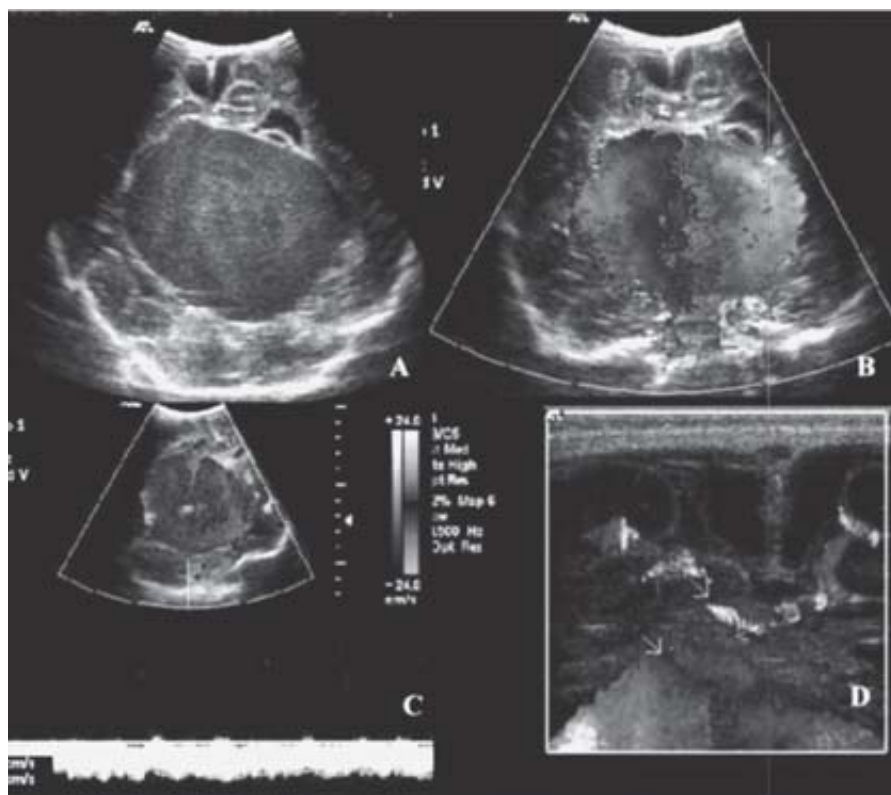


Figura 3. A) US transfontanelar posterior a colocación de sistema de derivación ventrículo peritoneal, masa ecogénica de la línea media por encima de la cisterna cuadrigeminal. B) Corte coronal con US Doppler color que muestra la presencia de flujo turbulento dentro de la lesión. C) Espectro Doppler con flujo monofásico venoso en el centro de la lesión. D) Corte sagital con transductor de superficie, donde se observa un vaso aferente a la malformación, proveniente de la circulación cerebral anterior.

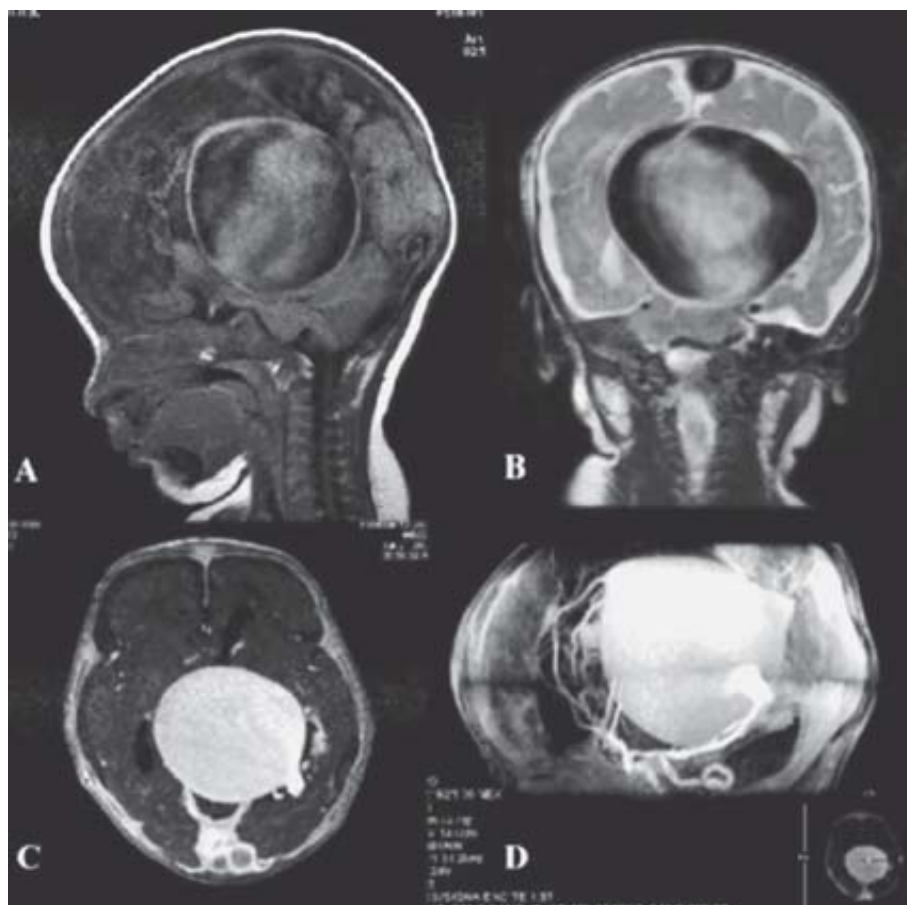


Figura 4. A) Imagen ponderada en T1 en el plano sagital, donde se aprecia el artificio pulsátil. B) Imagen ponderada en T2, plano coronal. Existe artificio de flujo dentro de la lesión, el drenaje venoso es a través del seno longitudinal dilatado y hay moldeamiento de la masa cerebral. C) Imagen ponderada en T1 con Gadolinio en el plano axial, donde se observa realce intenso y homogéneo de la lesión. El seno recto es hipoplásico. D) Angio-RM donde es posible discriminar las aferencias vasculares provenientes de la cerebral posterior izquierda, cerebral anterior izquierda y vasos coroideos anteriores aberrantes.

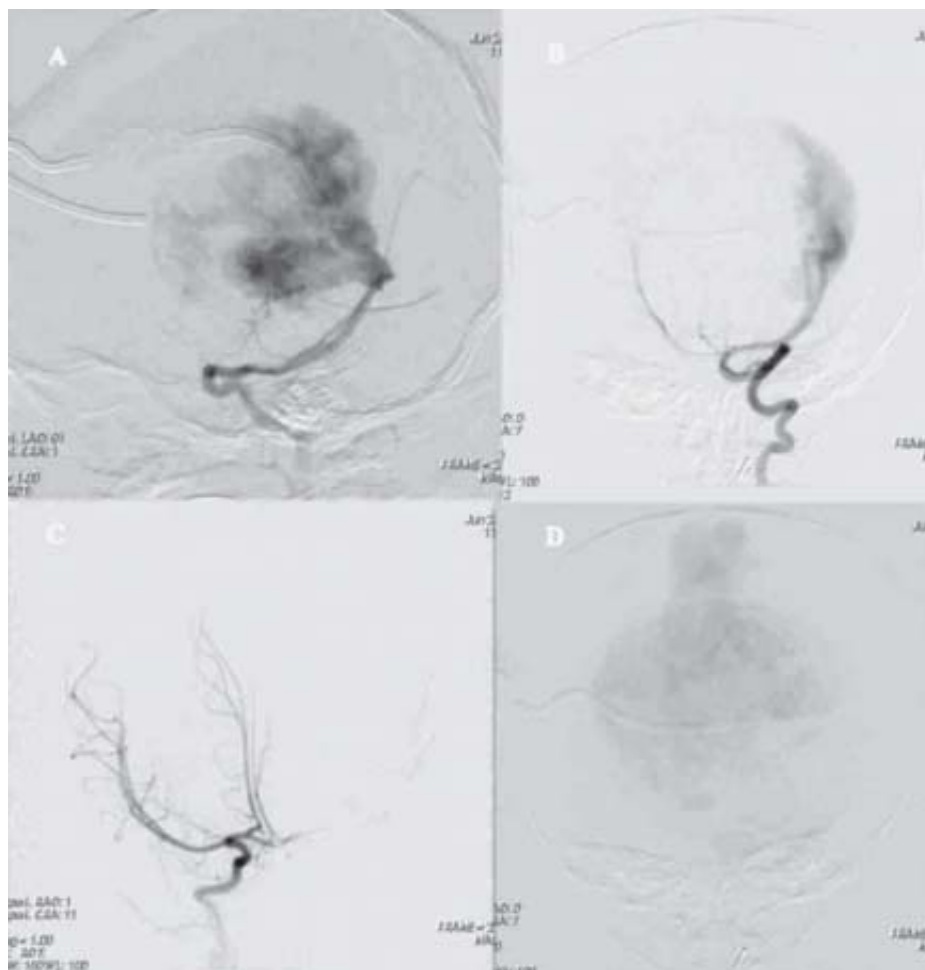


Figura 5. Angiografía cerebral. **A)** Inyección en la carótida interna izquierda, donde se observa robo del flujo hacia la circulación posterior a través de una Comunicante Posterior dilatada. **B)** Inyección en la Arteria Vertebral Izquierda, note cómo ambas cerebrales posteriores “alimentan” la malformación, principalmente la del lado izquierdo. **C)** Inyección en la Arteria Carótida Interna Derecha, en proyección oblicua anterior, no queda clara la participación de las Arterias Cerebrales Anteriores en la lesión, sin embargo, éstas se observan desplazadas excéntricamente. **D)** Fase venosa de la inyección donde se identifica claramente el drenaje venoso a través del seno longitudinal superior dilatado, proyección oblicua anterior con ángulo craneal.

contaba con un estudio ecográfico a las 25 semanas de gestación (SDG) reportado como normal (*Figura 1*), nacida por parto a las 40 SDG con un peso de 3,100 g y un perímetro cefálico (PC) de 33.5 cm. Veinte días previos a su ingreso la madre notó aumento del PC e irritabilidad por lo que buscó atención médica. Al ingreso tenía un peso de 6,250 g (percentila 10), talla 60 cm (percentila 50) el PC en 47 cm (percentila > 97), con separación de suturas craneales, presencia de red venosa colateral en región frontal, ojos en sol nacido y desproporción cráneo corporal. Se le realizaron estudios de Tomografía Computarizada multidetector (Somatom Sensation 4, Siemens) en fases simple y con contraste no iónico; US transfontanelar (HDI 5000, Philips) con transductor multifrecuencia de 7 a 10 MHz y evaluación Doppler color y análisis espectral; RM (SIGNA 1.5T, General Electric) en secuencias T1 previo y posterior a la administración de Gadolinio T2, FLAIR y secuencias angiográficas 2D y 3D TOF con reconstrucciones volumétricas y angiografía por substracción digital con arco (Axiom Artis, Siemens) y medio de contraste no iónico.

Para los estudios de TC, RM y Angiografía, fue necesario sedar e intubar al paciente.

Resultados

En la TC se observó hidrocefalia, así como gran lesión interhemisférica de tipo vascular aneurismática, alimentada por afluentes arteriales del polígono de Willis con drenaje al seno longitudinal por venas de aspecto varicoso (*Figuras 2A-D*). Después de una derivación ventricular, el Ultrasonido mostró una masa quística ecogénica en la línea media por encima de la cisterna cuadrigemina (*Figura 3A*). El Doppler color reveló flujo turbulento en su interior con vasos arteriales alimentadores, uno dependiente de la arteria cerebral anterior y otro del polígono de Willis, probablemente rama de la cerebral posterior (*Figuras 3B-D*). En la RM se observaron artefactos pulsátiles producidos por una lesión vascular dilatada de la línea media, posterior al cuerpo calloso y efecto de masa sobre el parénquima cerebral (*Figuras 4A y B*). Con el contraste se apreció realce importante y homogéneo de la lesión, con hipoplasia del seno recto y drenaje al seno longitudinal (*Figura 4C*).

En la angio RM tridimensional, con reconstrucción volumétrica, fue posible discriminar las aferencias vasculares provenientes de las arterias cerebrales anterior y posterior izquierdas y de vasos coroideos aberrantes (*Figura 4D*). En la Angiografía por sustracción digital, se hicieron disparos de contraste en las carótidas internas y en las arterias vertebrales (*Figuras 5A-D*), donde se observó "robo" del flujo por la arteria cerebral posterior Izquierda, a través de una comunicante posterior dilatada (*Figura 5A*), con un llenado rápido y turbulento con drenaje a través de la vena falcina (*Figura 5D*). No se lograron observar los aferentes de la circulación coroidea y anterior Izquierdas por este método.

Conclusiones

El abordaje del síndrome de cráneo hipertensivo debe realizarse mediante Ultrasonido, ya que no requiere del uso de anestesia, es menos invasivo y no utiliza radia-

ción ionizante. El US Doppler color es útil para caracterizar la naturaleza vascular de la lesión y en casos como el presente puede advertir afluentes arteriales de la circulación anterior antes incluso que la angiografía. La Angio-TC con reconstrucción volumétrica es capaz de caracterizar la angio arquitectura de la lesión, pero tiene las desventajas de utilizar radiación ionizante y requerir de anestesia. La Angio-RM tiene una mejor definición espacial y permite el estudio del sistema arterial y el venoso por separado, además que no somete a radiación ionizante al paciente. El riesgo anestésico en la RM supone ser mayor a causa de lo prolongado del estudio, pero es menor al de la intervención endovascular de la angiografía. Esta última debería reservarse para el abordaje terapéutico, ya que los métodos de imagen menos invasivos pueden brindar información incluso más confiable y no debe utilizarse sólo como herramienta diagnóstica.

Referencias

1. Marín U, Centeno M, González A, et al. Malformación arteriovenosa de la vena de Galeno. *Anales de Pediatría* 2003; 58(6): 580-3.
2. Jones, O'Hara, Antón, et al. *Diagnostic Imaging Pediatrics*. Altona, Canada; 2005, p. 138-41.
3. Rumack CM, Wilson SR, Charboneau JW. *Diagnóstico por Ecografía*, 2a. ed., St. Louis Missouri; 1999, p. 1278-9.
4. Mitchell PJ, Rosenfeld JV, Dargaville P, et al. Endovascular Management of vein of Galen Aneurysmal Malformations Present in the Neonatal period. *AJNR* 2001; 22: 1403-9.
5. Blaise VJ, Ball WS, Tomsick TA, et al. Vein of Galen Aneurysmal Malformation: Diagnosis and Treatment of 13 Children With Extended Clinical Follow-up. *AJNR* 2002; 23: 1717-24.
6. Fernández MR, López FG, Díaz EB, et al. Malformaciones Arteriovenosas Cerebrales. *Rev Mex Neuroci* 2003; 4(1): 39-46.
7. García de la Fuente A, Martínez RH, Guajardo Torres, et al. Tratamiento Endovascular, Reporte de dos casos. *Rev Mex Neuroci* 2003; 4(5): 353-7.