

Dra. Ada Elisa Flores Cobos,¹
Dr. José Manuel Rocha Abrica,
Dr. Pedro Hernández Martínez,
Dr. Agustín Rodríguez Blas,
Dr. Ricardo Balcazar Vázquez,
Dr. A. Gustavo Caslán Castellanos

Hematoma espontáneo renal y esplénico: Presentación de un caso

RESUMEN

Introducción: Los hematomas renales y esplénicos están asociados con frecuencia a traumatismos abdominales y más raramente se deben a alteraciones de la coagulación e infecciones.

Presentación de caso: Paciente femenina de 30 años con antecedente de nefrectomía derecha e infecciones urinarias de repetición, actualmente presenta dolor en mesogastrio irra-

diado a fosa ilíaca izquierda de 24 hrs de evolución. El estudio tomográfico muestra lesiones en pulmón, bazo riñón y un gran lito ureteral.

Discusión: Existen diferentes causas de hematomas espontáneos renales y esplénicos, como terapia anticoagulante, enfermedad poliquística, infecciones, diátesis sanguínea, hemangiomas y la más frecuente: traumatismo. En el presente caso, la sepsis es la causa de ambas lesiones.

Conclusión: Los hematomas renales y esplénicos espontáneos son poco frecuentes, no encontrándose su asociación en la literatura.

Palabras clave: Hematoma esplénico, hematoma renal, litiasis, sepsis.

continúa en la pág. 240

¹ Del Hospital Juárez de México del Departamento de Radiología e Imagen. Av. Instituto Politécnico Nacional No. 5160, Col. Magdalena de las Salinas, C.P. 07760, México, D.F. Copias (copies): Dra. Ada Elisa Flores Cobos E-mail: joserocha@prodigy.com.mx

Introducción

Los hematomas renales y esplénicos están asociados con frecuencia a traumatismos abdominales^{1,2} y más raramente se deben a alteraciones de la coagulación e infecciones.^{1,3}

Presentación del caso

Se trata de paciente femenina de 30 años, con antecedente de nefrectomía derecha en la infancia por presencia de "tumor". Ha padecido infección de vías urinarias recurrentes. Inicia su padecimiento hace 24 hrs con dolor intenso localizado en mesogastrio y posteriormente irradiado a fosa ilíaca izquierda. A su ingreso a urgencias se integra síndrome doloroso abdominal y condensación pulmonar izquierda.

Los laboratorios presentan elevación de los leucocitos y discreta hematuria en orina. Se solicita estudio tomográfico de abdomen, donde se identifica zona de condensación pulmonar basal izquierda, lesión paren-

quimatosa en el bazo, misma que se delimita mejor en la fase contrastada (*Figuras 1 y 2*). En los cortes más caudales, no se observa riñón derecho, el izquierdo tiene aumento en sus dimensiones, zonas con densidad calcio (litos) y una lesión subcapsular heterogénea que no presenta reforzamiento (*Figuras 3 y 4*), cuya extensión se visualiza mejor en la reconstrucción coronal (*Figura 5a*). En la *figura 5b* se visualiza un lito localizado en el tercio medio del uréter y que condiciona dilatación importante de su tercio proximal, no se observa dilatación de la pelvis renal.

Discusión

La causa más frecuente de hematomas renales y esplénicos es el traumatismo ya sea contuso o penetrante.^{1,2} Otras causas menos frecuentes son procesos inflamatorios, diátesis sanguínea, enfermedad poliquística, aneurismas, malformaciones arteriovenosas, infarto e idiopáticos.¹⁻³

Los hematomas renales espontáneos suelen estar asociados a terapia anticoagulante con enfermedad subyacentes siendo 60% tumores renales malignos (carcinomas) y en un 17% benignos (angiomiolipoma).¹

ABSTRACT

Introduction: The renal and splenic hematomas are frequently associated to abdominal traumatism and they are infrequent due to alterations of clotting and infections.

Case introduction: 30 years old female patient with right ne-

phrectomy and urinary infections of repetition background, at the moment she shows pain in mesogastrium irradiated to serious left iliac of 24 evolution hrs. The tomography study shows lesions in lung, spleen, kidney and a huge ureteral lito.

Discussion: Different causes of spontaneous renal hematomas and splenic exist, as anticoagulant therapy, polycystic illness, infections, blood dia-

thesis, hemangiomas and the most frequent: traumatism. In this, sepsis is the cause of both lesions.

Conclusion: The renal and splenic spontaneous hematomas and are not very frequent, not finding any association in the literature.

Key words: Splenic hematoma, renal hematoma, litiasis, sepsis.

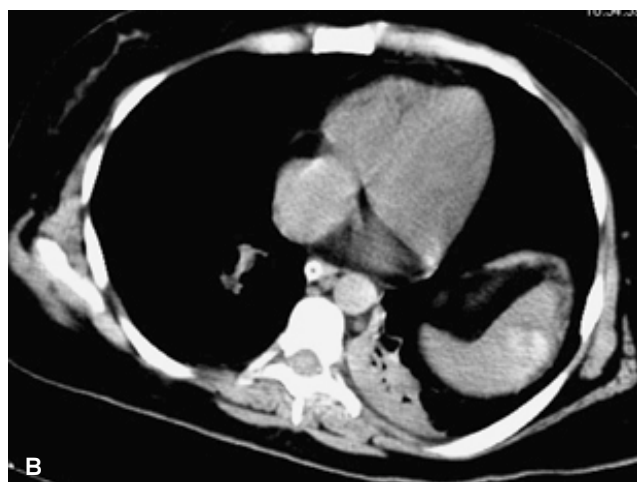
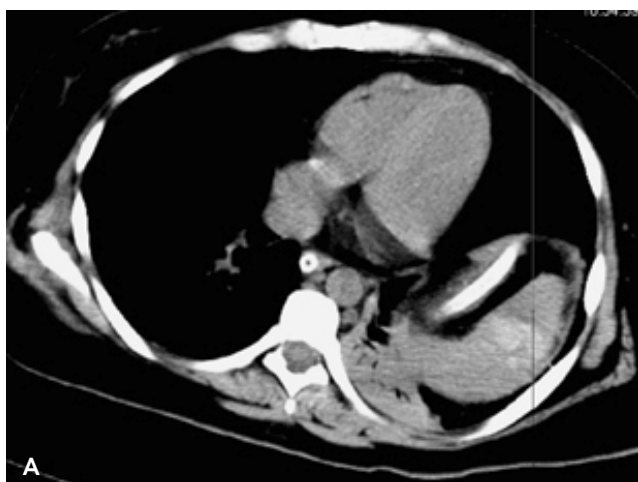


Figura 1. A) El parénquima del bazo es heterogéneo, observando una imagen hiperdensa de forma irregular y bordes parcialmente definidos. **B)** También se observa área de condensación pulmonar basal posterior izquierda y sonda nasogástrica en esófago y estómago.

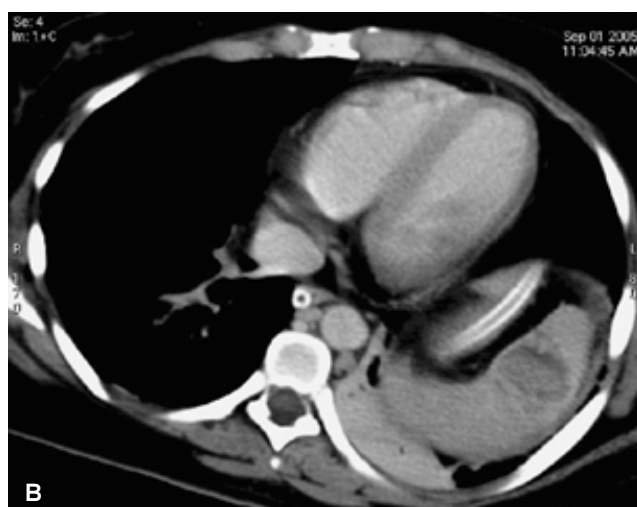
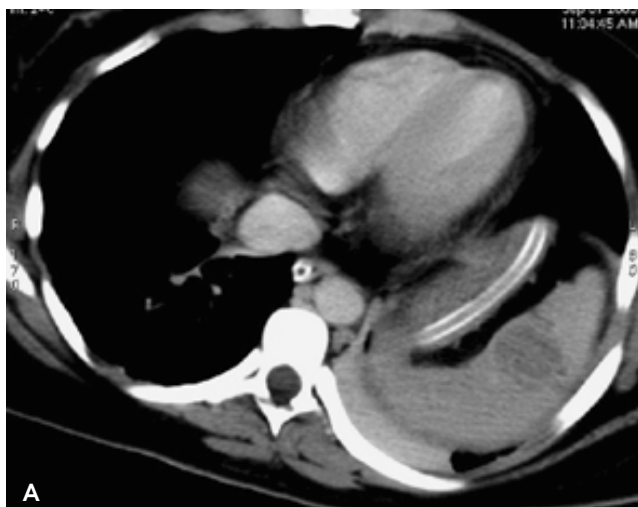
Figura 2. Ahora la lesión del bazo se observa más delimitada definida y con halo hipodenso.

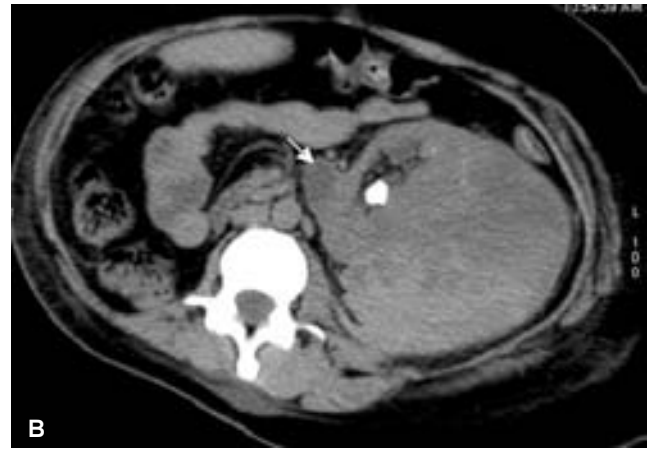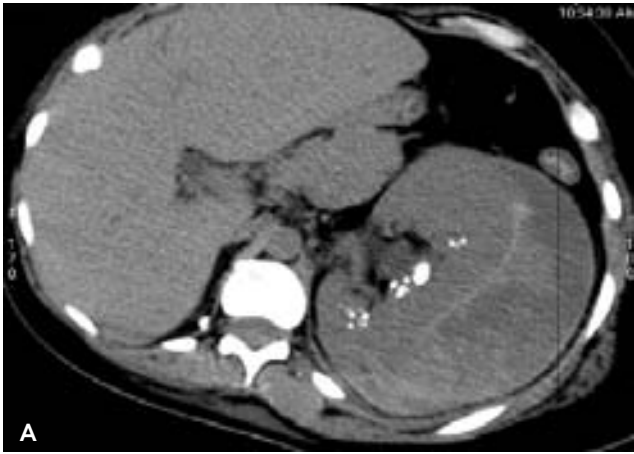


Figura 3. A) Imagen heterogénea con forma de semiluna que rodea al riñón izquierdo. **B)** Se visualizan múltiples imágenes cálcicas a nivel del parénquima renal y dilatación del uréter (flecha blanca).

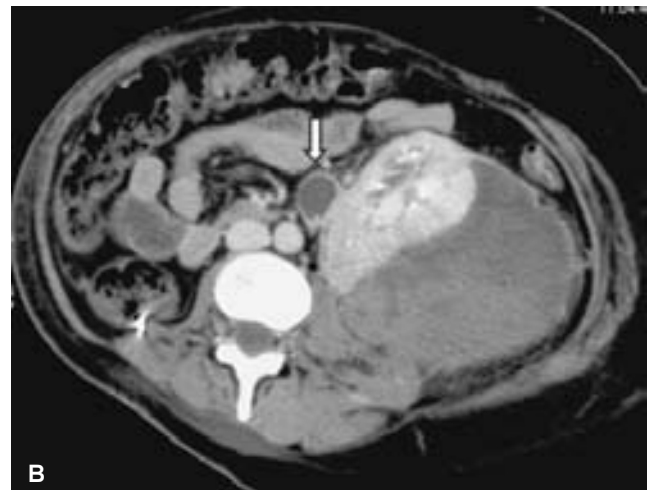
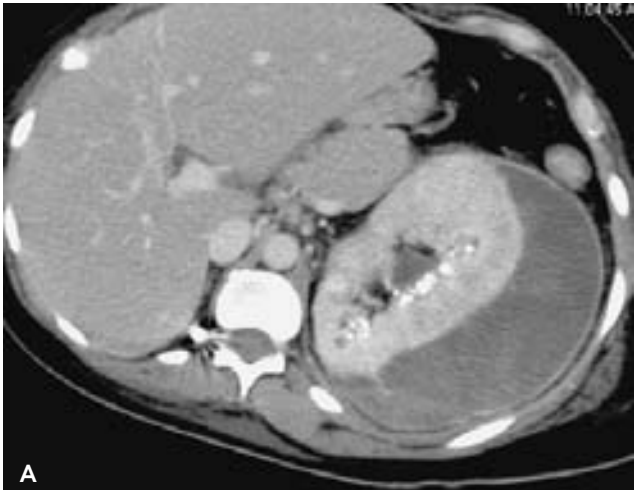
Figura 4. A) La lesión que rodea al riñón izquierdo no presenta reforzamiento. **B)** El riñón tiene adecuada concentración del medio de contraste pero retraso en su eliminación. Flecha blanca: dilatación del uréter.

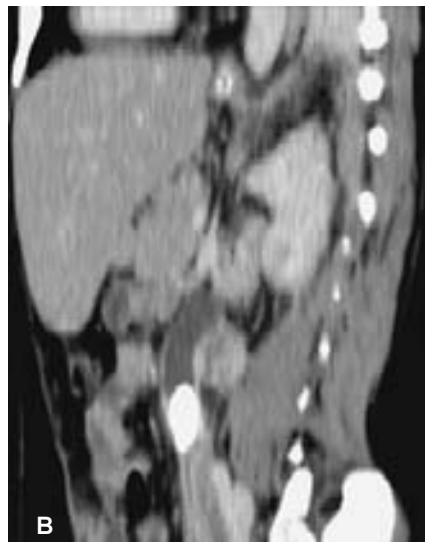
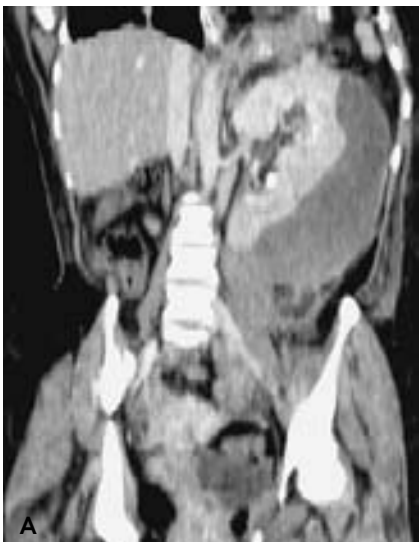

Figura 5. A) Reconstrucciones coronal y oblicua en fase contrastada donde se observa la gran extensión del hematoma renal subcapsular. **B)** El tamaño del lito causante de la dilatación ureteral proximal.

La ruptura espontánea del bazo está asociada con esplenomegalia, hemangioma, quiste epidermoide, peliosis e infarto previo.³

En el presente caso, los datos de relevancia es la presencia de foco nemónico y la sepsis, si bien esta última se ha asociado a hematomas espontáneos, ya sea renal o esplénico, no se encontró la afección simultánea de estos órganos.

En quirófano se drenó 300 ml del hematoma renal y se extrajo un lito de 3 cm localizado en el

uréter. El hematoma esplénico se dejó en observación.

Posterior a la cirugía la paciente estuvo en la UCI por choque séptico egresando del hospital dos semanas después.

Conclusión

Los hematomas renales y esplénicos espontáneos son poco frecuentes, no encontrándose su asociación en la literatura. En este caso la sepsis generalizada pudo haber sido la causa de los mismos.

Referencias

1. Zagoria RJ, Dyer RB, Assimos DG, Scharling ES, Quinn SF. Spontaneous perinephric hemorrhage: imaging and management. J Urol 1991; 145: 468-471.
2. Levine E. Acute renal and urinary tract disease. Radiol Clin North Am 1994; 32: 989-1004.
3. Pretorius ES, Fishman EK, Zinreich SJ. CT of hemorrhagic complications of anticoagulant therapy. J Comput Assist Tomogr 1997; 21: 44-51.



La Sociedad Mexicana de Anales de Radiología

Les hace una cordial invitación de visitar su página web

www.smri.org.mx