

Dra. Edith Tenorio Flores<sup>1</sup>

## Lo que no debe faltar en... la evaluación de fístulas arteriovenosas para hemodiálisis

<sup>1</sup> Del Departamento de Radiología e Imagen "Dr. Adán Pitot Croda" del Instituto Nacional de Ciencias Médicas y Nutrición "Salvador Zubirán". Vasco de Quiroga No. 15, Tlalpan, México, D.F.

Copias (copies): Dra. Edith Tenorio Flores E-mail: tenofflo@hotmail.com

### Introducción

Un acceso vascular permeable es la piedra angular de la hemodiálisis, éste puede ser conseguido por la inserción de un catéter venoso central, la creación quirúrgica de una fístula arteriovenosa o injerto arteriovenoso.

Sin embargo, la población en diálisis presenta varias comorbilidades,<sup>1</sup> entre ellas diabetes mellitus, enfermedad cardíaca (infarto del miocardio previo, angina de pecho, etc.) y enfermedad arterial periférica, entre otras patologías, que hacen difícil la creación y permanencia de las fístulas.

El acceso de primera elección es la fístula arteriovenosa autóloga por su mejor funcionamiento y duración a largo plazo.<sup>2</sup>

Las fístulas tienen menor morbilidad, mortalidad y costo comparado con los injertos y el catéter venoso central.

En contraste, los injertos vasculares protésicos requieren cerca de cinco veces más intervenciones terapéuticas comparadas con las FAV para mantener la permeabilidad.

### Evaluación preoperatoria por ultrasonido Doppler.

Para la creación de las fístulas es importante la valoración preoperatoria de los vasos con US Doppler, éste permite la valoración de diámetro, flujo y velocidad del vaso y debe de evaluarse de forma individual el sistema arterial y el venoso.

### Valoración arterial

Se deben de estudiar las arterias iniciando en la subclavia hasta la radial y cubital de la muñeca. Idealmente las arterias que vayan a utilizarse en una FAV deben tener diámetros mayores de 3.0 mm, ya que arterias con diámetros de 1.5 a 3.0 mm y menores se han asociado con falla en la maduración de las fístulas.

En los pacientes que necesitan hemodiálisis las estenosis arteriales son más frecuentes que en la pobla-

ción general, de ahí la importancia de detectarlas antes de la creación de una FAV. La sensibilidad y especificidad del ultrasonido para detectar estenosis arteriales mayores del 50% son de 90.9% y 100% para la arteria subclavia, 93.3% y 100% en las arterias del brazo superior, 88.6% y 98.7% para las arterias del antebrazo y para las arterias de la mano 70% y 100%.

Otros parámetros como el flujo de la arteria radial y la velocidad del pico sistólico antes o durante la hipermia reactiva han sido reportados como predictores de la maduración de la FAV.

### Valoración venosa

La ausencia de cambios de señal Doppler debidos a la inspiración profunda o pérdida de la comprensibilidad son hallazgos importantes indicativos de estenosis u oclusión venosa local.

La detección preoperatoria de estenosis y obstrucciones es importante para evitar el fracaso de la FVA. Se ha reportado la sensibilidad y especificidad del US de 81% y 90%, respectivamente, para la detección de estenosis venosa, trombos y oclusiones cuando se compara con la angiografía de sustracción digital.

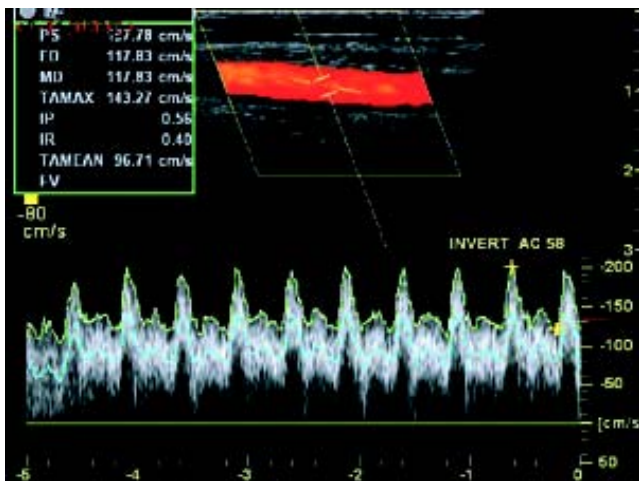
El diámetro venoso para la creación de una FAV exitosa debe tener un rango de 1.6 a 2.6 mm.

Los parámetros dinámicos para caracterizar las venas de la extremidad superior incluyen el flujo y velocidad, así como, valorar los cambios con el ciclo respiratorio.

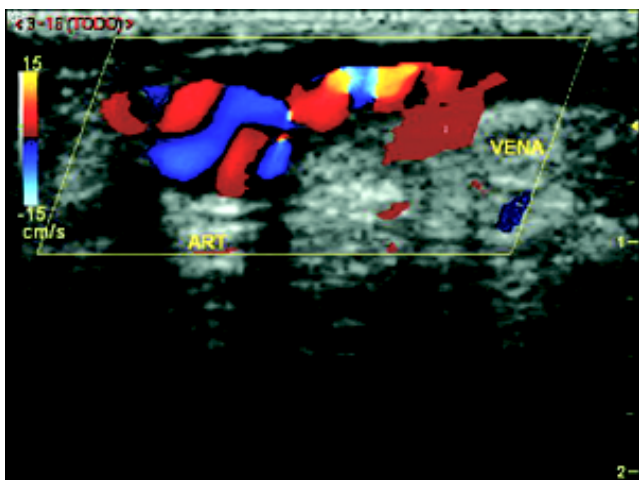
La capacidad de las venas superficiales para dilatarse debido a la congestión venosa (también conocido como compliance) ha sido reportada ser más alta en pacientes con FAV exitosas comparado con pacientes con falla en la maduración (incremento en diámetro de 48% vs. 11.8%).<sup>2</sup>

### Tipos de FAV

Existen diversas formas de crear una FAV, todas ellas tienen los mismos componentes una arteria aferente, la unión arteriovenosa y la vena de drenaje (*Figura 1*). Las fístulas que se crean son la radiocefálica, braquiocefálica y braquiobasílica. De ellas la que ha demostrado tener mejores resultados a largo plazo es la radiocefálica.



**Figura 1.** Ultrasonido Doppler. Arteria humeral izquierda tercio medio. Diámetro y velocidades normales.



**Figura 2.** Ultrasonido Doppler de una fístula normal donde se observa la anastomosis AV, se observa fenómeno de entrada y salida.

### Maduración

Una fístula madura es aquella que puede ser utilizada de forma exitosa para la hemodiálisis. Los criterios para calificar una FAV inmadura incluyen:<sup>3</sup>

1. Falla para canularse de forma exitosa.
2. FAV que pueden canularse, pero no tienen la cantidad de flujo necesario para realizar la hemodiálisis, idealmente mayor de 500 mL/min. Generalmente debido a altas presiones venosas o bajo flujo arterial.
3. Trombosis de la FAV.

### ¿Cuándo revisar una FAV?

Las guías de National Kidney Foundation (K/DOQI) establecen una revisión mensual de las FAV, los méto-

dos sugeridos son ultrasonido con dilución salina, dilución térmica y ultrasonido Doppler. A pesar de que el parámetro principal es el flujo sanguíneo, la evaluación la mayoría de los casos únicamente es clínica.<sup>4</sup>

La primera revisión de una FAV debe de realizarse a las cuatro semanas después de su creación. El objetivo es verificar la maduración de la fístula y en cualquier momento en que el paciente presente síntomas clínicos sugerentes de trombosis o la fístula no tenga el flujo necesario para permitir la hemodiálisis<sup>5</sup>.

### ¿Cómo se revisa una FAV?

#### Ultrasonido

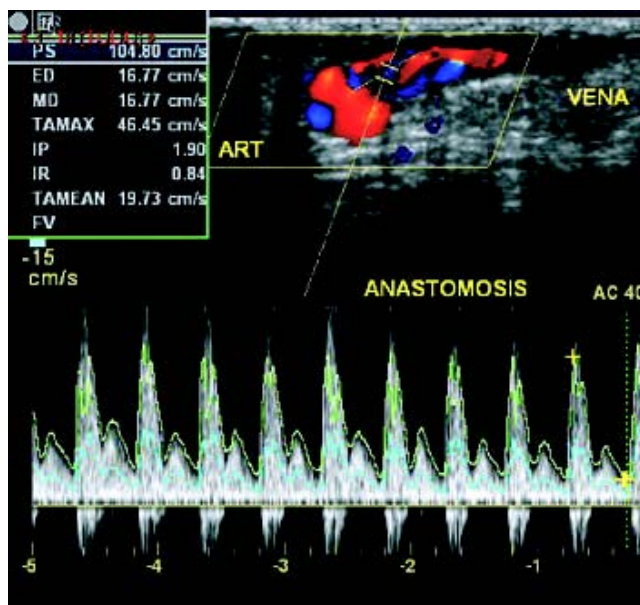
La única herramienta útil fuera de un Servicio de Hemodiálisis, donde es factible la realización de ultrasonido con dilución salina y la dilución térmica, es el ultrasonido Doppler.

La valoración debe realizarse con el paciente sentado, el brazo posicionado a 45° del cuerpo y cómodamente sostenido.

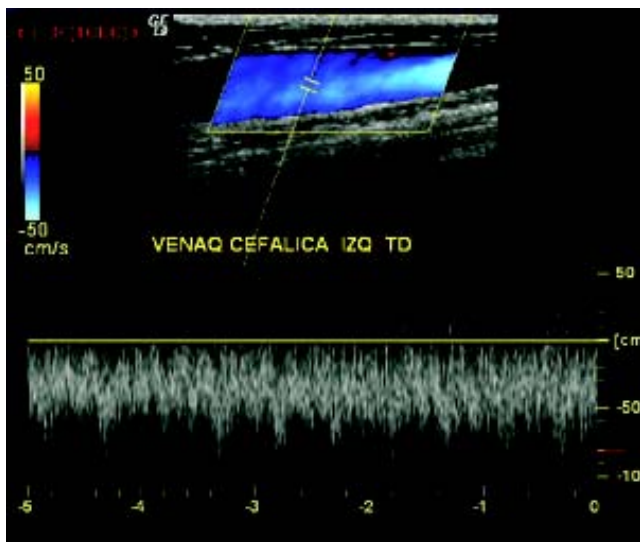
Se debe examinar en escala de grises el diámetro de los vasos arteriales y venosos en los planos longitudinal y transversal.

El diámetro de la vena de drenaje y la arteria aferente debe ser medido en la porción caudal, media y craneal y en los planos anteroposterior y transversal con apoyo gentil del transductor.

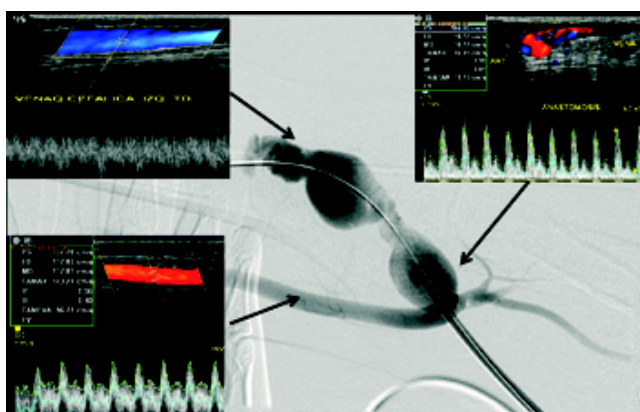
Se deben tomar de tres a cinco mediciones de velocidad y flujo en la arteria aferente, vena de drenaje y de la fístula.



**Figura 3.** Ultrasonido Doppler. Anastomosis con velocidad normal.



**Figura 4.** Ultrasonido Doppler vena cefálica izquierda tronco distal.



**Figura 5.** Fístula arteriovenosa de características normales. (A) Arteria aferente, (B) fístula arteriovenosa, (C) vena de drenaje por angiografía y ultrasonido.

Para calcular el volumen del flujo de sangre en mililitros por minuto se utiliza el diámetro venoso y el tiempo promedio de las mediciones de velocidades.

Para disminuir la posibilidad de encontrar flujo turbulento, las medidas debe obtenerse en la mitad del antebrazo y/o brazo dependiendo donde se localice la FAV.

Para definir si una fístula es exitosa debe tener un flujo de 350 a 500 mL/min al menos en seis sesiones de diálisis por un mes.<sup>6</sup>

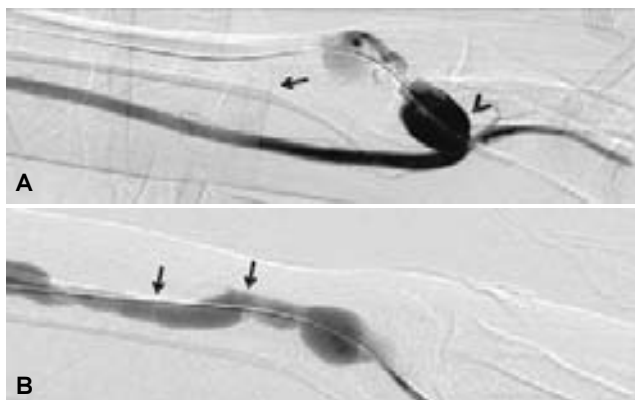
Las velocidades pico sistólicas en los injertos de acceso de diálisis bien funcionantes están típicamente entre 100-200 cm/s, sin embargo, es mejor la conversión a flujo sanguíneo, ya que cuando se utilizan como valores de corte un diámetro de 0.4 cm y un flujo mayor de 500 mL/min, la sensibilidad de la prue-

ba es de 95% para detectar FAV no funcionantes<sup>5</sup> (Figuras 1-4).

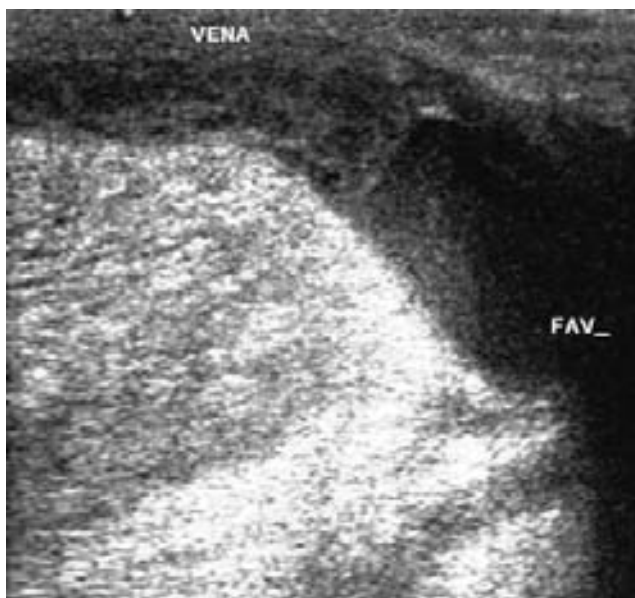
### Evaluación angiográfica

Los pacientes con datos de disfunción por ultrasonido, con sospecha de estenosis o trombosis deben de ser enviados a angiografía con fines terapéuticos.

La arteria braquial debe ser puncionada en dirección retrógrada con una aguja de 21 gauge, se coloca un introductor de 3 Fr. Se realiza arteriograma para delinear la fístula. Cuando existe función residual, la fistulografía puede ser realizada con Gadoli-

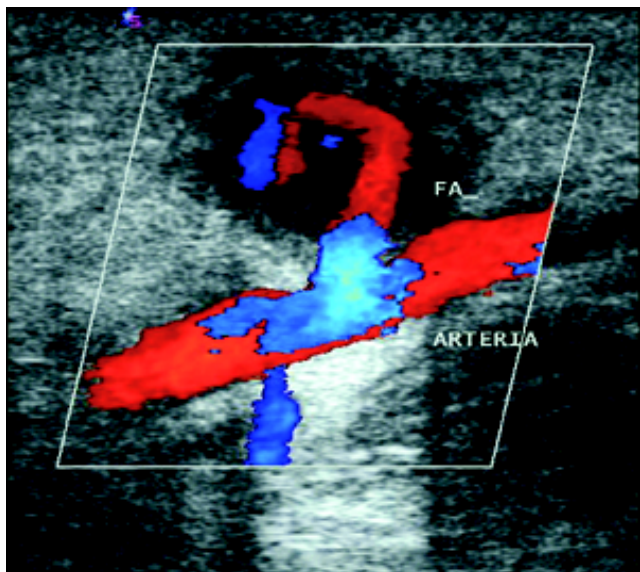


**Figura 6.** Revisión de una FAV braquiocefálica. A) punción de la vena de drenaje ocluyéndola (flecha) para permitir el paso de contraste al sistema arterial distal. Nótese la gran dilatación de la porción venosa de la FAV (cabeza de flecha). B) Al liberar la oclusión el medio de contraste pasa al la vena de drenaje, la cual presenta algunas muescas sugerentes de estenosis (flechas).



**Figura 7.** Ultrasonido escala de grises. Trombosis de la FAV.





**Figura 8.** Ultrasonido Doppler. Fístula arteriovenosa con flujo parcial y trombo intraluminal en la vena de drenaje. Trombosis de la FAV.

nio o con medio de contraste iónico isosmolar diluido al 25%.

Una vez que se visualiza el flujo de la arteria y la anastomosis, la punción de la vena de drenaje, ya sea anterógrada o retrógrada en su caso, completa la porción central del estudio para realizar cualquier intervención de ser necesario (*Figuras 5 y 6*).

Estenosis mayores del 50% hemodinámicamente significativas son tratados con balón de angioplastia en el momento de la fistulografía. Las estenosis en la anastomosis y área yuxtaanastomótica tratadas con balones de 3-6 mm de diámetro; estenosis en la vena de drenaje con balones de 6-9 mm y estenosis en venas centrales con balones de 10-14 mm de diámetro.<sup>7</sup>

Entre el 23 y 46% de las fístulas creadas no maduran adecuadamente. En la revisión angiográfica de estos pacientes, las causas encontradas con mayor frecuencia son estenosis de la anastomosis (47%), estenosis yuxtaarterial, 5 cm de la anastomosis (64%) y estenosis en venas de drenaje (58%), es evidente que la gran mayoría de ellos presentan más de una lesión (71.4%). Otra de las causas frecuentes de disfunción de las FAV es la presencia de venas accesorias de drenaje, las cuales se presentan en 30%. El tratamiento endovascular es exitoso en cerca del 80% de los pacientes, la reintervención se presenta aproximadamente cuatro eventos por cada 100 meses paciente.<sup>3</sup>

Las trombosis de las fístulas también son frecuentes, sin embargo, no existen números exactos sobre su incidencia, por lo que la trombectomía mecánica y farmacológica combinadas pueden rescatar más del 90% de las FAV en forma inicial y cerca del 60% permanecen permeables al año, esto cuando los pacientes son referidos en las primeras 48 horas posteriores a la trombosis (*Figuras 7 y 8*).<sup>8</sup>

## Referencias

1. Keuter X, Van der Sande F, Kessels A. Excellent performance of one-stage brachial-basilic arteriovenous fistula. *Nephrol Dial Transplant* 2005; 20: 2168-71.
2. Planken R, Tordoir J, Duij. Current Techniques for assessment of upper extremity vasculature prior to hemodialysis vascular access creation. *Eur Radiol* 2007; 17: 3001-11.
3. Nassar MGG, Nguyen B, Rhee E, Achkar K. Endovascular treatment of the "Failing to Mature". *Arteriovenous Fistula. Clin J Am Soc Nephrol* 2006; 1: 275-80.
4. National Kidney Foundation: K/DOQI clinical practice guidelines for vascular access, update 2000. *Am J Kidney Dis* 2001; 37: S137-S181.
5. Asif A, Roy-Chaudhury P, Beathard GA. Early arteriovenous fistula failure: a logical proposal for when and how to intervene. *Clin J Am Soc Nephrol* 2006; 1(2): 332-9.
6. Robbin M, Chamberlain N, Lockhart M. Hemodialysis Arteriovenous Fistula Maturity: US Evaluation. *Radiology* 2002; 225: 59-64.
7. Clark T, Cohen R, Kwak A. Salvage of Nonmaturing Native Fistulas by Using Angioplasty. *Radiology* 2006; 242: 286-92.
8. Moossavi S, Regan JP, et al. Non-Surgical Salvage of Thrombosed Arterio-Venous Fistulae: a case Series and Review of the Literature. *Seminars in Dialysis* 2007; 20(5): 459-64.