

Dra. Guadalupe M.L. Guerrero Avendaño,<sup>1</sup>  
Dra. Rocío N. Gómez López,<sup>2</sup>  
Dr. Raúl Serrano Loyola,<sup>3</sup>  
Dr. Gregorio Viramontes Trejo,<sup>1</sup>  
Dra. Rocío Enríquez García<sup>1</sup>

## Embolización de arterias uterinas. Alternativa para el tratamiento de la miomatosis uterina. Experiencia en 43 pacientes

### RESUMEN

**Introducción:** Los miomas uterinos, tumores benignos vascularizados del músculo uterino, tienen una prevalencia muy alta en las mujeres en edad reproductiva. La frecuencia va de 25 a 40% en las mujeres entre los 30 a 50 años. La sintomatología más frecuente de la miomatosis uterina es la hiperpolimenorrea, dismenorrea, sensación de masa pélvica, congestión pélvica y anemia. La histerectomía ha sido la alternativa de tratamiento más utilizada para su tratamiento.

**Metodología:** En el Hospital General de México y otros hospitales privados del Sector Salud en la Ciudad de México, hemos realizado 45 emboliza-

ciones de miomas uterinos a 43 mujeres con miomatosis uterina. Las edades fluctuaron de los 27 a los 47 años de edad. Se embolizaron pacientes con miomas de medianos a grandes elementos, miomas intramurales y submucosos, múltiples, con sintomatología. Se valoró el volumen de reducción con ultrasonido.

**Resultados:** Éstos fueron adecuados en 87% de ellas, reportándose un mayor volumen de reducción inmediato a la embolización (15 días) en 75% y a los 12 meses en 87%. Las complicaciones reportadas en nuestro grupo fueron dolor tipo cólico y en hematoma en el sitio de punción.

**Discusión y conclusiones:** A partir de 1994 en que Ravina describe la técnica de emboliza-

ción de las arterias uterinas para el control del sangrado uterino disfuncional, resultante de la miomatosis uterina, esta técnica se ha utilizado en todo el mundo para el control de la sintomatología de la miomatosis. La histerectomía es aún la segunda cirugía más realizada en los EUA; sin embargo, la adopción de la mejor alternativa, individualizando a las pacientes y respetando la decisión de mantener el útero, es la tendencia actual del equipo médico multidisciplinario.

**Palabras clave:** Miomatosis uterina, embolización de arterias uterinas.

*continúa en la pág. 278*

<sup>1</sup> Del Servicio de Radiología e Imagen, Hospital General de México, O.D. <sup>2</sup> Del Servicio de Anestesiología, Hospital General de México, O.D. <sup>3</sup> De la Clínica de Anomalías Vasculares, Hospital General de México, O.D.

Copias (copies): Dra. Guadalupe Guerrero Avendaño. E-mail: gpeguerrero@prodigy.net.mx

### Introducción

La causa más frecuente de sangrado uterino anormal es la miomatosis uterina. Se reporta una frecuencia de hasta 50% de las necropsias en mujeres, 30% en las histerectomías realizadas en los Estados Unidos de América (EUA) y 42% de todos los especímenes patológicos.<sup>1</sup> Le siguen en frecuencia la adenomiosis y poliposis endometrial. Los miomas uterinos se clasifican de acuerdo con su tamaño en miomas de pequeños, medianos y grandes elementos y

de acuerdo con su localización en subserosos, intramurales y submucosos, siendo éstos los que provocan mayor sintomatología y sangrado.<sup>2</sup> La embolización de las arterias uterinas puede ser útil en el tratamiento de la miomatosis uterina, ya sea previa a una miomectomía o bien sustituyéndola. Es una técnica que se ubica dentro de la terapia mínima invasiva. En países como Italia, Francia, Corea, Canadá y los EUA, es la alternativa de elección para su tratamiento.<sup>3-7</sup> Aunque hace unos años, aún no se podía saber con exactitud si era factible preservar la fertilidad, en la actualidad ya existen en la literatura reportes de embarazos después de la embolización.<sup>8-10</sup> Es muy importante realizar un análisis personal para definir cuál es el método

## ABSTRACT

**Introduction:** The uterine myomas, are benign tumors vascularized of the uterine muscle, with a highly prevalence in women at reproductive age. The frequency goes from 25 to 40% in women among the 30 to 50 years. The most frequent symptomatology in the uterine myomatosis are hyperpolymenorrhea, dismenorrhea, sensation of pelvic mass, pelvic congestion and anemia. Hysterectomy has been the alternative treatment frequently used for cure.

**Methodology:** In the Hospital General de Mexico and other private hospitals from the Health Sector in Mexico City, we have carried out 45 embolizations of uterine myomas to 43 women with uterine myomatosis. Ages fluctuated from 27 to 47 years old. Patients with medium to big myomas, multiple, intramural and submucosal myomas with symptomatology, were embolized. Reduction volume was evaluated with ultrasound.

**Results:** These were adapted in 87% of women, been reported more reduction of volume, 75% immediate to embolization (15 days) and 87% at 12 months. PMS pain and hematoma in the puncture location were the complications reported in our group.

**Discussion and conclusions:** Starting from 1994, when Ravina describes the embolization technique of the uterine arteries for dysfunctional uterine bleeding control, as a result of the uterine myomatosis, this technique has been used worldwide for the control of myomatosis symptomatology. Hysterectomy still being the second more carried out surgery in USA. However, the adoption of the best alternative, individualizing the patients and respecting their decision of maintaining uterus, is the current trend of the medical multidisciplinary team.

**Key words:** Uterine myomatosis, embolization of uterine arteries.

adecuado para cada paciente, deberá considerarse el riesgo-beneficio individualmente y elegir entre las alternativas de tratamiento. La embolización de arterias uterinas es una de estas alternativas. La gran mayoría de los miomas son asintomáticos y no requieren de tratamiento. Aquellos miomas que sí son causantes de sintomatología, deberán manejarse en forma definitiva. Es en estas pacientes en quienes se indicaba la histerectomía. Sin embargo, ésta no es la mejor alternativa cuando se desea preservar el útero.<sup>11</sup> Una de las metas en la solución de la miomatosis es mejorar la calidad de vida de la paciente que los padezca, por lo que la efectividad de la embolización de arterias uterinas en mujeres con miomatosis deberá de ser evaluada en términos de los resultados clínicos con base en la disminución de la sintomatología relacionada, como es la hiperpolimenorrea, el dolor pélvico y la sensación de masa pélvica.<sup>11</sup> Es importante que aquellas pacientes que decidan por la embolización de arterias uterinas, sean informadas adecuadamente de los riesgos que existen.<sup>10-12</sup> Es también conveniente hacerles saber de las posibles complicaciones del método, éstas pueden ser sencillas y temporales, como es el dolor tipo cólico postembolización, fiebre y molestia en el área de la punción inguinal, o bien graves como son la infección uterina, necrosis intestinal asociada a necrosis de miomas subserosos pediculados.<sup>13-16</sup> Es más frecuente que exista infección cuando se trata de miomas

submucosos de más de 8 cm de diámetro mayor. También se han reportado casos de prolapso cervical de estos miomas submucosos después de la embolización.<sup>17</sup>

## Material y método

Seleccionamos un grupo de 43 pacientes, candidatas a embolización de miomas uterinos de acuerdo con los siguientes criterios: Mujeres con miomas de medianos y grandes elementos, predominantemente intramurales y submucosos, sintomáticos (hiperpolimenorrea, dolor tipo cólico en periodo menstrual con congestión pélvica y sensación de masa abdominal), en etapa reproductiva o en climaterio y que aceptaran el tratamiento de embolización como alternativa no quirúrgica para el control de la sintomatología provocada por los miomas, enfatizando que su decisión se basaba en el deseo de preservar el útero y no en asegurar fertilidad. Los criterios de exclusión fueron: Aquellas pacientes con adenomiosis como causa de la hiperpolimenorrea, ya que a pesar de que también está indicada la embolización de arterias uterinas para su control, no era el objetivo del presente estudio. También aquellas pacientes con importante alteración en las pruebas de coagulación. El único criterio de eliminación era cuando la irrigación de los miomas fuera exclusivamente dependiente de las arterias ováricas. Inicialmente se realizó estudio de ultrasonido en cualquiera de sus

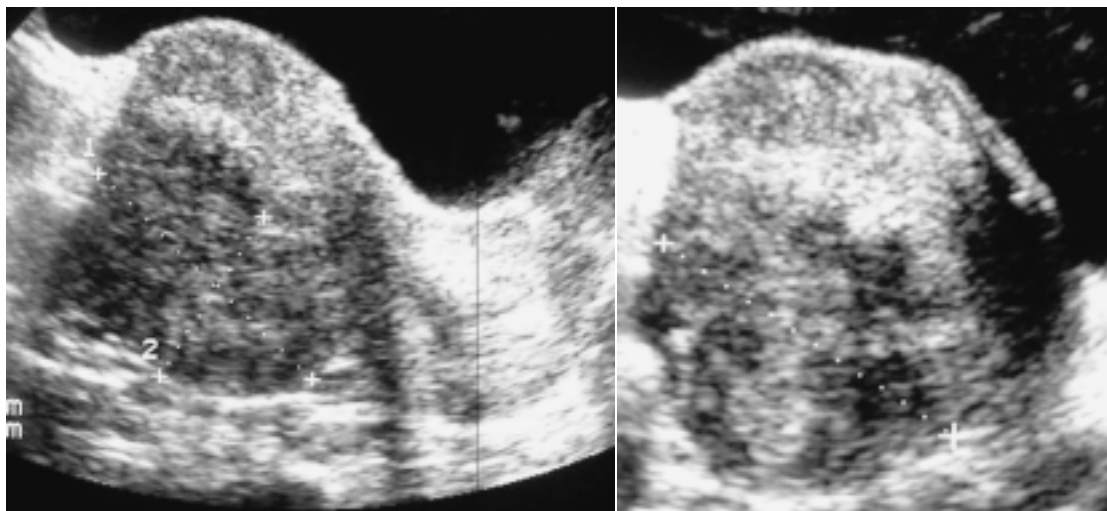
modalidades, suprapúbico con ventana vesical y transductor de 3.5 mHz o transvaginal con transductor de 7.5 mHz. Una vez demostrada la localización de los miomas, el número de ellos, así como tamaño y únicamente en aquellas mujeres en edad reproductiva y con deseo de embarazo posterior a la embolización, se realizó histerosalpingografía y por último la angiografía pélvica bilateral por sustracción digital. Es importante mencionar que antes de iniciar el proceso de la embolización (USG, histerosalpingografía y ASD con embolización), se realiza una consulta multidisciplinaria con la paciente y el grupo médico, para explicar ampliamente los riesgos, las ventajas y el beneficio que puede obtenerse con este método, así como las posibles complicaciones a corto, mediano y largo plazos (hematoma y/o sangrado en sitios de punción, espasmo arterial, dolor tipo cólico, isquemia y necrosis uterina, infecciones agregadas y aborto de miomas necrosados, cuando existen miomas submucosos). Una vez que firmaron las hojas de consentimiento informado, se solicitan exámenes de laboratorio (biometría hemática completa, tiempo de protrombina y tiempo parcial de tromboplastina), en aquellas mujeres mayores de 40 años, se solicita evaluación prequirúrgica por médico internista, incluyendo telerradiografía de tórax y electrocardiograma. La angiografía se realizó en todas las pacientes en Sala de Angiografía, bajo condiciones estériles y anestesia general y analgesia. Tres días antes de la embolización se indicó nimesulide 100 mg cada 8 h, como inhibidor de las prostaglandinas. Durante el procedimiento además de los anestésicos, se administran analgésicos opioides y éstos mismos se mantienen durante 24 horas posteriores a la embolización, en infusión continua endovenosa.

Se utilizó técnica de micropunción, tipo Seldinger en ambas arterias femorales comunes. Se colocó introductor vascular con válvula hemostática 4 Fr y se cateterizaron selectivamente ambas arterias uterinas, utilizando catéter cobra C1 o C2, 4 Fr de 65 cm (punción derecha-arteria uterina izquierda, punción izquierda-arteria uterina derecha). Una vez identificada y cateterizada distalmente la arteria uterina izquierda, se procede a realizar inyección de medio de contraste no iónico en la cantidad necesaria para definir las fases arterial, tisular y venosa de la arteria uterina estudiada, sin sobrepasar 200 mL y posteriormente se emboliza utilizando micropartículas de alcohol polivinílico de 300 a 700 micras, en la cantidad necesaria para condicionar obstrucción total al flujo distal de la arteria uterina por embolizar. Se corrobora obstrucción distal total con nueva inyección de medio de contraste y se realiza el mismo procedimiento del lado contralateral. Una vez terminado el procedimiento angiográfico-intervencionista, se envían a las pacientes a recuperación y hospitalización durante 24 horas para valorar evolución y des-

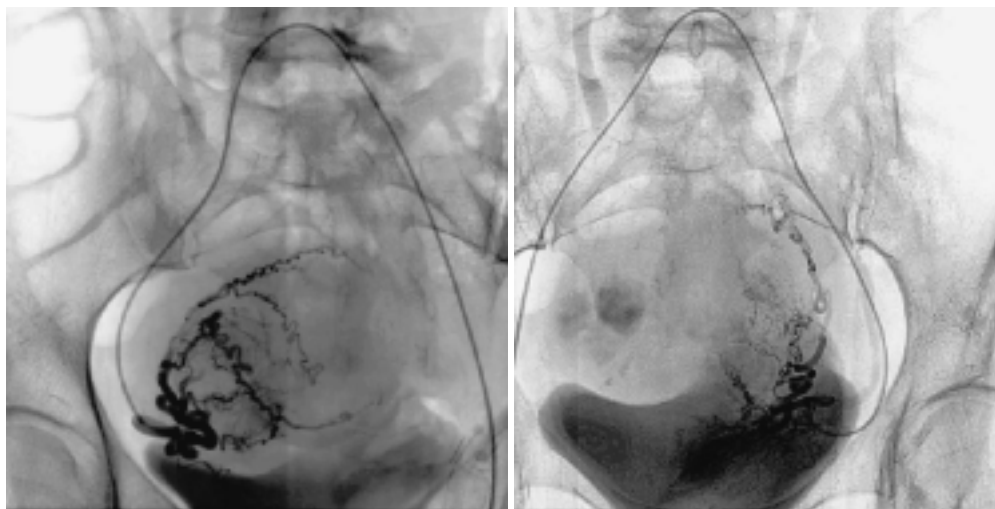
cartar complicaciones inmediatas. El control se realiza mediante ultrasonido, 15 días posteriores a la embolización, tres, seis y 12 meses posteriores al procedimiento. Se evaluó volumétricamente la disminución de los diámetros mayores uterinos individualmente, reportando el resultado en porcentajes. En las últimas cinco pacientes embolizadas, hemos utilizado la IRM para valorar la viabilidad de los miomas 15 días después del procedimiento de embolización.

## Resultados

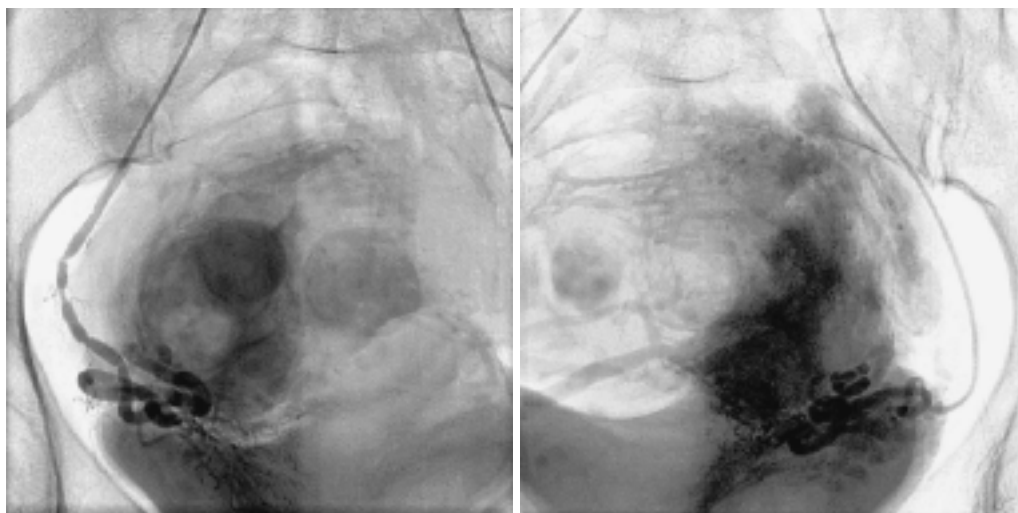
Hasta la fecha, hemos tratado a un total de 43 pacientes con diagnóstico de miomatosis uterina. Las edades estuvieron en el rango de 27 a 47 años, con una media de 37 años y promedio de 33.5 años. Los datos clínicos predominantes fueron la hiperpolimenorrea, sensación de tumor (masa) abdominal, congestión pélvica (predominantemente en los periodos menstruales) y dismenorrea. En los estudios de ultrasonido, se demostraron los miomas, los cuales fueron de medianos y grandes elementos (*Figuras 1 y 2*). En todas las pacientes, los miomas fueron múltiples, intramurales y submucosos, aunque algunas de ellas presentaban también miomas subserosos. Todas, menos una, fueron sometidas a embolización de ambas arterias uterinas en las condiciones referidas en material y métodos. En una de ellas no se embolizó la arteria uterina izquierda por no encontrarse (antecedente de miomectomía) y no se demostró irrigación a los miomas a través de la ovárica izquierda. En ninguna de las pacientes se demostró irrigación de los miomas a través de arterias ováricas. (*Figuras 3-6*). Las molestias referidas fueron las esperadas: dolor tipo cólico, el cual se controló en las primeras 12 pacientes de la serie con nimesulide y ketorolaco y en las 31 restantes con infusión continua de opioides y antiespasmódicos x 24 h. Una de ellas presentó náusea y vómito intensos, por el efecto de la morfina incluida en la bomba de infusión. Tampoco han referido complicaciones mediatas. El tiempo de embolización de este grupo va desde seis meses hasta cinco años. Los ultrasonidos de control se realizaron a los 15 días posteriores a la embolización, tres, seis y 12 meses (*Figuras 7 y 8*). Observamos que el mayor porcentaje de reducción ocurrió a los 15 días y 12 meses posteriores a la embolización. Esta disminución se evaluó volumétricamente con base en las dimensiones longitudinal, transversal y anteroposterior del útero en general. La disminución ha sido desde 50% hasta 95%, en la mayoría de las pacientes, obteniendo de ellas un promedio de reducción de 72.5%, (*Figura 9*) esto es similar a lo reportado en la literatura mundial (*Figura 10*). La sintomatología disminuyó en todas, la primera en desaparecer fue la sensación de masa abdominal y ocurrió en 100% de las pacientes. La hiperpolimenorrea fue reduciendo al paso



**Figuras 1 y 2.** Ultrasonido pélvico transabdominal realizado con transductor convexo de 3.5 Mhz. Donde se demuestra mioma transmurales posterior.



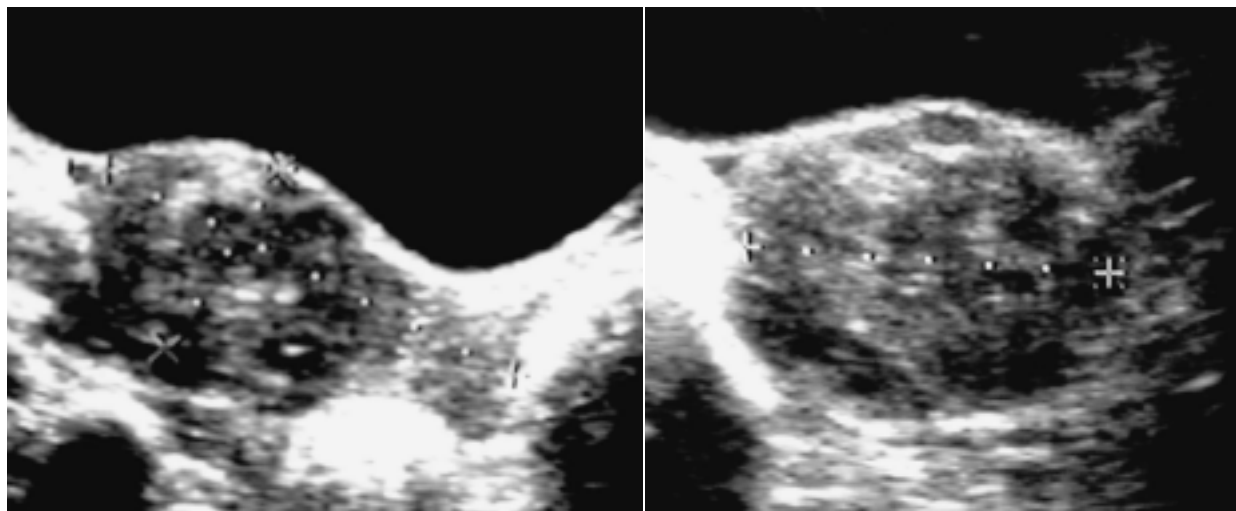
**Figuras 3 y 4.** Angiografía pélvica bilateral en paciente femenino de 47 años, con miomatosis uterina de medianos elementos. Se observan las ramas distales de neoformación que irrigan a los miomas en ambas arterias uterinas.



**Figuras 5 y 6.** Misma paciente de figura 1 y 2. Imagen angiográfica posterior a la embolización de las arterias uterinas derecha e izquierda. Nótese la oclusión total a la tinción parenquimatosa de los miomas intramurales.

de los meses, desapareciendo en aquellas pacientes con más de tres meses postembolización. En una de

ellas persiste la hiperpolimenorrea; sin embargo, es adjudicable a alteraciones hormonales, ya que los mio-



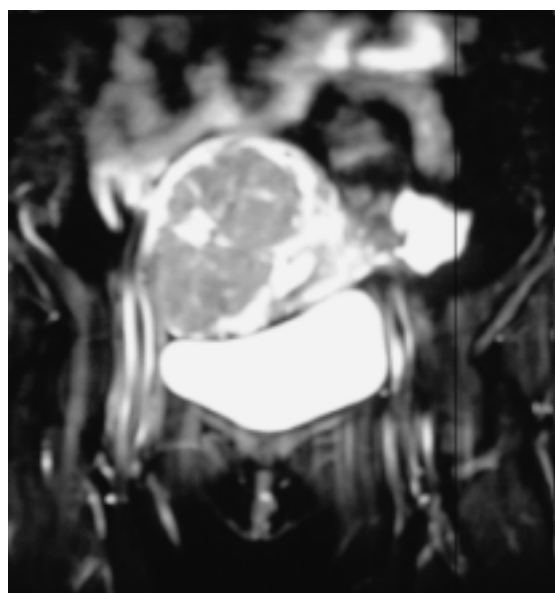
**Figuras 7 y 8.** Misma paciente de figura 1 y 2. Ultrasonido pélvico suprapúbico donde se demuestra reducción a un año de 95% del tamaño de los miomas.

mas disminuyeron 100%, pero ha presentado quistes ováricos. En dos pacientes se retrasó en una ocasión el periodo menstrual. En una de las pacientes se presentaron datos compatibles con una menopausia inducida; sin embargo, a los tres meses posteriores a la embolización, la cuantificación hormonal se regularizó. El dolor tipo cólico acompañado de congestión pélvica desapareció en la mayoría de las pacientes que lo referían antes de realizar el estudio. Dos pacientes del primer grupo, con más de cinco años de embolización en úteros mayores a 15 cm y miomas de grandes elementos, fueron sometidas a histerectomía. Cinco pacientes presentaban anemia, anterior al procedimiento que se corrigió en tres a seis meses posteriores a la embolización.

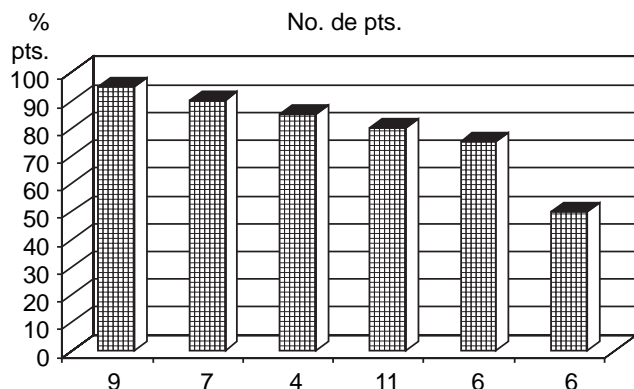
### **Discusión**

La embolización de las arterias uterinas para el control de la miomatosis uterina es una alternativa de tratamiento no quirúrgica para el control de la sintomatología condicionada por la miomatosis uterina de medianos a grandes elementos, cuando éstos son múltiples, intramurales y submucosos. Este tratamiento descrito en 1995 por Ravina (no es la única alternativa que existe a la quirúrgica. El tratamiento de la miomatosis uterina ha sido clásicamente el quirúrgico, condicionando un gran número de histerectomías por año en todo el mundo. En la actualidad podemos ofrecer a la paciente un panorama con mayor número de opciones. En la era de la terapia de mínima invasión, no debería ser correcto realizar histerectomías cuando existen miomas asintomáticos y ésta debe ser una norma ética a seguir. Sin embargo, no existen estudios comparativos adecuados con selección uniforme de pacientes para evaluar resultados a largo plazo. Es nece-

sario plantear metaanálisis clínicos randomizados preferiblemente multicéntricos y con las diferentes posibilidades de las alternativas existentes. Actualmente existen disponibles en la literatura dos estudios europeos realizados en Holanda y en Escocia, con más de 150 pacientes embolicadas, cinco años posteriores a ello, comparadas con número similar de mujeres miomectomizadas e hysterectomizadas. Éstos son los estudios de EMMY (EMbolization vs. MYomectomy) y el grupo REST (Randomised study of embolisation and surgical treatment for uterine fibroids). Reportan 177, 157 y 106 pacientes.<sup>18,19</sup> Son varios los tratamientos médicos que



**Figura 9.** Resultados por RM a nueve meses postembolización en miomas de medianos a grandes elementos.



**Figura 10.** Porcentaje volumétrico de reducción del útero de las 43 pacientes. De las seis pacientes que sólo alcanzaron el 50%, cuatro tienen al menos seis meses posteriores a la embolización y dos con miomas de grandes elementos (útero + 20 cm y volumen de + 800 mL al embolizar).

se han aplicado a lo largo de los años. Los análogos de la GnRH, derivados de esta hormona. Aunque su acción inicial produce un incremento en la producción de FSH-LH, tras cinco a seis días de exposición continua, se produce un estado de hipogonadismo hipogonadotropo y niveles de estradiol similares a los de la post-menopausia. La disminución del tamaño se calcula entre 30-70% y se ha observado como el mayor porcentaje de reducción que ocurre tras el primer mes de tratamiento, no existiendo reducciones o siendo éstas mínimas después del tercer mes. Sin embargo, tras finalizar el tratamiento y recuperarse el estado de hipogonadismo, los miomas retornan rápidamente a su tamaño inicial.<sup>20,21</sup>

La embolización de las arterias uterinas ofrece una alternativa no médica ni quirúrgica para su control. Al conocer que los miomas son tumores vascularizados y que los vasos de neoformación se originan de las porciones más distales de las arterias uterinas (y/o ováricas), es factible, mediante una guía fluoroscópica, acceder a través de la arteria ilíaca interna, a la arteria uterina en su porción más distal, utilizando para ello catéteres con mayor tono, mayor torque, menor calibre externo y mayor calibre interno, para permitir un paso adecuado de las partículas de alcohol polivinílico para una oclusión completa del aporte vascular a dichos miomas. El material embolizante que ha demostrado su mayor efectividad es el alcohol, ya que condiciona esclerosis en la íntima vascular y obstrucción por trombogénesis local. A pesar de que no se ha descrito un mayor porcentaje de éxito con la utilización de microesferas biológicas, éstas tienen la ventaja de adaptarse con mayor facilidad a la luz vascular. Es importante mencionar que la embolización de las arterias uterinas tiene un mayor potencial de éxito, cuando se embolizan ambas arterias uterinas y no

existe irrigación residual al útero a través de las arterias ováricas.

En los últimos años se ha desarrollado otro método para la resolución de los miomas únicos, no mayores a 5 cm e intramurales y es la ablación por ondas de ultrasonido. Este procedimiento se realiza con guía mediante Resonancia Magnética y consiste en la emisión de ondas de ultrasonido de muy alta frecuencia, las cuales al ir dirigidas en un haz intenso y continuo, son capaces de destruir un mioma. Este método está limitado a las pacientes con miomas únicos e intramurales de menos de 5 cm de diámetro mayor. Existe el riesgo de provocar lesión en el endometrio germinal.

La miomectomía es la alternativa quirúrgica que permite mantener el útero. Sin embargo, no es una cirugía viable en aquellas mujeres con miomas múltiples, pequeños, intramurales y submucosos que en su totalidad condicionan un aumento del tamaño uterino y la sintomatología propia de la miomatosis uterina. Es frecuente que una mujer sea sometida a miomectomía y termine en histerectomía por sangrado. Cuando se realiza una miomectomía o una histerectomía, los costos y tiempos hospitalarios son mayores.

El útero es un órgano intrapélvico, intraperitoneal, que ocupa parte del hueco pélvico en la mujer. Al existir un incremento en sus dimensiones, condicionado por la miomatosis uterina, es frecuente que existan adherencias periuterinas que se desarrollan durante el crecimiento de este órgano. La pérdida súbita de éste, puede condicionar un efecto adverso cuando estas adherencias son múltiples. También es importante mencionar la producción de prostaglandinas, específicamente la prostaciclina, por el músculo uterino. Estas prostaglandinas son las responsables de las contracciones uterinas durante el parto, la ovulación y el orgasmo. Se ha demostrado que la prostaciclina y no los estrógenos es la responsable de la menor incidencia de isquemia coronaria en las mujeres en la etapa reproductiva.

Además de estas consideraciones, se sabe que el cervix uterino es un sitio de estímulo sexual importante en la mujer. A pesar de que existen estudios en mujeres histerectomizadas que mencionan que no existe diferencia entre la satisfacción sexual previa y posterior a la histerectomía, es importante tomar en cuenta que puede alterarse con la reducción súbita de prostaglandinas y la pérdida del cervix.

Por todo esto, consideramos que es importante informar adecuadamente a la mujer con miomatosis uterina sobre las alternativas de tratamiento para estos miomas, no condenando a todas ellas a la pérdida del útero, ya que las funciones uterinas no se limitan a la fertilidad, y que la paridad satisfecha no es indicativa de histerectomía, en presencia de miomas uterinos.

## Conclusiones

La miomatosis uterina es un padecimiento muy frecuente en las mujeres en edad reproductiva. La histerectomía ha sido, hasta la fecha, la alternativa de tratamiento más aplicada a ellos. La histerectomía con o sin ooforectomía es la segunda cirugía abdominal más frecuentemente realizada en el mundo. Existen alternativas de tratamiento a esta cirugía, considerando que las funciones uterinas no son exclusivamente relacionadas con la fertilidad. La embolización de las arterias

uterinas ha demostrado su utilidad en mujeres con miomatosis uterina de medianos a grandes elementos, reportándose el control adecuado en 50 a 95% de los casos en nuestra serie, cuando estos miomas son múltiples, intramurales y submucosos, condicionantes de sintomatología. Es conveniente informar a la comunidad médica y a las pacientes, que existen alternativas diferentes a la quirúrgica para su tratamiento y control, para lo cual la inclusión del Radiólogo Intervencionista en el equipo médico multidisciplinario es esencial.

## Referencias

1. Entman S, Jones H, Colston A, Burnett L. Miomatosis uterina y adenomiosis. Tratado de Ginecología Novak. Ed. Interamericana Mc Graw and Hill; 1991, p. 391-401.
2. Hutchins FL Jr, Worthington-Kirsch R. Embolotherapy for myoma-induced menorrhagia. *Obstet Gynecol Clin North Am* 2000; 27(2): 397-405.
3. McLucas B, Adler L, Perrilla R. Uterine fibroid embolization: nonsurgical treatment for symptomatic fibroids. *J Am Coll Surg* 2001; 192(1): 95-105.
4. Bazot M, Deux JF, Dhahi N, Chopier J. Myometrium diseases. *J Radiol* 2001; 82(12): 1819-40.
5. Bai SW, Jang JB, Lee do Y, Jeong KA, Kim SK, Park KH. Uterine arterial embolization for the treatment of uterine leiomyomas. *Yonsei Med J* 2002; 43(3): 346-50.
6. Simonetti G, Romanini C, Pocek M, Piccione E, Guazzaroni M, Zupi E, et al. Embolization of the uterine artery in the treatment of uterine myoma. *Radiol Med (Torino)* 2001; 101(3): 157-64.
7. Hurst BS, Stackhouse DJ, Matthews ML, Marshburn PB. Uterine artery embolization for symptomatic uterine myomas. *Fertil Steril* 2000; 74(5): 855-69.
8. Trastour C, Bongain A, Rogopoulus A, Gillet JY. Pregnancy after embolization of symptomatic leiomyomata. *Gynecol Obstet Fertil* 2003; 31(3): 243-5.
9. Ravina JH, Vigneron NC, Aymard A, Le Dref O, Merland JJ. Pregnancy after embolization of uterine myoma: report of 12 cases. *Fertil Steril* 2001; 75(6): 1246-8.
10. Carpenter TT, Walker WJ. Pregnancy following uterine artery embolisation for symptomatic fibroids: a series of 26 completed pregnancies. *BJOG* 2005; 112: 321-5.
11. Guerrero AG, Navarro, Núñez y cols. Embolización de miomas uterinos. Alternativa no quirúrgica para su control. Técnica e Indicaciones. *Ann de Rad Mex* 2003; 4: 213-18.
12. Gómez-López RN, Guerrero AG, Serrano LR y cols. Manejo del dolor en la embolización de miomas uterinos. *An Radiol Mex* 2007; 6(2): 143-7.
13. Lefebvre G, Vilos G, Allaire C, Jeffrey, Arneja J, Birch C, et al. The management of uterine leiomyomas. *J Obstet Gynaecol Can* 2003; 25(5): 396-418.
14. Zupi E, Pocek M, Dauri M, Marconi D, Sbracia M, Piccione E, Simonetti G. Selective uterine artery embolization in the management of uterine myomas. *Fertil Steril* 2003; 79(1): 107-11.
15. Al-Fozan H, Tulandi T. Factors affecting early surgical intervention after uterine artery embolization. *Obstet Gynecol Surv* 2002; 57(12): 810-5.
16. Stringer NH, DeWhite A, Park J, Ghodizadeh A, Edwards M, Kumasi NV, Stringer EA. Laparoscopic myomectomy after failure of uterine artery embolization. *J Am Assoc Gynecol Laparoscop* 2001; 8(4): 583-6.
17. Pollard RR, Goldberg JM. Prolapsed cervical myoma after uterine artery embolization. A case report. *J Reprod Med* 2001; 46(5): 499-500.
18. Pinto I, Chimeno P, Romo A, et al. Uterine fibroids: uterine artery embolization versus abdominal hysterectomy for treatment-A prospective, randomized, and controlled clinical trial. *Radiology* 2003; 226: 425-31.
19. Ravina JH, Herbreteau D, Ciaru-Vigneron N, et al. Arterial embolization to treat uterine myomata. *Lancet* 1995; 346: 671-2.
20. Pelage JP, Guao NG, Jha RC, Ascher SM, Spies JB. Uterine fibroid tumors: long term MR Imaging outcome after embolization. *Radiology* 2004; 230: 803-9.

*anales de*  
**RADIOLOGÍA**  
MÉXICO

**Les invita a visitar la página web**

**de la Sociedad Mexicana de Radiología e Imagen, A.C.**

**[www.smri.org.mx](http://www.smri.org.mx)**

