

Dra. Anabel Montiel Islas,¹
Dra. María Azucena Navarro Torres¹

Lo que no debe faltar en... La evaluación diagnóstica de tromboembolia pulmonar aguda

¹ Residentes de Segundo Año. Departamento de Radiología e Imagen del Centro Hospitalario Nuevo Sanatorio Durango. Durango 296, Col. Roma, México, D.F.
Copias (copies): Dra. Anabel Montiel Islas E-mail: anabelmi@hotmail.com

La tromboembolia pulmonar se produce como consecuencia de la migración hasta el árbol arterial pulmonar de un trombo procedente generalmente del sistema venoso profundo de los miembros inferiores en un 95%, y en menor frecuencia de vena cava, cavidades cardíacas derechas, aurícula izquierda (fibrilación auricular), la cual sólo se presenta cuando existe CIA o PC, válvulas cardíacas (endocarditis), ventrículo derecho (necrosis) y miembros superiores, generalmente asociadas a catéteres; esta patología tiene una incidencia de 1.5 por 1,000 personas, encontrándose una alta mortalidad de hasta 50-58%, en pacientes que presentan inestabilidad hemodinámica y mortalidad de 8-15% en pacientes estables.¹

Los factores predisponentes principales son antecedentes de inmovilización, traumatismos, enfermedad tromboembolia previa, cáncer, edad avanzada, síndrome antifosfolípido, embarazo, puerperio, obesidad, viajes prolongados, anticonceptivos orales.

Hay que considerar como posibilidad diagnóstica en pacientes que cursen con disnea, dolor pleurítico, hemoptisis, palpitaciones, dolor anginoso, síncope, taquipnea (> 20 x min), taquicardia (> 100 x min), signos de trombosis venosa profunda, temperatura mayor de 38° (*Cuadro I*).²

El curso de la patología depende de tres factores:

1. Tamaño, número y naturaleza del émbolo: Tamaño de la superficie ocluida, el incremento de las resistencias vasculares pulmonares y datos de hipertensión pulmonar, la cantidad de émbolos y su localización (de predominio en pulmón derecho y en los lóbulos inferiores).
2. Fenómeno de reactividad cardiovascular: Vasoconstricción y broncoconstricción por la liberación de sustancias vasoactivas (histamina, serotonina, prostaglandinas) en el área embolizada, condicionando aumento de las resistencias de vasos pulmonares y vía aérea produciendo bradicardia, insuficiencia cardíaca izquierda o la muerte.
3. Situación cardiorrespiratoria previa: En caso de patología cardiopulmonar previa se potencializa el cuadro clínico.³

Cuadro I. Signos de embolismo pulmonar agudo.

	Todos los pacientes (n = 383) (%)	Pacientes sin enfermedad cardiopulmonar previa (n = 117) (%)
Taquipnea (20/min)	73	70
Estertores	55	51
Taquicardia (> 100/min)	30	30
Edema de miembros pélvicos	31	28
Segundo ruido cardíaco aumentado	23	23
Trombosis venosa distal	15	11
Esfuerzo inspiratorio	11	5
Diaforesis	10	11
Temperatura ($\geq 38.5^\circ$)	7	7
Frote pleural	4	3
Cuarto ruido cardíaco audible	-	24
Tercer ruido cardíaco audible	5	3
Cianosis	3	7
Signo de Homans	3	4
Levantamiento de ventrículo derecho	-	4

Actualmente se han propuesto varios test con el fin de valorar el riesgo y probabilidad de cursar con un cuadro de tromboembolia pulmonar, ya que la probabilidad de tener una TC positiva aumenta conforme aumenta el score pre test, el más utilizado es el protocolo de Wells, que se menciona en el cuadro II.

El protocolo diagnóstico radiológico considera a la radiografía posteroanterior de tórax de poca utilidad por ser inespecífica. Sin embargo podemos encontrar cambios radiológicos en los siguientes casos:

- 1. Embolismo sin infarto:
 - Signo de Westermark: son áreas de mayor claridad pulmonar que se deben a la oligohemia distal al vaso ocluido.
 - Signo de Fleischer: es una dilatación de un segmento de la arteria pulmonar en el lugar donde se enclava el émbolo con terminación brusca del vaso “signo de la salchicha” por vasoconstricción distal.
 - Pérdida del volumen del pulmón con elevación del diafragma.
 - Atelectasias laminares que aparecen en 50% de los casos.
- 2. Embolismo con infarto:
 - Consolidación multifocal de predominio inferior, es visible 12-24 hrs.
 - Joroba de Hampton: opacidad triangular de base pleural y vértice hacia el hilio, es poco frecuente.^{4,5}

En 80% de los pacientes con TEP presentan alteraciones inespecíficas y entre éstas podemos encontrar las siguientes: Elevación de hemidiafragma y descenso de cisuras, por pérdida de volumen pulmonar, y ate-

lectasias laminares basales, todo en relación con las alteraciones de la producción del surfactante, derrame pleural. Pequeños infiltrados alveolares en zonas de edema o hemorragia alveolar.

Calibre aumentado de las arterias pulmonares centrales. Aumento del índice cardiorácico, por dilatación de las cavidades derechas.⁶ La afectación de cavidades derechas se ha demostrado que es un factor de mal pronóstico y los pacientes presentan mayor mortalidad.⁷

También consideraremos como auxiliar diagnóstico la Gammagrafía pulmonar de perfusión, la cual tiene un gran valor en el diagnóstico de la embolia pulmonar. Es la exploración que debía hacerse en pacientes que no se puede administrar medio de contraste ante la sospecha de TEP, pero aún no está disponible en muchos centros hospitalarios, a pesar de que tiene las ventajas de ser rápido, sencillo de realizar y de alta sensibilidad. Una gammagrafía de perfusión normal, excluye TEP clínicamente significativo, en caso de que sea anormal es necesario completar el estudio con una gammagrafía de ventilación Xe 133.

La arteriografía tiene sensibilidad y especificidad de 98%; se considera una prueba definitiva y de referencia. Se indica en los casos poco claros en los que se necesita diagnóstico de certeza y en situaciones de extrema urgencia. Está indicada en pacientes con sospecha de TEP con compromiso hemodinámico y mala reserva cardiopulmonar. Muestra alteraciones del llenado intra-arterial o amputación del trayecto arterial. Presenta varias limitantes debido a que no distingue un trombo organizado de uno no organizado o en caso de que sea menor de 3 mm, su especificidad y sensibilidad se ve alterada en casos que cursan con hipertensión pulmonar crónica; es un estudio caro que no es accesible en todos los centros hospitalarios; es

Cuadro II. Protocolo de Wells¹³

• Signos y síntomas de TVP	3
• TEP más probable que un diagnóstico alternativo	3
• Inmovilización > 3 días o cirugía < 3 semanas	1.5
• Frec. Cardíaca > 100 l.p.m	1.5
• Antecedentes de TVP o TEP	1.5
• Hemoptisis	1
• Enf. Neoplásica	1
Probabilidad clínica baja < 2 puntos.	Probabilidad de TEP de 10%.
Probabilidad clínica moderada 2-6 puntos.	Probabilidad de TEP de 20% a 40%.
Probabilidad clínica alta > 6 puntos.	Probabilidad de TEP del 65%.
Probabilidad clínica baja con un resultado negativo de dímero D: permite excluir el TEP (valor predictivo negativo: 99%).	
Probabilidad clínica intermedia o alta o el dímero D es positivo se hace TAC helicoidal o gammagrafía y se procederá como indica el algoritmo. ⁴	

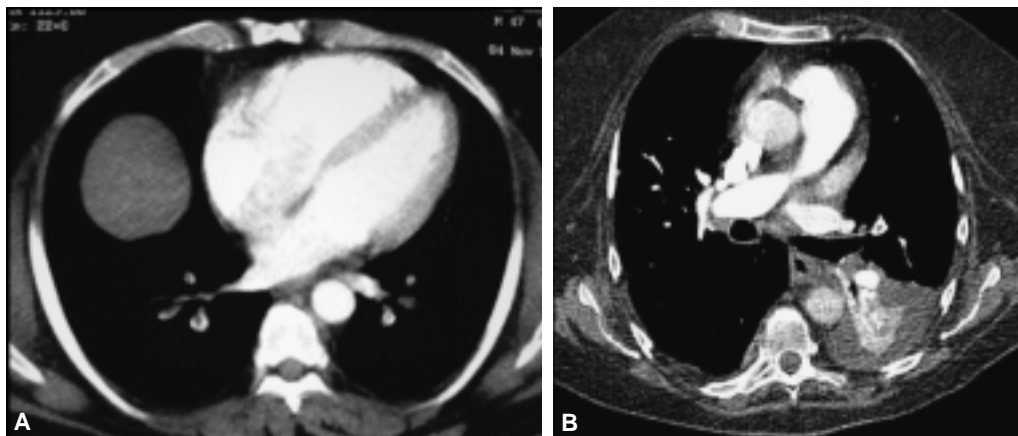


Figura 1. A y B. Defecto de llenado central en vasos perpendiculares a los cortes axiales.

difícil de realizar en pacientes inestables o en estado crítico. Presenta múltiples complicaciones por el hecho de ser un estudio invasivo dentro de las que destacan: arritmias ventriculares, perforación cardíaca y hemorragias en diferentes grados en el sitio de punción.⁸

La angiografía computada con contraste se desarrolló desde la década de los 90, actualmente considerada de utilidad debido a su capacidad para valorar vasos sanguíneos, el menor tiempo en la adquisición de imágenes y una cobertura más extensa del tórax, además de ser un método diagnóstico con menor cantidad de complicaciones. Actualmente se ha establecido como primera línea diagnóstica en pacientes con sospecha de embolismo pulmonar.^{9,10}

Dentro de los hallazgos con los que determinaremos la existencia de la patología consideraremos los siguientes sólo en casos de tromboembolia pulmonar aguda:

1. Oclusión total o parcial de la luz de los vasos sanguíneos en comparación con los vasos adyacentes de la zona.
2. Defecto de distribución del medio de contraste produciendo defectos de llenado centrales en vasos

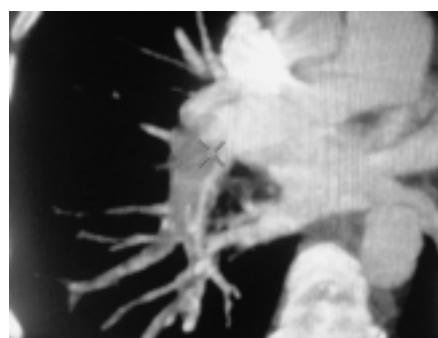

Figura 3. Signos secundario, extensión bronquial y a vasos colaterales acompañando un patrón de perfusión.

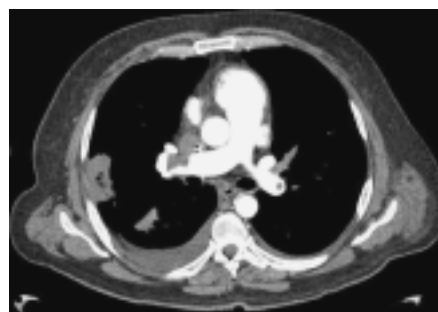

Figura 4. Defecto de llenado a nivel de los vasos sanguíneos, paralelos a los cortes axiales.

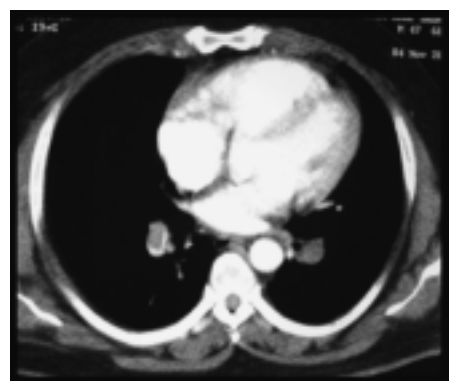


Figura 2. Defecto de llenado a nivel de vasos sanguíneos formando ángulos agudos con la pared arterial.

perpendiculares a los cortes axiales (*Figura 1*) y el signo de “rieles de tren” en imágenes paralelas a los cortes axiales que son vistos en cortes longitudinales de los vasos.

3. Defecto de llenado en la periferia luminal de que forma ángulos agudos con la pared arterial (*Figura 2*).
4. Edema en periferia de los vasos sanguíneos que sugieran disminución de flujo sanguíneo.¹¹

Existe un incremento notable en la sensibilidad de hasta 94-96% y especificidad de hasta 94-100%, dependiendo de la colimación con la cual se realiza el estudio, siendo mejor una colimación a 2 mm o incluso menor. Las últimas revisiones indican que los me-

jores resultados se obtienen tomando en consideración los siguientes parámetros en un equipo de 16 cortes:

1. Para personas promedio: Ancho de detector 1.25, reconstrucción 0.625, movimiento de la mesa a 13.75, Pitch 1.375-1, contraste 135 mL a 4 mL/s.
2. Para personas de talla grande: ancho de detector 2.5, reconstrucciones 1.25, movimiento de la mesa a 6.88, Pitch 0.562-1, contraste 135 mL a 4 mL/s.¹¹

Su disponibilidad es mayor que en los estudios de medicina nuclear; el resultado se obtiene después de terminar el procedimiento y, debido a la cantidad de imágenes con las que contamos, se pueden realizar reconstrucciones con el fin de localizar, clasificar y estadificar el grado de embolización. De este modo obtenemos una imagen diagnóstica adecuada, que aunado a la experiencia nos facilita la emisión de un diagnóstico preciso.

Para poderla diferenciar de un embolismo pulmonar crónico consideraremos:

1. Oclusión completa de un vaso que es más pequeño que el vaso adyacente.
2. Defectos intraluminales periféricos en forma de “media luna” que forman ángulos obtusos en la luz del vaso.
3. Material de contraste que fluye a través de las arterias pequeñas recanalizadas.
4. Material de contraste rodeando la obstrucción, mostrando un defecto de llenado.
5. Signos secundarios incluyendo la extensión bronquial o a vasos colaterales que acompaña a un patrón de perfusión, o calcificaciones dentro de engrosamientos excéntricos (*Figura 3*).

Los cambios tomográficos serán ocasionados por la hipertensión pulmonar; un incremento en el diámetro de la arteria pulmonar mayor a 33 mm y líquido pericárdico.¹¹

De acuerdo con lo anterior consideraremos a la placa simple y la angiotomografía computarizada como piedra angular en el diagnóstico de tromboembolia pulmonar tomando en cuenta el costo y accesibilidad de ambos en el medio hospitalario.

Referencias

1. Campo JF, Hernández MJ, Anta M, Saro G, Olmos JM, Riancho JA. Medicina Interna. Hospital Universitario Marqués de Valdecilla. Concordancia en el diagnóstico clínico de tromboembolia pulmonar. *Medicina clínica* 1998; 111(4): 121-4.
2. Morón CME, Robles CW. Valor de la tomografía computarizada helicoidal en la evaluación del embolismo pulmonar agudo. *Rev Peruana de Radiología* 2003; 5(2): 18-26.
3. Goldhaber S. Pulmonary Embosism. En: Braunwald. *Textbook of Cardiovascular Diseases*; 1996, p. 1582-603.
4. Uresandi F (coord.), Blanquer J, Conget F, de Gregorio MA, Lobo JL, Otero R, Pérez Rodríguez E, Monreal M (col.), Morales P (col.). *Guidelines for the Diagnosis, Treatment, and Follow-up of Pulmonary Embolism*. Arch Bronconeumol 2004; 40: 580-94. ISSN: 0579-2129. DOI artículo: 10.1157/13068802.
5. Otero CR. Servicio de Neumología. Hospital Virgen del Rocío. Sevilla. Estrategias diagnósticas en la embolia de pulmón. Nuevas técnicas de imagen. Neumosur. *Revista de la asociación de neumólogos del sur* 2000; 12(1).
6. Moreno OF, Martínez LB, Gómez M. Médicos. Residentes de Medicina Familiar y Comunitaria. Hospital de San Agustín (Linares). Centro de Salud San José-Jaén-España. *Tromboembolismo Pulmonar*. 10/08/2003. *Guías Clínicas* 2003; 3(19).
7. van der Meer WR, Pattynama MTP. Right Ventricular Dysfunction and Pulmonary Obstruction Index at Helical CT: Prediction of Clinical Outcome during 3-month Follow-up in Patients with Acute Pulmonary Embolism. *Radiology* 2005; 235: 798-803.
8. Bautista-Bautista E, et al. Diagnóstico de la tromboembolia pulmonar. *Gac Med Mex* 2007; 143(Supl. 1).
9. Beniot G, Ghuysen A. Can CT pulmonary angiography allow assessment of severity and prognosis in patients presenting with pulmonary embolism? What the radiologist need to know. *RSNA 2006. Radiographics* 2006; 26: 23-40.
10. Schoepf UJ, Costello P. CT angiography for diagnosis of pulmonary embolism: state of the art. *Radiology* 2004; 230: 329-37.
11. Wittam C, Maher M. CT angiography of pulmonary embolism: diagnostic criteria and causes of misdiagnosis. *Radiographics* 2004; 24: 1219-38.