

Dra. Ai-lan Hitandhui Barrientos Priego,¹
Dra. Paulina Bezaury Rivas,
Dr. Iván Eliud Casanova Sánchez,
Dr. Adrián José González Aguirre,
Dr. Marco Antonio Téliz Meneses,
Dr. Jorge Vázquez Lamadrid

Ultrasonido en el trasplante hepático. Del trans y postoperatorio al seguimiento tardío

RESUMEN

Introducción: En México las enfermedades crónicas del hígado se encuentran entre las primeras diez causas de muerte, el manejo definitivo para la insuficiencia hepática terminal es el trasplante.

Objetivo: Identificar por medio del ultrasonido las complicaciones más comunes en los pacientes postrasplantados hepáticos tanto en etapa posquirúrgica temprana como tardía, enfocado a ofrecer un manejo oportuno.

Material y métodos: Se realizó una revisión de los casos de trasplantes hepáticos en los últimos diez años (1998-2008) realizados en el Instituto Nacional de Ciencias Médicas y Nu-

trición "Salvador Zubirán" de los expedientes clínicos y radiológicos para conocer los hallazgos en el ultrasonido trans y postoperatorio y las evaluaciones de seguimiento.

Resultados: En todos los casos se realizó un ultrasonido hepático del trasplante las primeras 72 horas posquirúrgicas; los hallazgos reportados como anormales incluyeron hematomas, bilomas, alteraciones en la ecogenicidad, ascitis; ausencia de flujo en ramas portales, bajo flujo e índice de resistencia de arteria hepática. Los seguimientos a largo plazo evalúan el progreso de complicaciones, resolución y secuelas en parénquima, así como el estado de la vascularidad.

Conclusiones: El ultrasonido es la herramienta más accesible para la evaluación del injerto, desde el momento más temprano como lo es el transoperatorio, así como las primeras horas, semanas, hasta el seguimiento tardío de meses o años. Por lo anterior se deben tener presentes los datos de alarma que requerirán atención en forma oportuna.

Palabras clave: Trasplante hepático, Doppler de injerto hepático, ultrasonido de injerto hepático, complicaciones de trasplante hepático.

continúa en la pág. 136

¹ Del Departamento de Radiología "Adán Pitó Croda" del Instituto Nacional de Ciencias Médicas y Nutrición "Salvador Zubirán". Vasco de Quiroga No. 15, 14000, México, D.F.
Copias (copies): Dra. Ai-lan Hitandhui Barrientos Priego E-mail: hitandhui@gmail.com

Introducción

Las enfermedades crónicas del hígado se encuentran entre las primeras diez causas de muerte en México,¹ y el único manejo definitivo que se puede ofrecer para la insuficiencia hepática terminal es el trasplante; llegando así a otro problema en nuestro país, la cultura de la donación de órganos, la cual hace mucha falta promover, por lo que la disponibilidad de órganos es muy baja; sin embargo, a pesar de las dificultades, está disponible y se puede realizar en nuestro medio, por lo que es importante, como Médico Radiólogo, saber que

debemos buscar en un paciente postoperado de trasplante hepático ortotópico.

El primer trasplante hepático realizado en humanos se llevó a cabo por el Dr. Thomas Starzl, en 1963;² nuestra Institución es uno de los centros que cuenta con los recursos humanos y la infraestructura para realizar estas intervenciones, fue aquí donde se realizó el primer trasplante en México, en 1976¹ y desde entonces hasta el año 2008 se han realizado aproximadamente 70 trasplantes.

El contar con el ultrasonido Doppler ha sido de gran utilidad en la valoración postoperatoria de la vascularidad del injerto; incluso los equipos actuales portátiles permiten evaluar posterior a la realización de las anasto-

ABSTRACT

Introduction: In Mexico, chronic liver illnesses are found between the firsts ten death causes; definite handling for hepatic terminal insufficiency is a transplant.

Objective: Identifying by means of the ultrasound, the most common complications in hepatic post-transplanted patients as much in early post-surgical as well as late stage, focused to offer opportune handling.

Material and methods: Hepatic transplants cases revision

in the last ten years (1998-2008) accomplished at Instituto Nacional de Ciencias Médicas y Nutrición "Salvador Zubirán" (National Medical Sciences and Nutrition Institute) of the clinical and radiological files to know trans and post-surgical ultrasound findings as well as follow-up evaluations.

Results: In all cases a hepatic ultrasound of the transplant was performed during the first 72 post-surgical hours. Findings reported as abnormal included hematomas, bilomas, echogenicity alterations, ascitis; flow absence at portal branches, under resistance index and flow of the hepatic

artery. Long term follow-up evaluate complications progress, resolution and sequelae in parenchyma, as well as vascularity status.

Conclusions: Ultrasound is the more accessible tool for graft evaluation, from the moment earlier as it is trans-surgical one, as well as the first hours, weeks, to late follow-up of months or years. For the above, emergency data that will require opportune attention must be kept in mind.

Key words: Hepatic Transplant, hepatic graft Doppler, hepatic graft ultrasound, hepatic transplant complications.

mosis, la permeabilidad y el flujo durante el transoperatorio.³

Objetivos

El ultrasonido es un método diagnóstico que permite evaluar de manera temprana tanto el aspecto estructural como vascular normal y anormal del injerto hepático; la detección temprana de cualquier complicación en el post-trasplantado permite ofrecer un pronto manejo, además de mejorar el pronóstico.

Por este motivo es importante que el radiólogo esté familiarizado con los hallazgos en este tipo de pacientes; empezando por la escala de grises: alteración en la ecogenicidad y ecotextura, presencia de hematomas, colecciones subcapsulares o a nivel del hilio; y en la evaluación Doppler color y espectral presencia de flujo, velocidades y además en estructuras arteriales índice de resistencia.

Entre las ventajas que ofrece este estudio es su disponibilidad, ya que puede realizarse en la unidad en la que se encuentre el paciente sin necesidad de movilizarlo, el costo sobre otros estudios diagnósticos es mucho más bajo, no es invasivo ni expone a radiación ionizante.⁴

Material y métodos

Se realizó una revisión de los casos de trasplantes hepáticos en los últimos diez años (1998-2008) reali-

zados en el Instituto Nacional de Ciencias Médicas y Nutrición "Salvador Zubirán" tanto de expedientes clínicos como radiológicos, para evaluar los hallazgos en el ultrasonido trans y postoperatorio, así como los estudios de seguimiento.

Resultados

Se revisaron 51 casos; en el 80% se realizó el ultrasonido postoperatorio en las primeras 24 horas y en el 20% restante se realizó entre las 72 horas posquirúrgicas; el ultrasonido transoperatorio sólo se ha llevado a cabo en los trasplantes realizados en los últimos dos años (30% de los casos) (Figura 1).

En la población estudiada las principales causas de la falla hepática encontrada fueron virales (VHC) y autoinmunes (cirrosis biliar primaria, hepatitis autoinmune, colangitis esclerosante).

Hallazgos en escala de grises

La ecotextura debe tener un patrón homogéneo o discretamente heterogéneo; con ecogenicidad semejante al parénquima renal; presencia de ascitis de escasa a moderada cantidad (deberá resolver de siete a 10 días postoperatorios); hematoma o linfedema periportal.⁵⁻⁶

Los hallazgos anormales pueden ser focales o difusos; los difusos mostrarán ecogenicidad y ecotextura marcadamente heterogénea, son inespecíficos y repre-

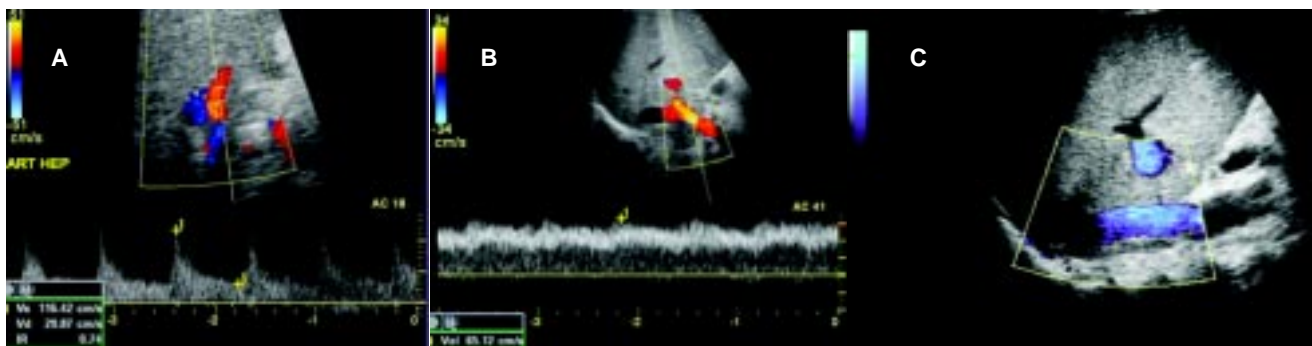

Figura 1. Evaluación Doppler color y poder de injerto hepático. **A)** Arteria hepática, **B)** Vena porta, **C)** Vena cava inferior.

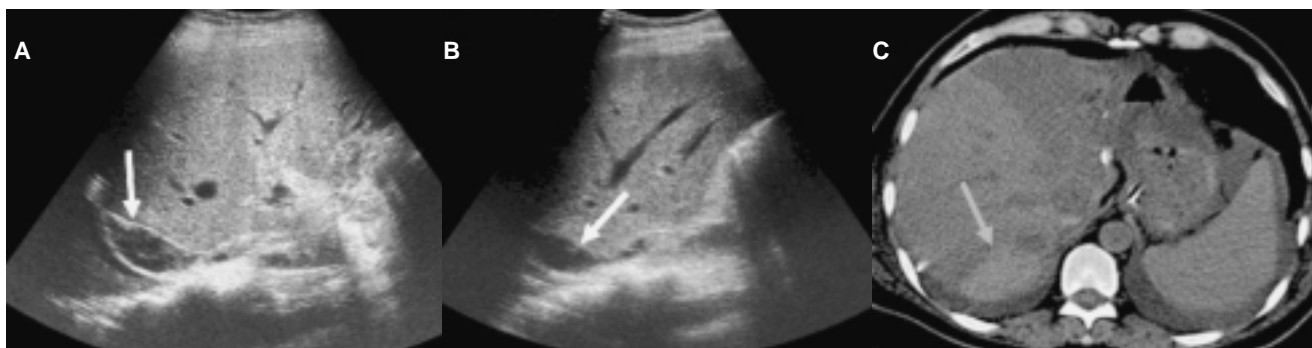

Figura 2. Hematoma en segmento VI, **A,B)** Colección anecoica, heterogénea con múltiples ecos en su interior. **D)** Tomografía simple, corte axial, con zona hiperdensa en relación con sangrado.

sentan datos indirectos de rechazo, isquemia, hepatitis o colangitis; los focales pueden corresponder a hematomas, abscesos, infartos y de manera tardía neoplasias.

Los hematomas en cuanto a su localización puede ser intraparenquimatoso, subcapsular, extracapsular o periportal, las características dependerán del tiempo en que se detecte: temprano se verá hipo o hiperecogénica, mientras que de 2-3 días va tomando apariencia sólida-hipoecogénica o como colección multiseptada (Figura 2).

Los abscesos son colecciones con paredes gruesas y centro hipoecogénico.

Los infartos son lesiones sólidas, redondeadas o geográficas con áreas centrales necróticas hipoecóicas (Figura 3).

Las complicaciones biliares también se detectan con escala de grises, entre éstas se pueden encontrar dilatación de vía biliar intrahepática por estenosis (secundaria a tejido cicatrizal o sitios de isquemia) o por oclusión (por litiasis residual o lodo), fuga (formación de bilomas-colección de contenido biliar), disfunción del esfínter de Oddi (Figura 4).

En 10 casos (19%) se detectaron anomalías en la evaluación con escala de grises (ecotextura heterogénea, áreas focales hipodensas, colecciones extrahepáticas subcapsulares y en hilio).

Hallazgos con modalidad Doppler

Con la aplicación de ultrasonido Doppler podemos evaluar los sitios de anastomosis de la arteria hepática y vena porta, así como también la permeabilidad y flujo intrahepático arterial, portal y de venas suprahepáticas y detectar pseudoaneurismas.⁷⁻⁸

El índice de resistencia de la arteria hepática es un indicador importante, el rango normal es de 0.5 a 0.7;⁹ las primeras 72 horas puede elevarse y posteriormente normalizarse; sin embargo, la disminución del índice de resistencia (aumento del flujo diastólico) representa disminución de la vascularidad periférica distal; la trombosis de la arteria hepática es una complicación común que se asocia a mortalidad y rechazo siendo causante de colangitis, rechazo, choque séptico y falla hepática (Figura 5); otros indicadores son el pico sistólico mayor de 200 cm/s y el tiempo de aceleración mayor de 80 ms (patrón tardus-pardus). El índice de resistencia bajo tiene una sensibilidad del 100% y especificidad del 80% para predecir complicaciones vasculares; entre las causas de falsos positivos se encuentran flujo arterial bajo debido a edema hepático severo, hipotensión sistémica o evaluación limitada debido a obesidad, distensión o edema del paciente; los medios de contraste para ultrasonido pueden disminuir estas dificultades;¹⁰ sin embargo, no están disponibles en nuestro país.

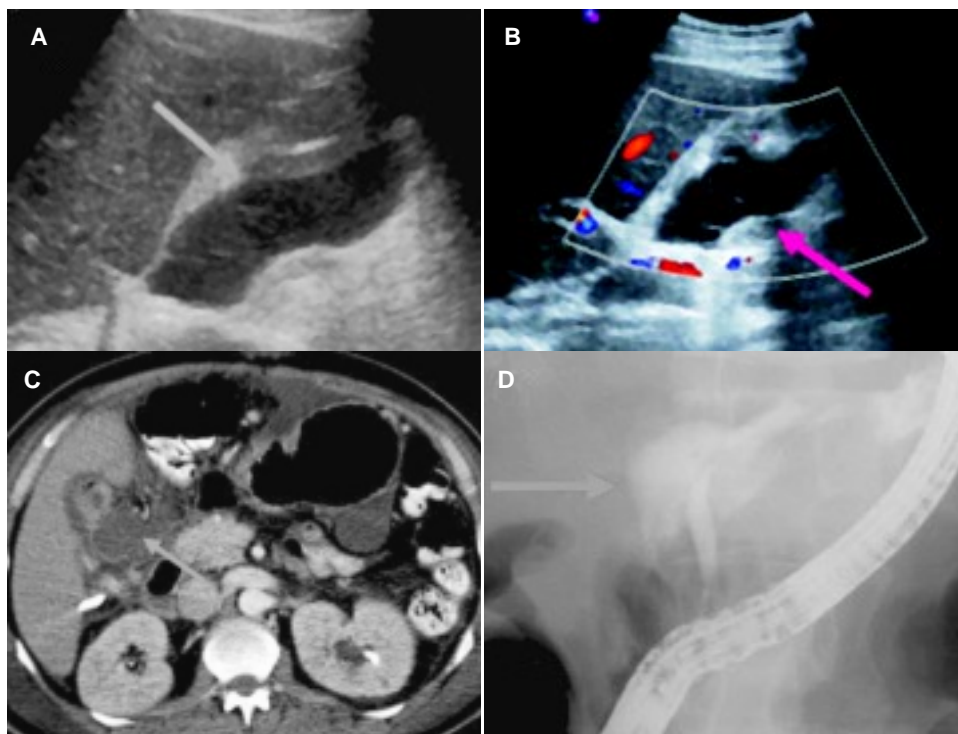


Figura 3. Zona de hipoperfusión (flecha blanca) y líquido libre (flecha rosa). **A,B)** US zona hipoecoica en el parénquima hepático y anecoica perihepática. **C)** TC con hipodensidad en segmento VI y líquido libre.

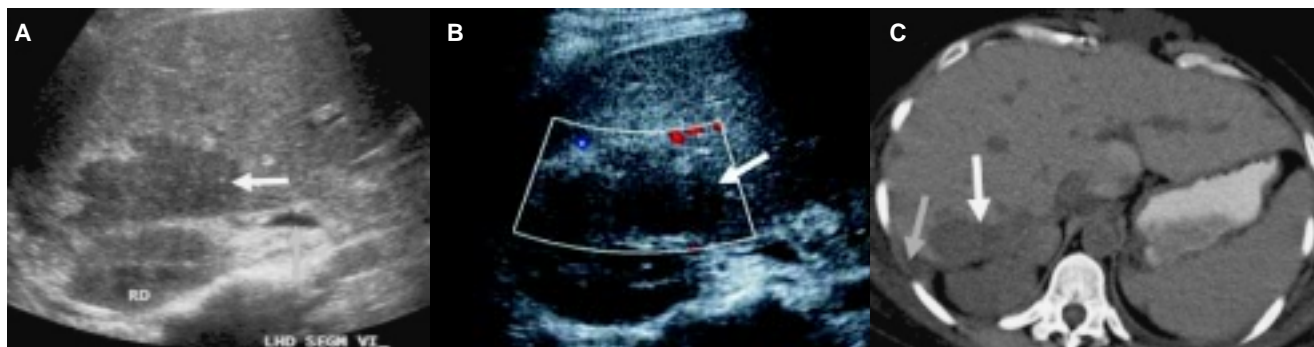

Figura 4. Fuga biliar. **A,B)** US colección anecoica en hilio. **C)** TC zona hipodensa mal definida en a nivel del hilio. **D)** CPRE fuga del medio de contraste a nivel de anastomosis.

Es importante evaluar el flujo de la vena porta desde el nivel de la anastomosis hasta su bifurcación, así como la velocidad en este trayecto (*Cuadro I*).

El flujo presente en venas suprahepáticas nos traduce permeabilidad de la anastomosis de la vena cava inferior.

Ante cualquier anomalía, se podrá determinar la necesidad de realizar estudios complementarios con Tomografía Computarizada, Resonancia Magnética o proceder a métodos intervencionistas diagnósticos y terapéuticos.^{11,12}

Entre las complicaciones vasculares identificadas se encuentran estenosis de la anastomosis arterial, trombosis portal (4%), un falso positivo que se descartó mediante angiografía y un falso negativo que se detectó por medio de angiotomografía; con lo que se identi-

ficó una sensibilidad del 66% y una especificidad del 95%.

El seguimiento ultrasonográfico a largo plazo debe incluir la evaluación de lesiones conocidas como zonas de isquemia, colecciones o hematomas de manera comparativa (tendencia a la involución); recurrencia de enfermedad primaria (etiología viral o autoinmune); trastornos linfoproliferativos secundarios a la inmunosupresión crónica, otras neoplasias asociadas a etiología viral (hepatocarcinoma) (*Cuadro II*).

Discusión

El ultrasonido como método diagnóstico tiene las ventajas de ser portátil, de bajo costo, no emite radiación ionizante y es ampliamente disponible, lo que le

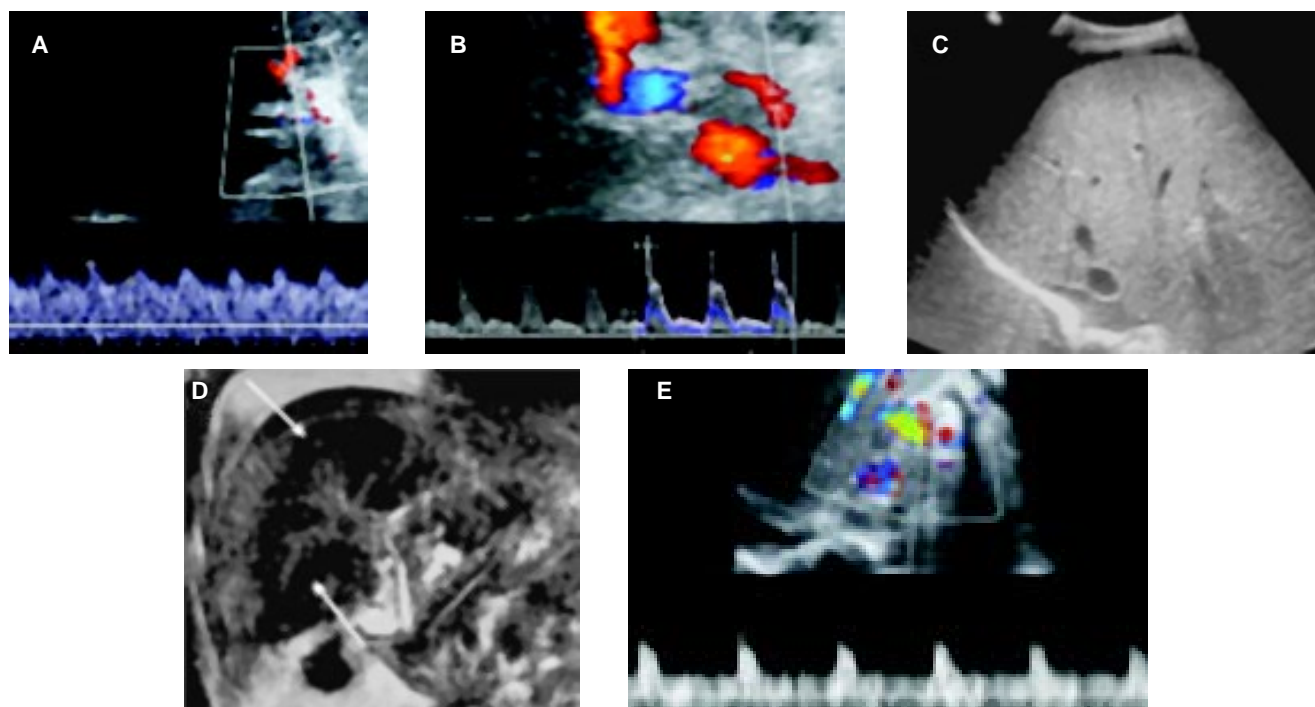


Figura 5. A) US postquirúrgico temprano, IR de 0.30, requirió reintervención por estenosis de anastomosis de arteria hepática. **B)** IR 0.9 posterior a reintervención. **C)** Seguimiento tardío US con parénquima hepático heterogéneo, líquido libre. **D)** ColangioRM, irregularidad de conductos biliares en lóbulo hepático derecho; progresión a falla hepática que requirió re-trasplante nueve meses después. **E)** IR de arteria hepática 0.73 posterior a segundo trasplante.

Cuadro I. Valores obtenidos en evaluación Doppler realizada primeras 24 h postrasplante (promedio, DE) en el INCM-NSZ.

	Promedio	(DE)
IR de AR	0.67	0.15
Pico sistólico AH (cm/s)	55	23.7

AH (arteria hepática).

da un alto valor en la evaluación inicial postrasplante hepático, siendo de gran importancia dominar la técnica

ca y conocer los hallazgos normales y anormales, ya que es un estudio cuyo resultado siempre será operador dependiente.

Con la detección temprana de alteraciones, se tendrá la pauta para realizar estudios complementarios como son la Tomografía Axial Computarizada Multicorte, Resonancia Magnética y Angiografía, así como realizar acciones terapéuticas por medio de Radiología intervencionista como drenaje de colecciones guiado por ultrasonido o tomografía, angioplastia en alteraciones detectadas durante la angiografía diagnóstica, para lo cual cada caso particular se debe someter a consideración del equipo multidisciplinario.

Cuadro II. Protocolo a seguir en la evaluación con Ultrasonido en injerto hepático.

Transoperatorio	
Doppler	
Posquirúrgico inmediato	
Escala de grises	Parénquima hepático (ecogenicidad y ecotextura)
	Conductos biliares
	Perihepático (líquido, abscesos, colecciones, hematomas)
Doppler	Arteria hepática (IR, velocidad, anastomosis, común y bifurcación)
	Vena cava inferior (flujo)
	Venas suprahepáticas (flujo derecha, media)
Detección de alteraciones	Estudios de extensión
Posquirúrgico tardío-largo plazo	Involución-remisión de complicaciones recidiva de enfermedad de base
	Proceso neoplásico

Referencias

- Chan C, Oviler M, Leal R, Mercado M. Programa de transplante hepático en el Instituto Nacional de Ciencias Médicas y Nutrición Salvador Zubiran. *Rev Gastroenterol Mex* 2003; 68(S2): 83-6.
- Uzochukwu L, Bluth E, Smetherman D, Troxclair L, Loss George, Cohen A, Eason J. Early postoperative hepatic sonography as a predictor of vascular and biliary complications in adult orthotopic liver transplant patients. *AJR* 2005; 185: 1558-70.
- Shapiro R, Fishbein T, Schwartz M. Use of intraoperative Doppler ultrasound to diagnose hepatic venous obstruction in a right lobe living donor liver transplant.
- Zamboni G, Pedrosa I, Kruskal J, Raptopoulos V. Multimodality postoperative imaging of liver transplantation. *Eur Radiol* 2008; 18: 882-91.
- Crossin J, Muradali D, Wilson S. US for liver transplants: Normal and abnormal. *Radiographics* 2003; 23: 1093-14.
- Chong. Ultrasound evaluation of liver transplants. *Abdom Imaging* 2004; 29: 180-8.
- García-Criado A, Gilabert R, Salmeron JM, Nicolau C, et al. Significance of and contributing factors for a high resistive index on Doppler sonography of the hepatic artery immediately after surgery. Prognostic implications for liver transplant recipients. *AJR* 2003; 181: 831-8.
- Vaidya S, Dighe M, Kolokythas O, Dubinsky T. Liver transplantation. Vascular complications. *Ultrasound Q* 2007; 23(4): 239-53.
- Friedewald S, Molmenti E, DeJong R, Hamper U. Vascular and non vascular complications of liver transplants: Sonographic evaluation and correlation with other imaging modalities and findings at surgery and pathology. *Ultrasound Q* 2003; 19: 71-85.
- Sidhu PS, Marshall MM, Ryan SM, Ellis SM. Clinical use of levovist, an ultrasound contrast agent, in the imaging of liver transplantation: assessment of the pre-and post-transplant patient. *Eur Radiol* 2000; 10: 1114-26.
- Legmann P, Martin Bouyer Y, Tudoret L, Limot O, Calmus Y, Houssin D, Bonnin A. Portal vein stenosis after liver transplantation: treatment with percutaneous transhepatic angioplasty. *Eur Radiol* 1993; 3: 371-5.
- Denys A, Chevallier P, Doenz F, Qanadli S, Sommacale D, et al. Interventional radiology in the management of complications after liver transplantation. *Eur Radiol* 2004; 14: 431-9.