

Dr. José de Jesús Rosas Sánchez<sup>1</sup>  
Dr. Miguel Ángel Ríos Nava

## Evolución ecográfica de la trombosis venosa profunda en pacientes con trombólisis farmacológica

### RESUMEN

**Antecedentes:** la trombosis venosa profunda es frecuente; su incidencia anual es de 1.6 pacientes por cada mil habitantes.

**Objetivo:** conocer la utilidad del ultrasonido como método diagnóstico de la trombosis venosa profunda y en el seguimiento de la trombólisis farmacológica.

**Material y método:** estudio prospectivo, observacional, transversal y descriptivo. Se realizó en el departamento de

Ultrasonido del Centro Médico ABC entre enero y diciembre de 2009. Se estudiaron y siguieron en el tiempo todos los pacientes con sospecha de trombosis venosa profunda de los miembros pélvicos y que recibieron trombólisis con fármacos. Se utilizaron dos equipos de ultrasonido de alta definición con transductores lineales y convexos, con multifrecuencia, marca Phillips, modelo IU22 y GE modelo Logic 9.

**Resultados:** con base en la observación y estudio de los

expedientes de pacientes con diagnóstico de trombosis venosa profunda, confirmado por clínica, el ultrasonido fue un buen método para diagnóstico y exploración del sistema venoso profundo.

**Conclusiones:** el ultrasonido es el método idóneo para diagnóstico por imagen y exploración del sistema venoso profundo.

**Palabras clave:** ultrasonido, evolución ecográfica, trombosis venosa profunda.

*Continúa en la pág. 77*

<sup>1</sup> Centro Médico ABC. The American British Cowdray Medical Center IAP. Sur 136 No. 116, Col Las Américas, Del Álvaro Obregón, 01120, México D.F.  
Copias (copies): Dr. José de Jesús Rosas Sánchez E-mail: jjexx@yahoo.com

### Antecedentes

La trombosis venosa profunda es bastante frecuente, con una incidencia anual de aproximadamente 1.6 por cada 1,000 personas y que supone alta morbilidad.<sup>2</sup>

La tromboflebitis es la oclusión parcial o total de una vena por un trombo con reacción inflamatoria secundaria de la pared venosa. Los traumatismos del endotelio de la pared de la vena que originan la exposición de los tejidos subendoteliales a las plaquetas pueden iniciar la trombosis, en especial si existe cierto grado de estasis venosa. Se forman en la pared de la vena agregados plaquetarios seguidos del depósito de fibrina, leucocitos y por último eritrocitos; resulta un trombo que se puede propagar a lo largo de las venas.<sup>4</sup>

En el transcurso de una semana este trombo se adhiere a la pared de la vena y aparecen las alteraciones inflamatorias secundarias. El trombo es invadido por

fibroblastos que son las que originan la cicatrización de la pared de la vena y la destrucción de las válvulas. La retracción del trombo, adhesión a las paredes y la cicatrización causan grados variables de recanalización y de obstrucción del lumen venoso. Además, la retracción, el engrosamiento y la rigidez de las válvulas originan reflujo por insuficiencia.<sup>4</sup>

La obstrucción venosa y la insuficiencia valvular provocan diversas manifestaciones clínicas del síndrome posttrombótico como edema, várices y la lipodermatoesclerosis crónica pigmentada causada por la insuficiencia secundaria de las venas perforantes tibiales, lo que termina con ulceración crónica.

Se han reportado incidencias de entre 40 y 75% de síndrome posttrombótico en el largo plazo evaluando las secuelas clínicas, hemodinámicas y, últimamente, los signos de daño posttrombótico.<sup>9</sup>

En el tratamiento de la trombosis venosa profunda de las extremidades inferiores la heparina de bajo peso molecular administrada por vía intramuscular previene la embolia pulmonar y el síndrome posttrombótico.

## ABSTRACT

**Background:** Deep vein thrombosis is common; its annual incidence is 1.6 patients per thousand inhabitants.

**Objective:** To determine the usefulness of ultrasound in diagnosis of deep vein thrombosis and monitoring of pharmacological thrombolysis.

**Material and methods:** Prospective, observational, cross sectional study. Was conducted in the Department of Ultrasound, ABC Medical Center between January and December 2009. We studied and followed over time for all patients with suspected DVT of the lower limbs and who received thrombolysis with drugs. We used two ultrasound machines, high-definition linear and convex transducers with multifrequency, Mark Phillips, model GE model iU22 and Logic 9.

**Results:** Based on observation and study of records of patients diagnosed with deep vein thrombosis, confirmed by clinical, ultrasound was a good method for diagnosis and exploration of the deep venous system.

**Conclusions:** Ultrasound is the ideal method for imaging and exploration of the deep venous system.

**Key words:** ultrasound, ultrasound evolution, deep vein thrombosis.

El ultrasonido Doppler evalúa la extensión inicial de la trombosis y puede llevar un seguimiento del tratamiento comprobando la resolución o progresión de los trombos y posteriormente las secuelas o la rehabilitación venosa.

El tratamiento recomendado es heparina de bajo peso molecular (HBPM) en régimen de 1 o 2 inyecciones subcutáneas al día, durante unos 5 días con enoxaparina, tinzaparina o dalteparina.<sup>5</sup>

La dosis se ajusta al peso del paciente: enoxaparina 1 mg/kg/12 h por vía sc; tinzaparina 175 U/kg/día sc; dalteparina 200 U/kg/día sc.

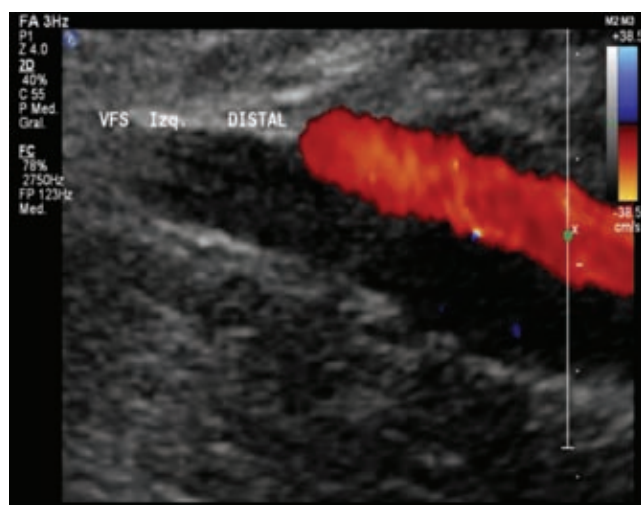
Al tercer día se inicia el tratamiento con anticoagulantes orales (acenocumarol) primero simultáneamente con HBPM y, cuando el control de la coagulación es adecuado (*International Normalized Ratio* [INR] entre 2-3), se suspenden la HBPM.

El enfermo continúa la anticoagulación oral durante 3 a 6 meses con control clínico.

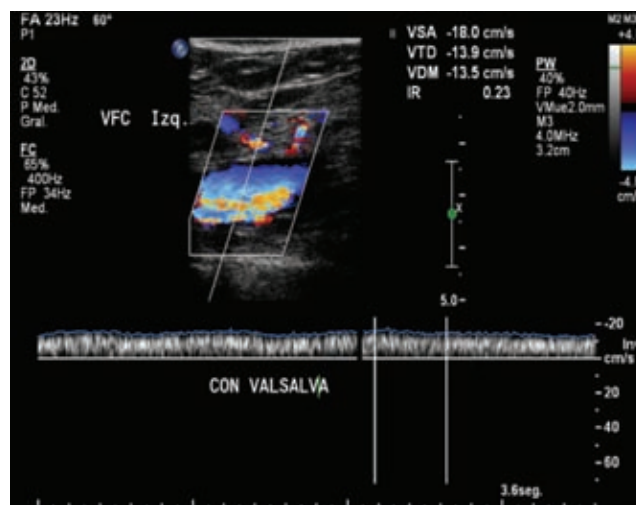
Este estudio tiene como objetivo emplear el ultrasonido como método diagnóstico de la trombosis venosa profunda y continuar con un seguimiento durante la trombólisis farmacológica; así mismo, evaluar el tiempo que demora y los cambios que provoca la recanalización vascular, además de la restitución de la funcionalidad anatómica a las estructuras venosas de las extremidades inferiores. Complementariamente se identificó el segmento venoso más afectado y se enlistaron las edades y género de los pacientes con trombosis venosa profunda.

## Material y métodos

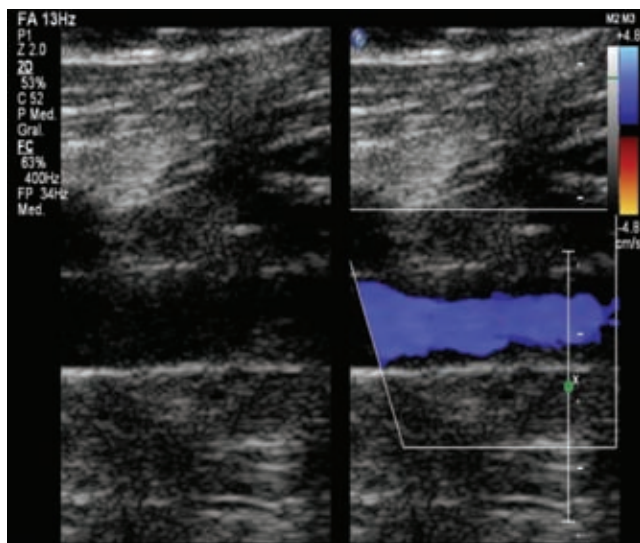
Estudio prospectivo, observacional, transversal y descriptivo. Se realizó en el departamento de Ultrasonido.



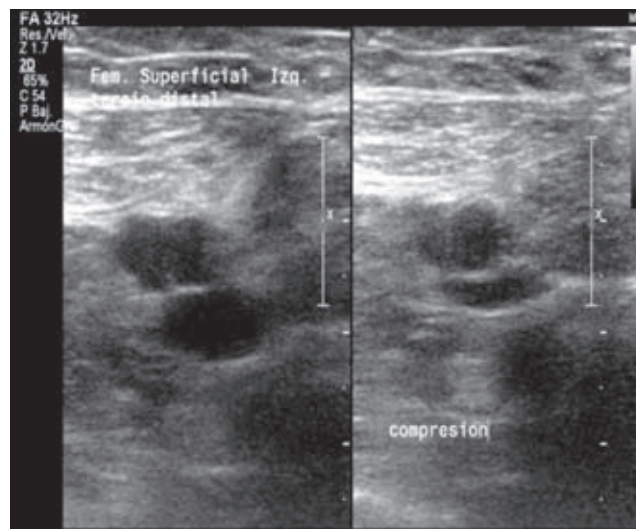
**Figura 1.** Vena femoral superficial: Doppler color, trombo hipocóico, oclusión total del flujo. Trombosis aguda.



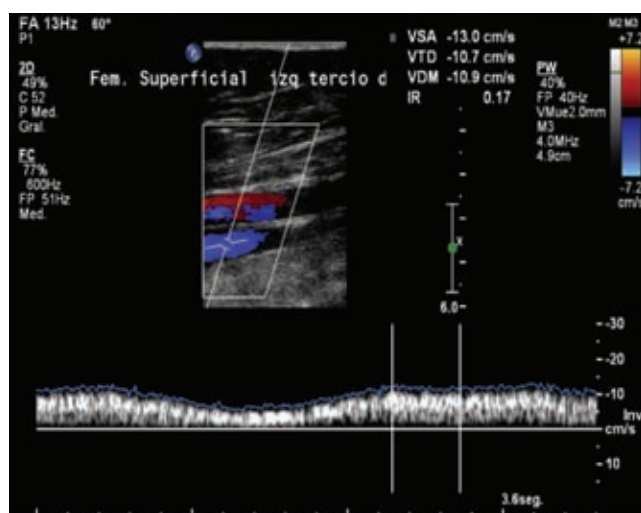
**Figura 2.** Vena femoral común: Doppler pulsado, espectro sin fasciada. Vena sin elasticidad. Trombosis aguda.



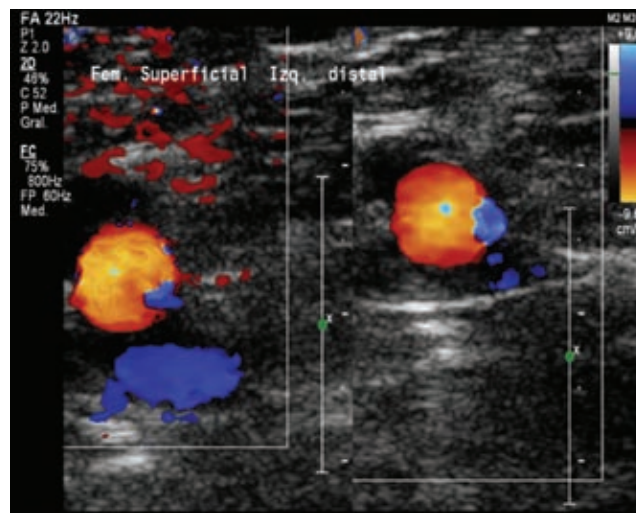
**Figura 3.** Vena femoral superficial: Doppler color, trombo mural y segmentario, recanalización del flujo venoso. 12.º día del tratamiento.



**Figura 5.** Vena femoral superficial: Doppler color, responde completamente a la compresión, se ha recuperado la funcionalidad venosa. 44.º día desde el inicio del tratamiento.



**Figura 4.** Vena femoral superficial: Escala de grises, compresión incompleta, aún no recupera la funcionalidad venosa. 30.º día del tratamiento.



**Figura 6.** Vena femoral superficial: Doppler pulsado, se ha recuperado la fascicula venosa. 44.º día desde el inicio del tratamiento.

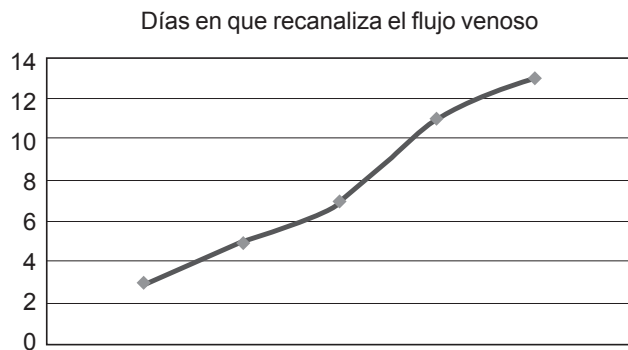
nido del Centro Médico ABC entre enero y diciembre de 2009. En pacientes con el diagnóstico de trombosis venosa profunda aguda de los miembros pélvicos y que recibieron trombólisis con fármacos.

Los estudios fueron realizados indistintamente en dos equipos de ultrasonido de alta definición con transductores lineales y convexas con multifrecuencia de marca Phillips modelo IU22 y GE modelo Logic 9.

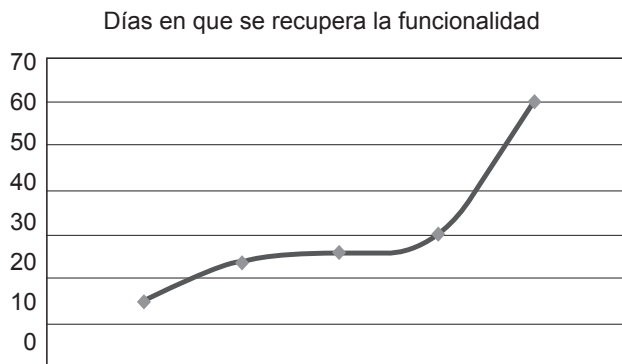
Con base en el protocolo y técnica para diagnosticar trombosis venosa profunda en miembros pélvicos se realizaron estudios a pacientes con sospecha diagnóstica de trombosis así como el seguimiento durante el tratamiento farmacológico.

Con la modalidad B del ultrasonido se establece la integridad del endotelio venoso al probar la elasticidad de la vena y la caracterización del trombo; con apoyo del modo Doppler color se muestra la saturación y dirección del flujo, así como el grado de oclusión; con la modalidad Doppler pulsado se obtiene la representación espectral del flujo o fascicula, que es la respuesta venosa al ciclo respiratorio.

El médico tratante, al comprobar la trombosis, iniciaba el tratamiento farmacológico para que nuestro equipo de ultrasonografía continuara con el seguimiento periódico del paciente.



**Figura 7.** Esquema de los días necesarios para recanalizar el flujo venoso con el tratamiento farmacológico.



**Figura 8.** Esquema de los días necesarios para recuperar la funcionalidad venosa.

## Resultados

El estudio comprende una revisión, del 1 de enero al 31 de diciembre de 2009, de los pacientes diagnosticados con trombosis venosa profunda en el Centro Médico ABC que cumplieron con todos los criterios, a los cuales se les realiza un ultrasonido Doppler venoso con protocolo para trombosis.

Los pacientes se dividieron por género, grupo etario, segmento venoso afectado y según el tiempo que tardaron en recanalizar la luz venosa y en recuperar la funcionalidad venosa.

La mayoría de los casos fueron mujeres en la séptima década de su vida; el mayor porcentaje tenía una extremidad afectada y el segmento más afectado fue el ilio femoral. La recuperación del flujo sucedió desde los primeros 3 días hasta los 13 días de iniciado el tratamiento; la funcionalidad venosa se restableció a partir de los 15 días y hasta un máximo de 60 días.

## Conclusiones

En este estudio se observaron pacientes con diagnóstico de trombosis venosa profunda, divididos en grupos por segmento venoso afectado, edad y género; además del tiempo en que recuperaron su capacidad funcional.

En cuanto a los datos de género y grupo etario son los mismos a los referidos en la literatura.

Si del segmento venoso más afectado se trata, así como de los tiempos en que se aprecia la recanalización vascular, este estudio se encuentra conforme a la mayoría de los datos de la literatura mundial. Sin embargo, el tiempo en que se restablece la funcionalidad venosa es un dato que se valora pocas veces y al conocer en cuánto tiempo la vena ha recuperado su función totalmente podremos evaluar secuelas y establecer datos posttrombóticos.

El ultrasonido es el método idóneo de diagnóstico por imagen para la exploración del sistema venoso profundo.

## Referencias

- Subramaniam RM, Heath R, Chou T, et al. Deep Venous Thrombosis: Withholding Anticoagulation Therapy after Negative Complete Lower Limb US Findings. *Radiology* 2005;237:348-352.
- Montes J, González L, Amador L y col. Tratamiento domiciliario de la trombosis venosa profunda. Comparación de costes con la hospitalización convencional. *An Med Interna* 2005;22:369-372.
- Páramo JA, Ruiz de Gaona E, García R, Rodríguez P, Lecumberri R. Diagnóstico y tratamiento de la trombosis venosa profunda. *Rev Med Univ Navarra* 2007;51:13-17.
- Bombin J, Kotlik A, Díaz A, Vera R, Contreras J, Vázquez D. Secuelas de la trombosis venosa profunda de las extremidades inferiores luego de un tratamiento anticoagulante controlado. *Rev Chilena de Cirugía* 2005;57:311-319.
- Moreno JJ, Fisac RM, Herrero A, Ferreira EM, Grasa J, Reverte D. Heparinas de bajo peso molecular frente a heparinas no fraccionadas en el tratamiento de la trombosis venosa profunda. *An Med Interna* 2001;18:364-368.
- Cronan JJ. Venous Thromboembolic Disease: The Role of US. *Radiology* 1993;186:619-630.
- Mestres JM, Hospedales J, Ferré J. Estudio mediante eco-doppler de la secuela post-flebitica. *Anales de Cirugía Cardíaca y Vascular* 2001;7(4):272-298.
- Lin EP, Bhatt S, Dogra V. Lower Extremity Venous Doppler. *Ultrasound Clin* 2008;10:147-158.
- Hamper UM, DeJong MR, Scoutt LM. Ultrasound Evaluation of the Lower Extremity Veins. *Radiol Clin N Am* 2007;45:525-547.
- Calvo JM, Lima EM. Enfermedad tromboembólica venosa en la mujer. *SEMERGEN*. 2007;33(5):228-230.
- Lecumberri R, Feliu J, Rocha E. Nuevas estrategias en la prevención secundaria de la recurrencia de la tromboembolia venosa. *Med Clin* 2005;125(19):748-55.
- Álvarez ML, Pérez-Tamayo I, Brañas F, Rada S, Serra JA, González V, Granda MJ, Ortiz J. Tratamiento de la trombosis venosa profunda en pacientes mayores de 60 años en una unidad de hospitalización a domicilio. *Rev Esp Geriatr Gerontol* 2002;37(5):254-259.