

Dr. Gaspar Alberto Motta-Ramírez<sup>1</sup>  
 Dr. Raúl Gámez-Sala<sup>2</sup>

## Vesícula en porcelana y carcinoma de vesícula: correlación de diagnósticos por imagen y anatomopatológico

### RESUMEN

**Objetivo.** Establecer la correlación entre el diagnóstico de vesícula en porcelana por imagen y el diagnóstico anatomopatológico de carcinoma de vesícula biliar en los pacientes atendidos en el Hospital Central Militar.

**Material y método.** Se realizó una revisión retrospectiva de todos los expedientes de aquellos pacientes en quienes se identificó y se diagnosticó por algún método de imagen (radiología simple, ultrasonido [US] o tomografía computada [TC]) vesícula en porcelana de enero de 2008 a octubre de 2010. También se incluyeron los pacientes a quienes se realizó

algún procedimiento quirúrgico en el que se corroboró el diagnóstico histopatológico tanto de vesícula biliar en porcelana como de cáncer de vesícula.

**Resultados.** El grupo final de estudio incluyó 21 pacientes (15 mujeres y 6 hombres). El diagnóstico de vesícula en porcelana fue incidental, durante el estudio del paciente por otro padecimiento, en su mayoría neoplásico. El estudio más utilizado en primera instancia para el estudio del paciente con sospecha de afección hepatobiliar y que permitió la identificación de la vesícula en porcelana fue el US. La relación entre sexos y edades de diagnóstico de vesícula en porcelana fue similar a los reportados en otros estudios.

No se obtuvo ningún caso comprobado de vesícula en porcelana y cáncer vesicular, solo hubo dos casos sospechosos que no se comprobaron por no haber aceptado la cirugía.

**Conclusiones.** Tal y como se ha reportado en estudios recientes el diagnóstico de vesícula en porcelana no se relaciona con el cáncer de vesícula e incluso el manejo del paciente, ante esa posibilidad, es conservador y dependiente de su estado clínico.

**Palabras clave:** Vesícula en porcelana, carcinoma de vesícula.

*Continúa en la pág. 107*

<sup>1</sup>Departamento de Educación, Investigación y Capacitación del Hospital Central Militar, Secretaría de la Defensa Nacional y <sup>2</sup> Escuela Militar de Graduados de Sanidad, Secretaría de la Defensa Nacional. Av. Boulevard Manuel Ávila Camacho s/n, Col. Lomas de Sotelo, México, D.F.  
 Copias (copies): Dr. Gaspar Alberto Motta Ramírez. E-mail: gamottar@yahoo.com.mx

### Introducción

El término vesícula en porcelana fue acuñado en 1929 para describir la decoloración azulosa y la consistencia quebradiza de una vesícula biliar con calcificación extensa de su pared.<sup>1</sup> La calcificación intramural de la vesícula es algo muy raro, la incidencia reportada varía de 0.06 a 0.8% de las colecistectomías realizadas.<sup>1</sup> Su causa es desconocida aunque se hace referencia a una manifestación inusual de la colecistitis crónica.<sup>2</sup>

La vesícula en porcelana es un padecimiento con mayor incidencia en la sexta década de la vida; afecta con mayor frecuencia a pacientes del sexo femenino (relación 5:1) y tiene una fuerte asociación con la litiasis vesicular (hasta en 90%). El padecimiento se presenta con pocos síntomas, generalmente dolor intermitente en el hipocondrio derecho.<sup>1</sup> Su relación con el adenocarcinoma vesicular se ha reportado de manera muy variable, con cifras que van del 7 al 62%;<sup>1,2</sup> sin embargo, Towfigh y sus colaboradores, en un estudio publicado en 2001, no encontró ningún caso de adenocarcinoma vesicular en pacientes con vesícula en porcelana.<sup>3</sup>

## ABSTRACT

**Purpose.** Establish the correlation between diagnosis of porcelain gallbladder by imaging and anatomopathologic diagnosis of gallbladder carcinoma in patients attended at Hospital Central Militar.

**Material and method.** A retrospective review was conducted of all files of patients in whom porcelain gallbladder was identified and diagnosed by any imaging method (simple x-ray, ultrasound [US], or computer assisted tomography [CAT]) from

January 2008 through October de 2010. Patients who underwent any surgical procedure that corroborated histopathological diagnosis of either porcelain gallbladder or gallbladder carcinoma were also included.

**Results.** The final study group included 21 patients (15 women and 6 men). The diagnosis of porcelain gallbladder was incidental, in studying patients for other conditions, mostly neoplastic. The study most widely used in the first instance in studying patients with suspected hepatobiliary pathology, which identified porcelain gallbladder, was US. The relationship[s] between sexes and ages for

diagnosis of porcelain gallbladder was similar to those reported in other studies. No confirmed case of porcelain gallbladder or gallbladder cancer was obtained; there were only two suspected cases which were not confirmed because surgery was not accepted.

**Conclusions.** As reported in recent studies, the diagnosis of porcelain gallbladder is not related to gallbladder cancer, and patient management, even with that possibility, is conservative and dependent on the patient's clinical state.

**Key words:** Porcelain gallbladder, gallbladder carcinoma.

## Diagnóstico

El diagnóstico por imagen de la vesícula en porcelana se basa en hallazgos característicos observados en los diferentes tipos de imagen.

### a) Radiografía simple

En la radiografía simple el hallazgo principal es el de una imagen radiopaca, curvilínea, proyectada en la topografía de la vesícula biliar, misma que representa la pared vesicular calcificada. Puede delinear una porción o la totalidad de la pared vesicular<sup>4</sup> como se demuestra en las imágenes 1a y 1b.

### b) Ultrasonido

Por ultrasonido (US) se observa una imagen lineal única, ecogénica, curvilínea, que proyecta sombra acústica posterior, generalmente localizada en el fondo vesicular, y que puede impedir la visualización del resto de la estructura<sup>2</sup> tal y como se muestra en las imágenes 3a y 4b.

Un error común es confundir la imagen característica de la tríada de WES (*Wall Echoes Shadow*), observada en la litiasis vesicular, con la imagen producida en la vesícula en porcelana. Es necesario identificar correctamente las diferencias.<sup>5</sup>

- En la tríada de WES se observa una línea hipoecoica entre dos líneas ecogénicas, que corresponde a bilis entre la pared y el lito.<sup>6</sup>

- En la vesícula en porcelana se observa una línea ecogénica única que corresponde a la pared calcificada.<sup>2</sup>

### c) Tomografía computada

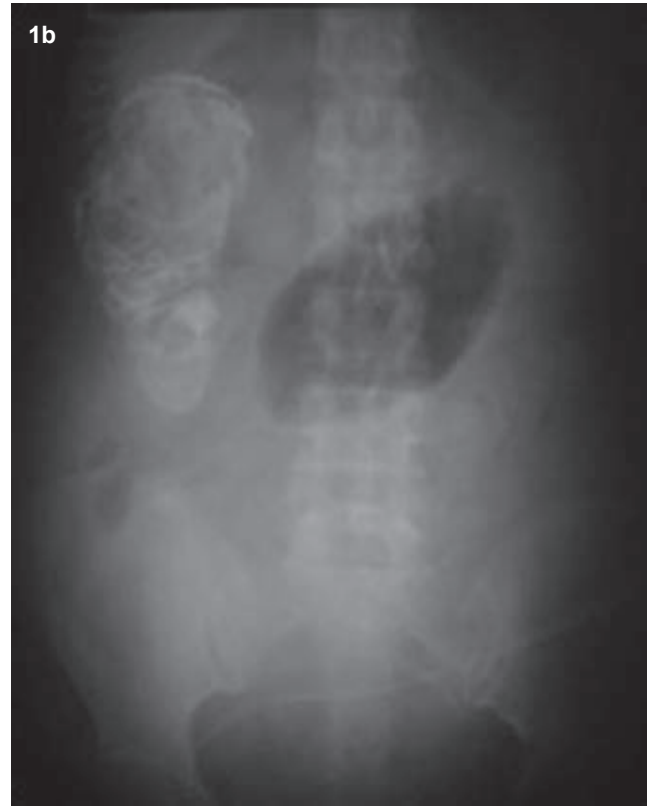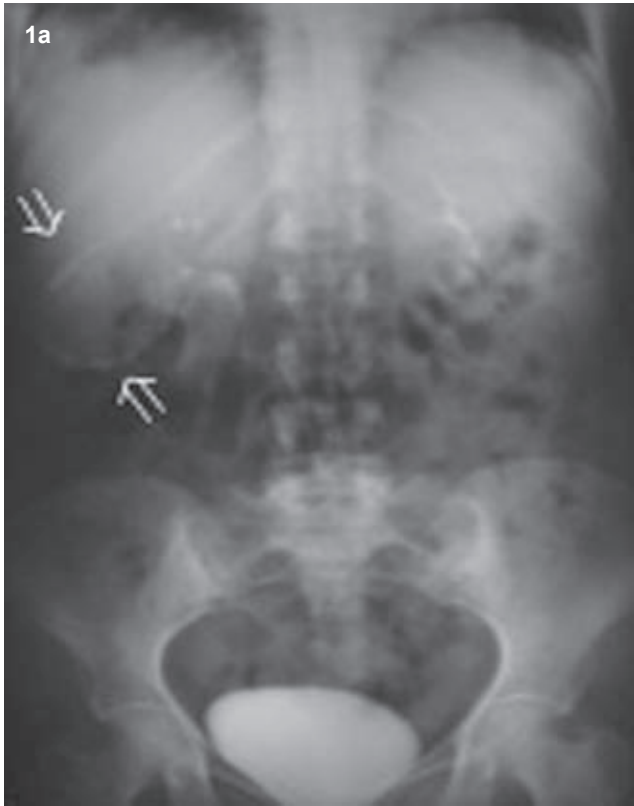En la tomografía computada (TC) se observa, a nivel de la vesícula biliar, una hiperdensidad "en anillo" en el trayecto de la pared vesicular, pudiendo además delimitarse imágenes hiperdensas en su interior, mismas que corresponderán a litos.<sup>2</sup> Imágenes 2, 3b y 4b.

## Carcinoma de la vesícula biliar

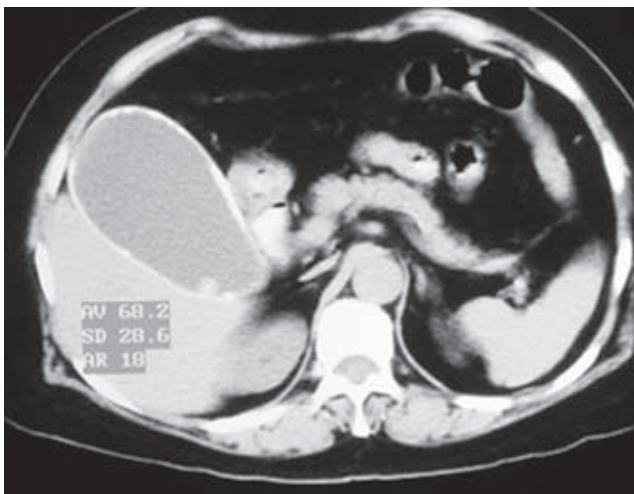
El carcinoma de la vesícula biliar fue descrito en 1777 por Maximilian de Stoll. Es considerada la quinta neoplasia maligna más común del tracto digestivo y el tumor maligno más común de la vía biliar. La estirpe más común es el adenocarcinoma (80-95% de los casos). El pronóstico en los pacientes con este padecimiento es pobre: supervivencia a los 5 años menor de 5%. Se ha reportado una incidencia de 0.26% como hallazgo histopatológico posterior a la colecistectomía.<sup>7-10</sup>

Entre los principales factores de riesgo se encuentran el ser del sexo femenino, tener entre 50 y 70 años de edad, antecedente de colecistitis o diagnóstico previo de pólipos vesiculares.<sup>7</sup>

El cuadro clínico es inespecífico pero los síntomas más comunes, en orden de frecuencia, son: dolor en el hipocondrio derecho, síndrome icterico y anorexia/hiporexia.<sup>9</sup>



**Imágenes 1a y 1b.** Radiografías AP de abdomen de diferentes pacientes. La imagen 1a es posterior al uso de contraste IV secundaria a la realización de estudio contrastado (urograma excretor) donde se observa imagen radiopaca, curvilínea, proyectada sobre la topografía vesicular en relación con vesícula en porcelana. La imagen 1b muestra visualización radiopaca, proyectada sobre la topografía vesicular, gigante y amorfa; lo que condicionó la sospecha de vesícula en porcelana.



**Imagen 2.** TC axial donde se observa densidad cálcica periférica en la totalidad de la pared vesicular; representa el “signo del anillo” descrito por Kane y cols.<sup>2</sup> y además se observa una porción redondeada de densidad cálcica que corresponde a un lito intraluminal vesicular.

### Diagnóstico

Para el diagnóstico por imagen del adenocarcinoma vesicular se tienen reportados tres patrones identificables tanto por US como por TC:<sup>11,12</sup>

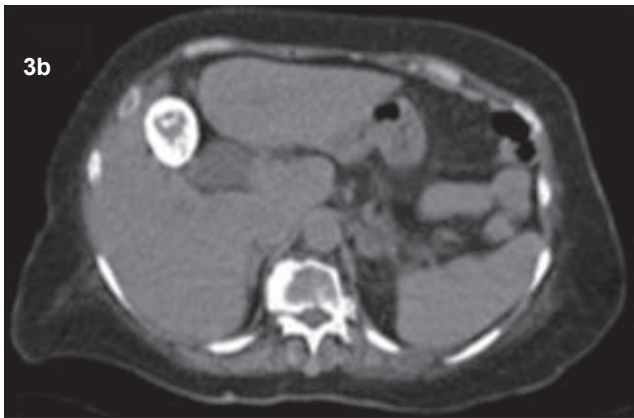
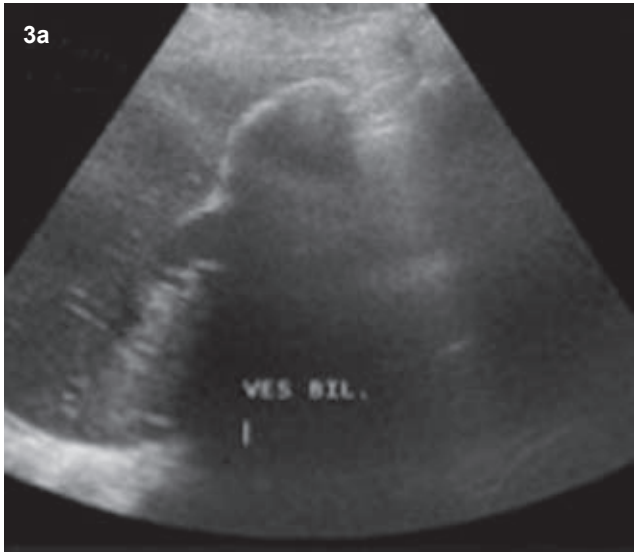- Patrón I: tumor intraluminal > 2 cm.
- Patrón II: engrosamiento difuso de la pared.
- Patrón III: tumor que ocupa la fosa vesicular.

### Objetivo

Establecer la correlación entre el diagnóstico de vesícula en porcelana por imagen y el diagnóstico anatomopatológico del carcinoma de vesícula biliar en pacientes atendidos en el Hospital Central Militar.

### Material y métodos

Se realizó una revisión retrospectiva de todos los expedientes de pacientes en quienes se identificó y se diagnosticó, por algún método de imagen (radiología simple, US o TC), vesícula en porcelana. También se

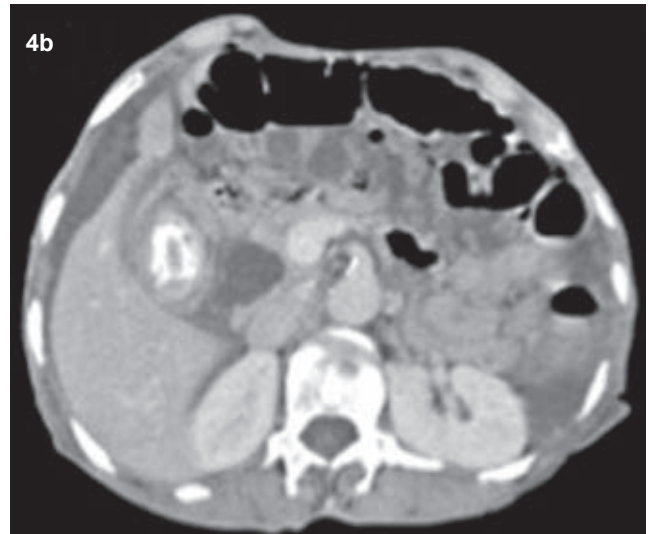
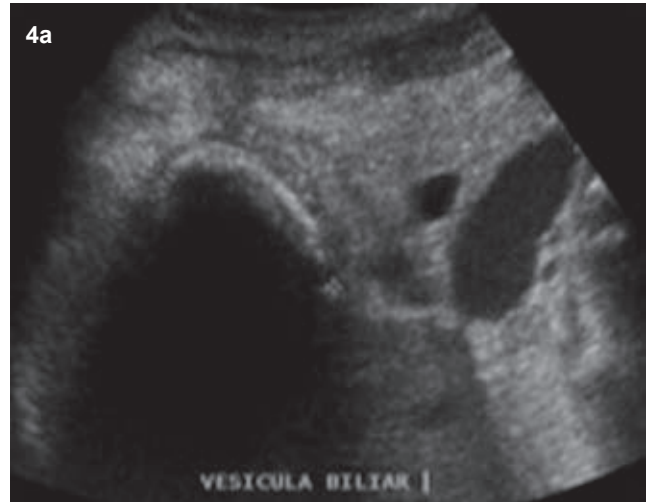

**Imágenes 3a y 3b.** Paciente femenina de 86 años con síndrome doloroso en hipocondrio derecho e intolerancia a la vía oral. El US hepatobiliar demostró imagen ecogénica, lineal, que delinea morfología vesicular que proyecta sombra acústica posterior. La TC de abdomen corrobora que la densidad cálcica en su totalidad corresponde al “signo del anillo” descrito por Kane y cols.<sup>2</sup>

incluyeron quienes fueron sometidos a algún procedimiento quirúrgico en el que se haya corroborado el diagnóstico histopatológico tanto de vesícula biliar en porcelana como de cáncer de vesícula.

Se excluyeron todos los pacientes sin seguimiento (no regresaron a la consulta o no se tuvo acceso al expediente clínico completo).

Para la revisión de los estudios se realizó primero una búsqueda en el sistema de información radiológica RIS 4.1i Plus (General Electric) del Área de Radiología e Imagen del Hospital Central Militar. Como criterio de búsqueda se utilizó la frase “vesícula en porcelana” y se solicitó que se le localizara en los reportes de estudios de imagen por US y TC realizados entre enero de 2008 y octubre de 2010.



**Imágenes 4a y 4b.** Paciente femenina, 70 años, con síndrome doloroso en hipocondrio derecho, síndrome icterico y de desgaste. El US muestra imagen ecogénica lineal que proyecta sombra acústica posterior en topografía vesicular. La TC abdominal mostró la pared vesicular con densidad cálcica e importante engrosamiento difuso de la misma; imagen con densidad de tejidos blandos en fondo vesicular sin evidencia de lesión tumoral en otro sitio. Sospecha de colecistitis crónica agudizada vs. cáncer de vesícula biliar. La paciente no aceptó el tratamiento quirúrgico.

Posteriormente se realizó una base de datos propia con los datos obtenidos; se buscaron en el sistema PACS CENTRICITY Radiology RA1000 (General Electric) las imágenes guardadas dentro de los expedientes radiológicos. Se recuperaron y almacenaron las imágenes más representativas. Finalmente se buscaron, en el archivo del Hospital Central Militar, los expedientes de los pacientes incluidos para conocer el motivo de su estudio, el diagnóstico y el seguimiento.

## Resultados

Se encontró un total de 43 pacientes con diagnóstico (por imagen) de vesícula en porcelana. Se excluyeron un total de 22 pacientes para un total, final, de 21 pacientes.

### a) Tipo de estudio (Figura 1)

- La radiografía simple de abdomen fue utilizada como estudio complementario.
- El estudio más utilizado (de forma exclusiva) en la identificación de la vesícula en porcelana fue el US (9 pacientes, 47%) seguido por la TC (3 pacientes, 16%).
- A 7 pacientes (37%) se les realizaron ambos estudios (US t TC) como procedimientos complementarios.

### b) Sexo (Figura 2)

- La relación hombre: mujer fue 1:2.5.

### c) Edad (Figura 3)

- La edad promedio de detección en el sexo masculino fue de 67.5 años (rango de 27 a 89 años).
- La edad promedio de detección en el sexo femenino fue de 61.5 años (rango de 41 años a 86 años).
- El grupo etario en el que se identificó la mayoría de las vesículas en porcelana fue el de 60-89 años de edad (67% de los pacientes estudiados).

### d) Indicación del estudio

- En 9 casos (42.86%) la identificación de la vesícula en porcelana fue incidental al realizar estudios para evaluar el síndrome doloroso abdominal agudo y para determinar la existencia o no de neoplasia o metástasis.
- En 12 casos (57.14%) la identificación de la vesícula biliar en porcelana se dio por sospecha de padecimiento hepatobiliar.

### e) Cirugía

- De los 21 casos únicamente 2 (9.52%) se sometieron a procedimiento quirúrgico.
- En los dos pacientes sometidos a cirugía el reporte histopatológico fue de colecistitis crónica.
- En otros dos casos (9.52%) se sospechó, tanto por imagen como clínicamente, asociación entre la identificación de la vesícula en porcelana y cáncer de vesícula. Sin embargo, ambos pacientes rechazaron el manejo quirúrgico y fallecieron por otra causa sin corroborarse la sospecha diagnóstica.

## Discusión

La afección hepatobiliar es común entre los pacientes que buscan atención médica en el servicio de Urgencias. El médico radiólogo y, aún más, el médico residente en radiología deben estar familiarizados con los diagnósticos por imagen más comunes en este ámbito.

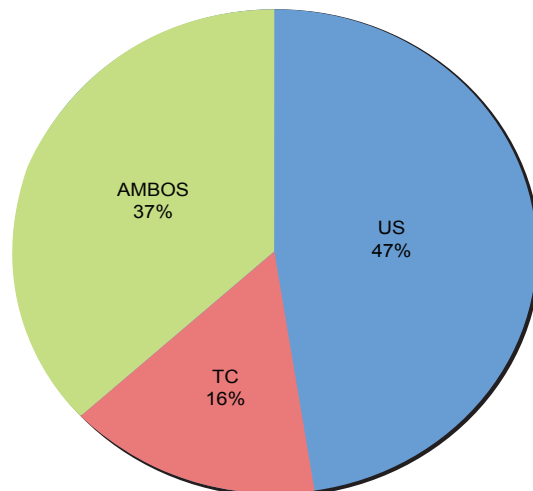


Figura 1. Porcentajes de pacientes según el tipo de estudio realizado.

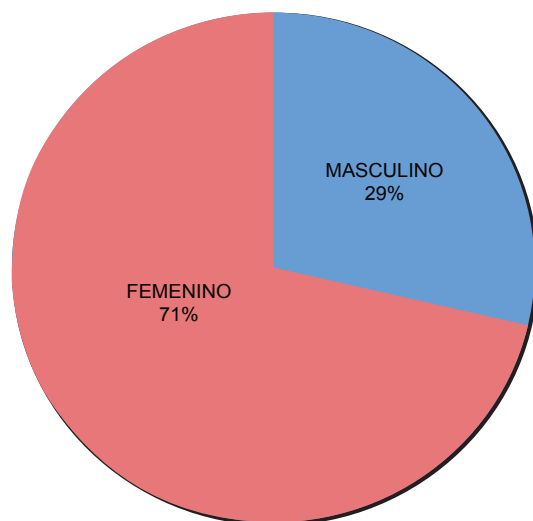


Figura 2. Porcentajes de pacientes según su sexo.

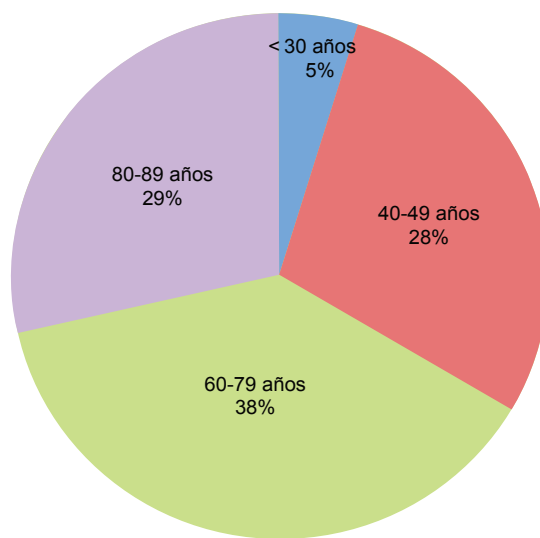


Figura 3. Porcentajes de detección según grupo etario.

El diagnóstico más común continúa siendo la colecistitis aguda, que en 90-95% de los casos es secundaria a litiasis vesicular. Sin embargo, es indispensable conocer los distintos diagnósticos diferenciales para la vía biliar.

A pesar de ser una enfermedad rara la vesícula en porcelana tiene características por imagen que pueden confundir al radiólogo poco experimentado; esto puede conducir a un diagnóstico erróneo o a la exposición del paciente a estudios o procedimientos innecesarios. Por otra parte, la bibliografía relacionada reporta datos variables acerca de la relación entre la vesícula biliar en porcelana y el cáncer de vesícula, hecho que complica las decisiones del equipo médico, incluido el radiólogo.

Cabe mencionar que a escala mundial los estudios en los cuales se han reportado incidencias altas en la relación entre la vesícula en porcelana y el cáncer de vesícula han sido estudios cuyo universo de población variaba entre los 9 y los 26 pacientes.<sup>2,7</sup>

En México se cuenta con estudios de prevalencia de cáncer vesicular en pacientes colecistectomizados,<sup>8</sup> sin embargo, no se han reportado correlaciones entre el diagnóstico por imagen de la vesícula en porcelana y el cáncer de vesícula.

En nuestra revisión el primer estudio utilizado en la valoración diagnóstica del paciente con sospecha de padecimiento hepatobiliar fue el US, que permitió identificar a la vesícula en porcelana en un 47%. En la mayoría de los casos se sometió a los pacientes tanto a estudio con US como a TC, esto con el fin de corroborar el hallazgo de vesícula en porcelana y para descartar características que orientaran al proceso neoplásico.

Tomando en cuenta que Towfigh realizó su estudio retrospectivo en un periodo de tiempo amplio (43 años) y con un universo muy grande (10,741 pacientes),<sup>3</sup> consideramos que es un estudio de amplia confiabilidad. Al igual que él no obtuvimos ningún caso comprobado

de vesícula en porcelana y cáncer vesicular; solo hubo dos casos sospechosos que no se comprobaron por que las pacientes no aceptaron la cirugía.

## Conclusiones

La identificación de la vesícula en porcelana fue incidental, durante el estudio del paciente por otro padecimiento, en su mayoría neoplásico.

El grupo etario en el que fue más común el hallazgo de la vesícula en porcelana hace sospechar que la etiopatogenia del padecimiento es secundaria a procesos inflamatorios crónicos vesiculares, con la consecuente afectación de la pared vesicular por disfunción degenerativa.

La relación entre sexos y edades de diagnóstico de la vesícula en porcelana fue similar a los reportados en la bibliografía.

El principal estudio de diagnóstico utilizado para la identificación de la vesícula en porcelana fue el US.

No se tuvieron casos corroborados de vesícula en porcelana y cáncer de vesícula. Por lo tanto, se considera la posibilidad de manejar inicialmente al paciente (en quien se identificó la vesícula en porcelana) de manera conservadora. Dada la infrecuencia del padecimiento es importante considerar un seguimiento por imagen del paciente.

A pesar de lo corto del periodo contemplado para este estudio retrospectivo (2 años 9 meses) y de que la población estudiada fue en el ámbito interinstitucional se contó con una población similar a la de otros estudios internacionales, convirtiéndolo en un estudio confiable; además, es la primera vez que se estudia en México la relación entre la vesícula en porcelana y el cáncer de vesícula. Los resultados de este estudio representan, por lo tanto, información innovadora y de suma importancia para la consulta tanto de médicos generales, residentes de especialidad y especialistas en México.

## Referencias

1. Opatry L. Porcelain gallbladder. *CMAJ* 2002;7(2):166.
2. Kane RA, Jacobs R, Katz J, Costello P. Porcelain Gallbladder: Ultrasound and CT appearance. *Radiology* 1984;152:137-141.
3. Towfigh S, McFadden DW, Cortina GR, et al. Porcelain gallbladder is not associated with gallbladder carcinoma. *Am Surg* 2001;67:7-10.
4. Ashur H, Siegal B, Oland Y, Adam TG. Calcified gallbladder (porcelain gallbladder). *Arch Surg* 1978;113:594-6.
5. Rosenthal SJ, Cox GG, Wetzel LH, Batnitzky S. Pitfalls and differential diagnosis in biliary sonography. *Radiographics* 1990;10:285-311.
6. Rybicki FJ. The WES sign. *Radiology* 2000;214:881-882.
7. Lane J, Buck JL, Zeman RK. Primary Carcinoma of the gallbladder: A pictorial essay. *Radiographics* 1989;9(2):209-228.
8. Castillo JJ, Romo C, Ruiz J, Escrivá JF, Córdova VH. Cáncer de vesícula biliar como hallazgo histopatológico posterior a la colecistectomía. Prevalencia e incidencia en el Hospital Ángeles del Pedregal. *Acta Médica Grupo Ángeles* 2010;8(3):140-147.
9. Etala E. Cáncer de la vesícula biliar. *Prensa Med. Argent* 1962;49:2283-99.
10. NIH Consensus conference. Gallstones and laparoscopic cholecystectomy. *JAMA* 1993;269(8): 1018-24.
11. Levy AD, Murakata LA, Rohrmann CA. Gallbladder Carcinoma: Radiologic-Pathologic Correlation. *Radiographics* 2001;21:295-314.
12. Rooholamini SA, Tehrani NS, Razavi MK, et al. Imaging of gallbladder carcinoma. *Radiographics* 1994;14:291-306.