

Dr. Gregorio Viramontes Trejo\*

## Indicaciones y experiencia en crioablación

### RESUMEN

El enfriamiento como parte del tratamiento de algunas afecciones es muy antiguo. El uso del frío extremo para el tratamiento de tumores de manera percutánea se practica desde hace dos décadas, tras el desarrollo de agujas de menor calibre que permitieron su colocación con menos riesgos.

La crioablación permite el tratamiento de tumores localizados en pulmón, mediastino, hueso, hígado, riñón, próstata y mama. Estos tratamientos pueden ser curativos o paliativos. La crioablación percutánea ofrece ventajas tales como: margen ablativo predecible y observable en tomografía computada, tratamiento prácticamente ambulatorio, efecto analgésico, desarrollo

de respuesta inmunitaria. Se recomienda para pacientes ancianos o que por sus enfermedades impliquen altos riesgos si son sometidos a intervenciones quirúrgicas.

**Palabras clave.** Cáncer, ablación percutánea, crioablación

*Continúa en la pág. 141*

\*Departamento de Radiología Intervencionista del Hospital General de México, Dr. Balmis 148, Col. Doctores, 06727, México, D.F.  
Copias (copies): Dr. Gregorio Viramontes Trejo. E-mail: dr.gviramontes@gmail.com

### Definición de ablación

Es la aplicación directa de terapia química o térmica a un tumor focal específico en un intento de erradicar o provocar una destrucción tumoral substancial.<sup>1</sup>

### Tipos de ablación

Existen dos tipos de ablación en función de su mecanismo de acción:

1. Ablación química: etanol, ácido acético, solución salina hipertónica.
2. Ablación térmica: radiofrecuencia, crioablación, microondas, láser y ultrasonido.

### Definición de crioablación

La crioablación o crioterapia es la destrucción por medio de la aplicación de temperaturas muy bajas que llevan a la congelación.<sup>1</sup>

### Historia de la crioablación

Las bajas temperaturas han sido usadas desde los egipcios para disminuir la inflamación y aliviar el dolor. James Arnott, un médico inglés, está reconocido como el primer médico en usar el frío para destruir un tejido (uso tópico).<sup>2</sup> Al final del siglo XIX se empezó a utilizar el aire líquido para tratar igualmente lesiones en piel. A principios del siglo XX se comenzó a usar el CO<sub>2</sub> disminuyendo las cicatrices. Para la década de los 50 (siempre nos referiremos al siglo pasado) se comenzó a usar el nitrógeno líquido (el tratamiento continuaría confinado a la piel) y es hasta la década de los 60 que se extiende su uso a otros sitios como en cáncer oral, afecciones oftalmológicas y ginecológicas.<sup>3</sup> En 1963, Cooper, un neurocirujano de Nueva York, desarrolló la primera crio sonda, lo que permitió aislar los gases y administrar tratamientos en tejidos más profundos.<sup>4</sup> Para los años 70 y 80 se agregaron más indicaciones en próstata, riñón e hígado. Sin embargo, su uso no se generalizó debido a que no se podía controlar la extensión del hielo y del tejido destruido. Con el advenimiento del ultrasonido transoperatorio el uso de la crioablación tuvo un gran desarrollo en el hígado al colaborar en las segmentectomías<sup>5</sup> y lograr ver la bola de hielo. Los estudios subsecuentes demostraron una

## ABSTRACT

Cooling as part of the treatment of some conditions is very old. The use of extreme cold in percutaneous treatment of tumors has been practiced for two decades, since the develop-

ment of smaller gage needles that could be positioned with less risk. Cryoablation permits treatment of tumors located in lungs, mediastinum, bone, liver, kidney, prostate, and breast. Such treatments may be curative or palliative. Percutaneous cryoablation offers advantages such as: predictable and observable ablative margin in com-

puted tomography, practically ambulatory treatment, analgesic effect, and development of immune response. It is recommended for elderly patients or patients whose conditions entail high risk if subjected to surgical intervention.

**Keywords.** Cancer, percutaneous ablation, cryoablation.

correlación del tratamiento con el tejido destruido. El siguiente paso fue la introducción del argón basándose en el sistema del principio de Joule-Thompson.<sup>6</sup> La ventaja fue disminuir el tiempo del procedimiento y la reducción de las criosondas (17 g); esto permitió hacer el procedimiento de manera percutánea bajo guía de métodos de imagen y aproximaciones a través de puertos laparoscópicos.<sup>7</sup>

## Mecanismo de acción de la crioablación

Durante la congelación se forman cristales de hielo (intra y extracelulares). Los cristales intracelulares llevan a la muerte celular por lesión de las membranas celulares, de las estructuras dentro de la célula o de ambas. La formación de estos cristales celulares sólo se presenta cuando el enfriamiento ocurre rápidamente o a temperaturas muy bajas; el fenómeno es adyacente a la aguja. Por otro lado la formación de hielos extracelulares ocurre cuando el enfriamiento es lento y causa muerte celular por cambios en los gradientes osmóticos. Primero el enfriamiento deshidrata las células y, al calentar el tejido, éste se edematiza y explota. Por último, la congelación produce isquemia local por trombosis de pequeños vasos. La temperatura que se debe de alcanzar para lograr la necrosis es de -20 a -50°C. El fenómeno de "radiador" evita que en vasos de gran calibre exista congelamiento. Ni siquiera las paredes de los vasos sufren daño.<sup>8</sup>

## Indicaciones

Existen múltiples órganos y tejidos donde se puede utilizar la ablación: pulmón, hueso, riñón, hígado, próstata, ganglios, útero, piel, mama. En este artículo solo comentaremos los usos percutáneos.

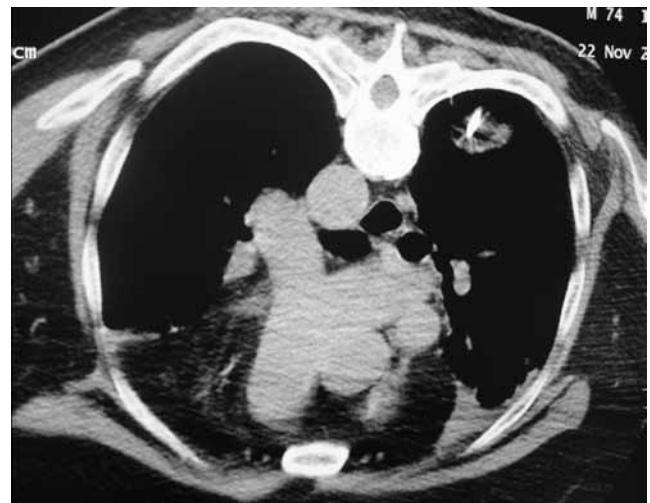**Pulmón:** se ha aplicado a pacientes con lesiones mayores de 1 cm que no respondieron a quimioterapia,

radioterapia y que no son candidatos a cirugía; con lesiones no resecables de localización central, tumor o adenopatía que envuelve el mediastino y/o el pericardio.<sup>9,10</sup> Imagen 1. Este tratamiento se puede utilizar de manera endobronquial.<sup>11</sup>

**Complicaciones:** neumotórax, hemo-neumotórax, derrame pleural, diseminación pleural, hemoptisis, parálisis del nervio frénico.<sup>12</sup>

**Hígado:** es importante señalar que todos los pacientes deben de tener una adecuada reserva de la función hepática antes del tratamiento ablativo. Tener una clasificación de Child-Pugh A o B (Cuadro I).

**Hepatocarcinoma:** la ablación térmica ha probado ser tan efectiva como la resección en tumores < 3 cm.<sup>13</sup> Y



**Imagen 1.** Crioablación de pulmón. Tomografía axial donde se observa la punta de la criosonda colocada en lesión metastásica secundaria a carcinoma de próstata.

**Cuadro I.** Clasificación de Child-Pugh

| Puntaje                   | 1           | 2                   | 3                    |
|---------------------------|-------------|---------------------|----------------------|
| Ascitis                   | Ausente     | Leve                | Moderada             |
| Encefalopatía             | No          | Grado 1 a 2         | Grado 3 a 4          |
| Albúmina (g/l)            | >3.5        | 2.8-3.5             | <2.8                 |
| Bilirrubina (mg/dl)       | <2          | 2-3                 | >3                   |
| Enf. colestásicas         | (<4)        | (4-10)              | (>10)                |
| T. protrombina %<br>o INR | >50<br><1.7 | 30-50<br>1.8-2.3    | <30<br>>2.3          |
|                           |             | Puntaje             |                      |
| Clase                     | Puntaje     | Supervivencia 1 año | Supervivencia 2 años |
| A                         | 5-6         | 100                 | 85                   |
| B                         | 7-9         | 80                  | 60                   |
| C                         | 10-15       | 45                  | 35                   |

ofrece resultados favorables en pacientes con tumores < 7 cm sin otra opción de tratamiento. Los resultados comparados con la radiofrecuencia son similares.<sup>14,15</sup>

**Metástasis:** principalmente colorrectal. Todavía no existe un consenso acerca de en cuántas lesiones se puede manejar pero se recomienda entre 4 y 6 lesiones y no tratar lesiones mayores de 5 cm. Tras la crioablación se alcanza una sobrevida de 27-30 meses en pacientes con metástasis de carcinoma colorrectal<sup>16</sup> y en metástasis de sarcoma.<sup>17</sup>

**Complicaciones:** mioglobulinuria con necrosis tubular aguda que puede ser prevenida con alcalinización de la orina y soluciones osmóticas. También pueden producirse lesiones térmicas de la vía biliar (estenosis y fugas). La trombocitopenia y la elevación de las pruebas de la función hepática son comunes y no requieren ningún manejo por su carácter transitorio. La hemorragia se presenta con mayor frecuencia mientras más grandes son las lesiones tratadas y, sobre todo, cuando fueron transquirúrgicas. Derrame pleural. El criochoque se ha presentado como una entidad poco común, solo en el hígado y consiste en coagulación intravascular diseminada, falla orgánica múltiple y coagulopatía; esto asociado con lesiones grandes.<sup>14,16-20</sup>

#### Riñón

- Se encuentra indicada en tumores < 4 cm, sólidos, exofíticos con realce y en pacientes ancianos con alto riesgo quirúrgico o monorrenos. Los estudios muestran eficacia para eliminar el tumor entre 89 y 100%.<sup>21</sup>
- Contraindicación absoluta: coagulopatía irreversible.

- Contraindicaciones relativas: jóvenes, tumores mayores de 4 cm, tumores hiliares, intrarrenales o quísticos.
- Complicaciones: dolor y parestesias en sitio de punción (manejo expectante) son las más frecuentes. Fractura renal, hematoma perirrenal, lesión hepática y pancreática, ileo paralítico son complicaciones poco comunes. Dependiendo de la localización del tumor puede ocurrir estenosis de los sistemas colectores.<sup>22</sup>

#### Mama

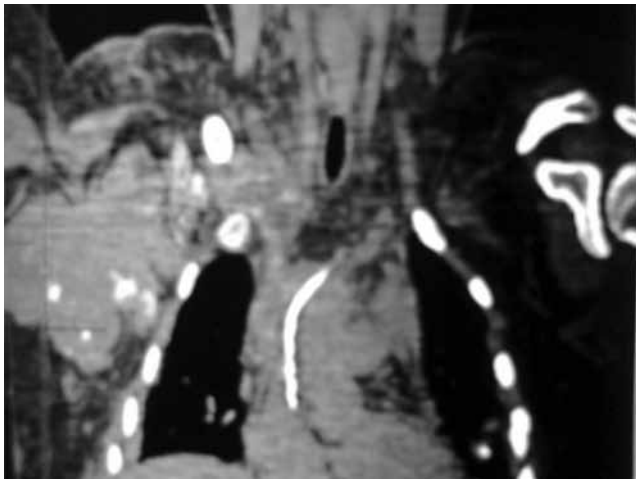
- Actualmente la única indicación en mama es el tratamiento del fibroadenoma. En pacientes en los que la lesión puede visualizarse adecuadamente por ultrasonido, menor de 4 cm, y confirmado por histopatología. Este tratamiento se encuentra recomendado por el Colegio Americano de Cirujanos de Mama.<sup>23</sup>
- La crioablación para el tratamiento del cáncer de mama y la extensión ganglionar se encuentra en desarrollo con buenos resultados.<sup>24-26</sup>

#### Hueso

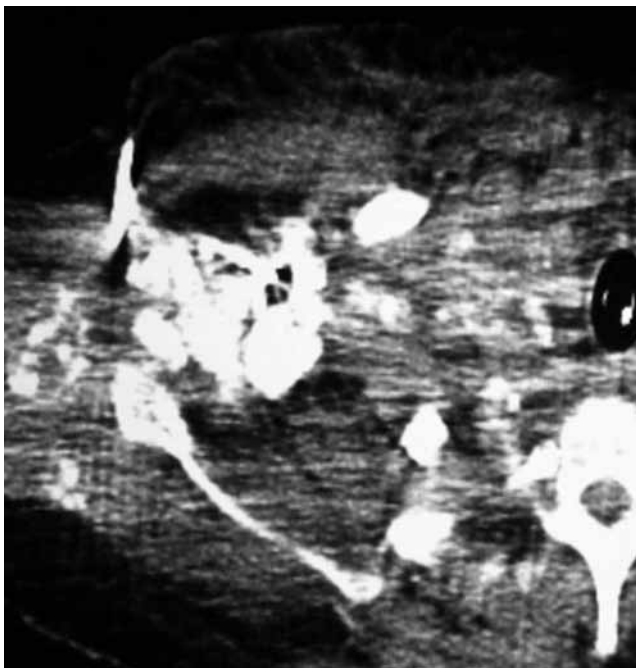
- Lesiones benignas:** osteoma osteoide, osteoblastoma (<3 cm), condroblastoma.
- Lesiones malignas:** menos de 3 lesiones con <3 cm de diámetro. Los márgenes a tratar pueden ser en lesiones mayores si lo que se busca es un efecto paliativo al dolor.<sup>27</sup>
- Complicaciones:** principalmente daño de estructuras neurológicas adyacentes (neuropraxia temporal cuando la temperatura es de -20°C o permanente cuando se alcanzan -40°C).<sup>28,29</sup>

## Sarcomas

- Independientemente de su origen o localización (retroperitoneal o intraperitoneal)<sup>30</sup> cuando son irresecables y presentan una dimensión de entre 1 y 5 cm son candidatos a tratamiento percutáneo con ablación.<sup>31</sup> Otro tipo de tumores que pueden ser tratados en tejidos blandos son los desmoides.<sup>32</sup>
- Complicaciones: principalmente daño de estructuras neurológicas adyacentes (neuroparálisis temporal cuando la temperatura es de  $-20^{\circ}$  o permanente cuando se alcanzan  $-40^{\circ}$ ).<sup>31</sup> Imágenes 2 y 3.



**Imagen 2.** Tomografía computada de osteosarcoma recidivante adyacente a la parrilla costal: provocaba intenso dolor que no cedía con narcóticos.



**Imagen 3.** Tomografía axial del borde de la bola de hielo que fue colocada adyacente al trayecto del plexo braquial. Tras la crioablación hubo disminución del dolor incrementando la calidad de vida.

## Próstata

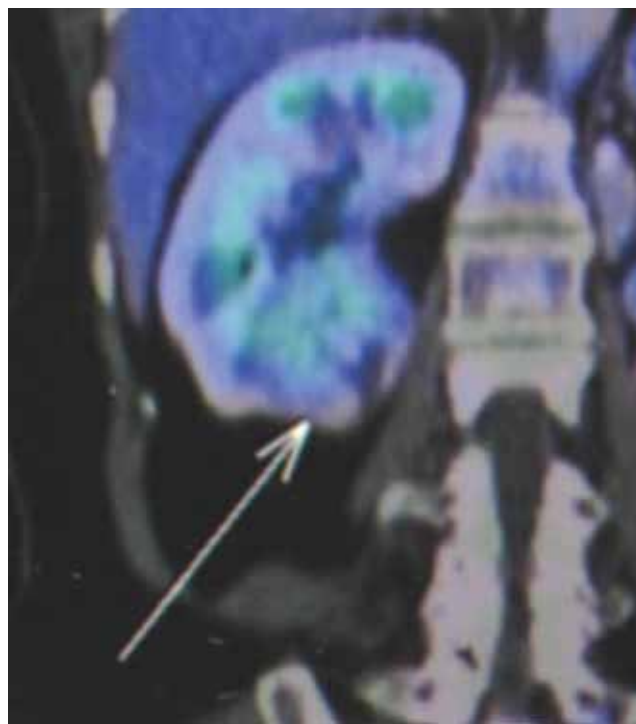
- Pacientes ancianos con alto riesgo quirúrgico, como alternativa en terapia de rescate en los que falló la radioterapia. La supervivencia a 5 años se encuentra entre 89 y 92%.
- Complicaciones: impotencia 47%, incontinencia 1.3-19%, fístula (0-2%), obstrucción del cuello vesical (2-55%), estenosis (2.2-17%), dolor (0.4-3.1%).<sup>33,34</sup>

Existe una serie de órganos y tejidos donde se encuentra la aplicación en fase de investigación con resultados prometedores, como lo es páncreas<sup>35</sup> y sistema nervioso central. En estas áreas las investigaciones se están llevando a cabo principalmente en China.<sup>36-38</sup>

### Funciones de los métodos de imagen

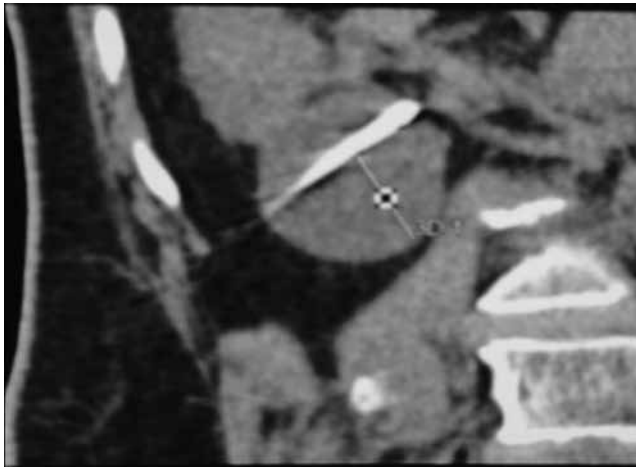
- Planear (Imagen 4)
- Colocar la aguja (Imagen 5)
- Monitorizar
- Controlar<sup>1</sup>

Si antes del tratamiento se visualiza algún órgano vital adyacente se pueden realizar maniobras previas para alejar el órgano a tratar. Se puede realizar una disección con solución salina o con gas.<sup>39</sup> También se puede colocar un temporizador para monitorizar la temperatura o una criosonda calentada para proteger.



**Imagen 4.** PET-CT coronal de tumor exofítico de morfología redondeada en el polo inferior del riñón derecho. Esta imagen permite planear el abordaje más seguro.





**Imagen 5.** Tomografía coronal donde se observa la punta de una criosonda adyacente al hilo renal. Esta imagen permite verificar la aguja de la criosonda.

#### *Evaluar la respuesta al tratamiento*

Se recomienda el seguimiento a los 3 o 6 meses para evaluar que no exista crecimiento ni reforzamiento en el tumor tratado. La fase donde se evalúa esto de una mejor manera es la fase arterial tardía. Después de la ablación es común observar, en el seguimiento, un halo hiperdenso.<sup>40</sup>

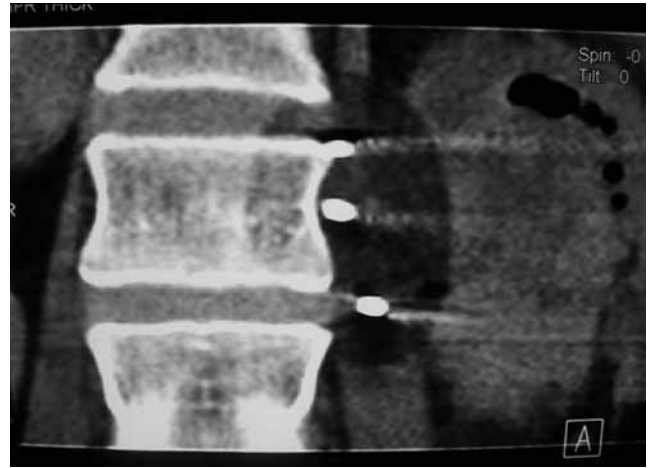
#### *Ventajas de la crioablación*

Menor tiempo de convalecencia (generalmente solo requiere una noche de hospitalización), efecto anestésico, bola de hielo reproducible y se puede ver en la tomografía como una imagen hipodensa<sup>5</sup> (Imagen 6) o como una imagen ecogénica con sombra acústica cuando se vigila por el ultrasonido. La crioablación respeta estructuras vasculares de mediano y gran calibre y se pueden tratar simultáneamente múltiples lesiones de manera percutánea<sup>41</sup> (Imagen 7); mantiene la estructura proteínica íntegra,<sup>42</sup> lo que ayuda a activar una respuesta inmunitaria (hiperplasia de células linfáticas, IL-2, IL-6, factores apoptóticos, anticuerpos anticáncer).<sup>3</sup> En general se requiere de poca anestesia.<sup>41</sup>

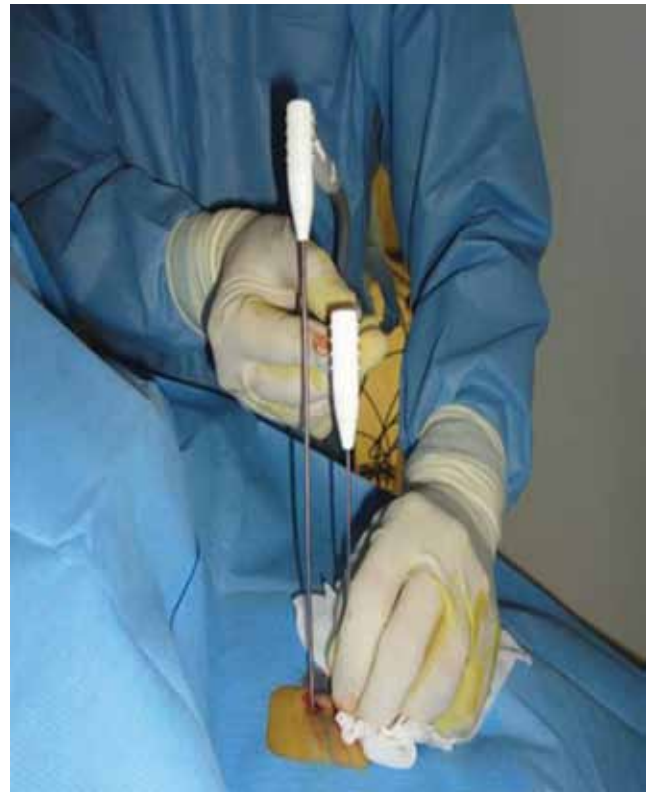#### *Desventajas*

Costo elevado, indicaciones limitadas actualmente, mayor tiempo de congelación que el usado en radiofrecuencia (aunque en lesiones grandes múltiples criosondas pueden trabajar al mismo tiempo, lo que reduce el tiempo).

El primer caso realizado en el Hospital General fue en agosto de 2008. Se trató a una paciente femenina de 47 años con diagnóstico de cáncer renal izquierdo T4, N2, M0 infiltrante a región paravertebral izquierda. Fuera de tratamiento quirúrgico. Con dolor 10/10 sobre la escala visual análoga, con mala respuesta tras el tratamiento



**Imagen 6.** Tomografía coronal donde se observan 3 criosondas. La bola de hielo se observa bien por ser más hipodensa, la morfología es simétrica alrededor de éstas para formar una elipse.



**Imagen 7.** Colocación percutánea de criosondas, mientras una se encontraba colocada y funcionando se colocó una segunda.

médico (antiinflamatorios no esteroides [AINE] y opiáceos a dosis tope). Se intentó la embolización de la arteria renal izquierda pero se encontraba trombosada. Se realizó crioablación del tejido infiltrante paravertebral con respuesta satisfactoria para control del dolor (4/10 en la escala numérica análoga) controlable con AINE. Se presentó parestesia leve tras el tratamiento.

## Conclusión

La crioablación es un método seguro, efectivo con los siguientes beneficios: corta estancia, efecto analgésico, reproducible y controlable (margen ablativo) mediante imagen. Usos aceptados y reconocidos en órganos como: pulmón, riñón, hígado, hueso, mama

y próstata. Con desarrollo de otras áreas como en tumores intracraneales, páncreas y cáncer de mama. Es un tratamiento recomendado para pacientes ancianos o que por sus comorbilidades tienen un riesgo quirúrgico muy elevado o en aquellos pacientes que rechacen la cirugía.

## Referencias

1. Goldeberg et al. Image-guided tumor ablation: Standardization of Terminology and Reporting criteria. *J Vasc Radiol* 2009; 20:377-390.
2. Gage AA. History of cryosurgery. *Smin Surg Oncol* 1998;14:99-109.
3. Cooper SM, Dawber RP. The history of cryosurgery. *J R Soc Med* 2001;94:196-201.
4. Cooper IS, A new method of destruction of extirpation of benign or malignant tissues. *N Eng J med* 1963;263:741-749.
5. Fortner JG, Blumgart LH. A historic perspective of liver surgery for tumors at the end of the millennium. *J Am Coll Surg* 2001;193:210-222.
6. Rewcastle JC, Sandison GA, Saliken JC Donnelly BJ et al. Consideration during clinical operation of two commercially available cryomachines. *J Surg Oncol* 1999;71:106-111.
7. Lee DI, McGinnins DE, Feld R, Strup SE. Retroperitoneal laparoscopic cryoablation of small renal tumors: intermediate results. *Urology* 2003;61:83-88.
8. Gage A, Baus JM, Baus JG Experimental cryosurgery Investigations In Vivo. *Cryobiology* 2009; 59:229.
9. Ahmed A, Littrup P. Percutaneous Cryotherapy of the Thorax: Safety Considerations for Complex Cases. *AJR* 2006; 186: 1703-06.
10. Hongwu W, Littrup P, Yunyou D. Thoracic Masses Treated with percutaneous Cryotherapy: Initial Experience with More than 200 Procedures. *Radiology* 2005;235:289-298.
11. Maiwand, M.O. Asimakopoulos G. Cryosurgery for Lung Cancer: Clinical Results and Technical Aspects. *Tech in Cancer Res & T.* 2004 2:144-150.
12. Masafumi K, Yotaro I, Norimasa T. Percutaneous cryoablation of small pulmonary malignant tumors under computed tomographic guidance with local anesthesia for nonsurgical candidates. *J. Thorac Cardiovasc Surg* 2006;131:1007-1013.
13. Percutaneous cryoablation of Small Hepatocellular Carcinoma with US Guidance and CT Monitoring: Initial Experience. *Orlacchio A, Bazzocchi G, Pastorelli D. Cardiovasc Intervent Radiol* 2008; 31:587-594.
14. Cliff R, Davis M. Interventional Radiological Treatment of Hepatocellular Carcinoma. *Cancer Control.* April 2010; 17: 87-99.
15. Ablative Technologies in the Management of Patients with Primary and Secondary Liver Cancer: An Overview. *Can As of Rad J* 2010; 61: 217-222.
16. Meyers M, Sasson A, Sigurdson E. Locoregional Strategies for Colorectal Hepatic Metastases. *Clinical Colorectal Cancer* 2003; 3: 34-44.
17. Outcomes of a single-centre experience of hepatic resection and cryoablation of sarcoma liver metastases. *Terence C, Chu, Francis F. Am J Clin Oncol* 2011; 34: 317-320.
18. Seifert JK, Morris DL. World survey on the complications of hepatic and prostate cryotherapy. *World J Surg.* 1999;23: 109-113. Discussion 113-114.
19. Bageaucu S, Kaczmarek D, Lacroix M et al. Cryosurgery of resectable and unresectable hepatic metastases from colorectal cancer. *Eur J Surg Oncol* 2007;33: 590-596.
20. Seifert JK, France MP, Zhao J et al. Large volume hepatic freezing: association with significant release of the cytokines interleukin-6 and tumor necrosis factor alpha in a rat model. *World J Surg* 2002; 26: 1333-1341.
21. Kunkle D, Uzzo Robert. Cryoablation or radiofrequency Ablation of the small Renal Mass: A Meta-analysis. *Cancer* 2008; 113: 2671-2680.
22. Uppot R, Silverman S, Zagoria R. Imaging-Guided Percutaneous Ablation of renal cell Carcinoma: a primer of how we do it. *AJR* 2009; 192: 1558-1570.
23. Nurko J, Mabry C, Whitworth P et al. Interim results from the FibroAdenoma Cryoablation Treatment Registry. *Am J Surg* 2005; 190: 647-652.
24. Nikolai N. Gerhard H. Breast Cancer Cryosurgery. 13th World Congress of the International Society of Cryosurgery Crete, Greece May 2005; 69-70.
25. Bland K, Gass J, Klimberg V. Radiofrequency, cryoablation, and other modalities for breast cancer ablation. *Surg Clin North Am* 2007; 87: 539-50.
26. Pusceddu C, Capobianco G, Meloni F. CT-guided cryoablation of both breast cancer and lymph node axillary metastasis. *Eur J Gynaecol Oncol* 2011; 32: 224-5.
27. Callstrom MR, Atwell Td, Charonueau JW et al. Painful metastases involving bone: percutaneous imagen-guided cryoablation-prospective trial interim analysis. *Radiology* 2006; 241:572.
28. Callstro M, Kurup N. Percutaneous ablation for bone and soft tissue metastases-why cryoablation? *Skeletal Radiol* 2009; 38: 835-839.
29. Gangi A, Tsoumakidou G, Buy X. Quality improvement guidelines for bone tumour management. *Cardiovasc Intervent Radiol* 2010; 33: 706-713.
30. Society of Interventional Radiology: Shutting Out Soft Tissue Cancer in the Cold. *Littrup P. Managed Care Weekly Dig* 2010; 29: 125.
31. Anderson P, Kornuth D, Ahrar K. Recurrent, refractory, metastatic and/or unresectable pediatric sarcomas: treatment options for young people "off the roadmap". *Pediatric Health* 2008; 2: 605-615.
32. Early experience with percutaneous cryoablation of extra-abdominal desmoid tumors. *Kujak J, Liu P, Johnson G. Skeletal Radiol* 2010;39:175-182.
33. Onike C. Image-Guided Prostate Cryosurgery: State of the Art. *Cancer Control.* November/December 2001; 8: 522-531.
34. Chin J, Darwin F, Abdelhady M. Review of Primary and Salvage Cryoablation for Prostate Cancer. *Cancer Control* 2007; 14: 231-237.
35. Tumor cryoablation combined with palliative bypass surgery in the treatment of unresectable pancreatic cancer: a retrospective study of 142 patients. *Jingdong L, Xiaoli C. Hanfeng Y. Postgrad med J Feb* 2011;87: 89-95.
36. Chiu D, Niu L, Mu F, et al. The experimental study for efficacy and safety of pancreatic cryosurgery. *Cryobiology* 2010; 60: 281-6.
37. Chen XL, Ma Y, Wan Y et al. Experimental study of the safety of pancreas cryosurgery: comparison of 2 different techniques of cryosurgery. *Pancreas* 2010; 39:92-6.
38. Li C, Wu L, Song J. MR imaging-guided cryoablation of metastatic brain tumors: initial experience in six patients. *Eur Radiol* 2010; 20:404-9.
39. Thermal Protection During Percutaneous Thermal Ablation Procedures: Interest of Carbon Dioxide Dissection and Temperature Monitoring. *Buy X, Tok C, Szwarc G. Cardiovasc Intervent Radiol* 2009;32:529-534.
40. Satomi K, Solomon S, Bluemke D. CT and MR Imaging Appearance of Renal Neoplasms after Radiofrequency Ablation and Cryoablation. *Semin Ultrasound CT MR* 2009; 30: 67-77.
41. Theodorescu D. Cancer cryotherapy: evolution and biology. *Rev Uro* 2004;6 Suppl 4:S9-S19.
42. Sung GT, Gill IS, Hsu TH et al. Effect of intentional cryo-injury to the renal collecting system. *J Urol.* 2003;170: 619-622.