

Dr. Miguel Ángel Carrillo-Martínez\*  
 Dr. José Arturo Ávila-Armendáriz\*\*  
 Dr. Aleyda Martínez-Morales\*\*\*  
 Dra. María Teresa Sánchez-Ávila\*\*\*\*  
 Dr. Luis Alonso Morales-Garza\*\*\*\*  
 Dra. Tatiana Carolina Elizondo-Vázquez\*\*\*\*

## Defecografía: revisión y experiencia en el Hospital San José, Tec de Monterrey

### RESUMEN

**Introducción.** La defecografía es un estudio que provee información funcional y estructural de la región anorrectal. Los pacientes con trastornos defecatorios, del tipo incontinencia fecal y estreñimiento, son difíciles de diagnosticar y de tratar. La defecografía puede ayudar en la evaluación de dichos pacientes, tanto en la detección de anomalías anatómicas (como posible causa de dichos trastornos) y como guía anatómica en caso de ser necesaria alguna corrección quirúrgica.<sup>1,2</sup>

**Objetivo.** El propósito de este artículo es hacer una revisión de la anatomía del piso pélvico, la fisiología de la defecación, describir la técnica de la defecografía, el diagnóstico radiológico de

los trastornos defecatorios y del prolapso de órganos pélvicos. Por último, reportar la experiencia en el Hospital San José, Tec de Monterrey con esta técnica radiológica.

**Material y métodos.** Se analizaron, de manera retrospectiva, 331 estudios defecatorios realizados en pacientes del Hospital San José Tec de Monterrey de 1996 a 2010. Se incluyeron 291 mujeres y 40 hombres con rango de edad entre 4 y 80 años (edad promedio 41.03 años). Se valoraron la apertura del canal anal, la relajación del músculo puborrectal, la evacuación del material de contraste, el descenso del piso pélvico, la prociencia de la mucosa y el prolapso rectal.

**Resultados.** Todas las defecografías resultaron con alguna

anormalidad. Se identificaron 288 rectoceles anteriores, 21 rectoceles posteriores así como 140 casos de invaginación, 99 de descenso de piso pélvico, 40 de enterocele y 37 de prociencia de la mucosa y prolapso; otras anomalías fueron 1 úlcera (0.15%), 1 megarrecto (0.15%) y 1 incontinencia (0.15%).

**Conclusión.** La defecografía juega actualmente un rol muy importante en la evaluación de pacientes con estreñimiento y ha influenciado la selección de las diferentes opciones de tratamiento.

**Palabras clave:** defecografía, trastornos defecatorios, región anorrectal.

*Continúa en la pág. 248*

\*Departamento de Radiología e Imagen del Hospital San José Tec de Monterrey.

\*\*Departamento de Radiología e Imagen del Hospital CIMA Chihuahua/Hospital San José Tec de Monterrey.

\*\*\*Programa Multicéntrico de Residencias Médicas del Hospital San José Tec de Monterrey/Hospital Metropolitano SSNL.

\*\*\*\*Servicio de Gastroenterología, Laboratorio de Motilidad Gastrointestinal y Piso Pélvico del Hospital San José Tec de Monterrey, Hospital San José Tec de Monterrey, Av. Morones Prieto No. 3000, Col. Los Doctores, 64710, Monterrey, N. L.

Copias (copies): Dr. Miguel Ángel Carrillo. E-mail: doctor.miguelcarrillo@itesm.mx

### Introducción

La proctografía de la evacuación o defecografía documenta el acto voluntario de la evacuación rectal y provee información funcional y estructural de la región anorrectal. Los pacientes con trastornos

defecatorios son difíciles de diagnosticar y de tratar. La defecografía, puede ayudar en la evaluación de dichos pacientes, tanto en la detección de anomalías anatómicas como posible causa de dichos trastornos y como guía anatómica en caso de ser necesaria alguna corrección quirúrgica. Actualmente existe un interés explosivo en los desordenes funcionales del piso pélvico estimulado por el desarrollo de las pruebas fisiológicas y de imagen anorrectal. Esto ha provocado una demanda creciente de defecografías que han significado su aceptación general durante las últimas décadas en Estados Unidos, México y Europa.<sup>1,2</sup>

## ABSTRACT

**Introduction.** Defecography is a study that provides functional and structural information on the anorectal region. Patients with defecatory disorders, such as fecal incontinence and constipation, are difficult to diagnose and treat. Defecography may help in evaluating such patients, both in detecting anatomical abnormalities and possible causes of such disorders and as an anatomical guide if surgical correction proves necessary.<sup>1,2</sup>

**Purpose.** The purpose of this article is to review the anatomy of the pelvic floor and the physiology of defecation, describe the

technique of defecography and radiological diagnosis of defecatory disorders and prolapse of the pelvic organs, and finally to report the experience of Hospital San Jose Tec de Monterrey with this radiological technique.

**Material and methods.** Three hundred and thirty-one defecatory studies performed in patients at Hospital San Jose Tec de Monterrey, from 1996 to 2010, were retrospectively analyzed. Two hundred and ninety-one women and 40 men were included, with ages ranging from 4 to 80 years (average age 41.03 years). Aperture of the anal canal, relaxation of the puborectalis muscle, evacuation of contrast medium, pelvic floor descent, mucosal procidentia, and rectal prolapse were evaluated.

**Results.** All the defecographies revealed some abnormality. Two hundred and eighty-eight anterior rectoceles, 21 posterior rectoceles, as well as 140 cases of invagination, 99 of pelvic floor descent, 40 of enterocele, and 37 of mucosal procidentia and prolapse were identified, and other anomalies such as 1 ulcer (0.15%), 1 megarectum (0.15%), and 1 incontinence (0.15%).

**Conclusion.** Today defecography plays a very important role in evaluation of patients with constipation and has influenced the choice of different treatment options.

**Key words:** defecography, defecatory disorders, anorectal region.

Han aparecido muchas publicaciones para tratar de describir las anomalías anorrectales durante la defecación. La intención de estos estudios fue describir los hallazgos en la defecografía en un grupo de pacientes asintomáticos. De cualquier forma, la presencia de supuestos hallazgos anormales en pacientes voluntarios asintomáticos, la amplia variación interobservador y las dificultades encontradas por los investigadores en la evaluación de los hallazgos radiológicos han cuestionado su valor.<sup>3</sup>

El valor principal de la defecografía está relacionado con la habilidad de proveer de manera simultánea el diagnóstico de las anomalías funcionales y estructurales y determinar cual anomalía es más probable de ser relevante.

El propósito de este artículo es hacer una revisión de la anatomía del piso pélvico, la fisiología de la defecación, describir la técnica de la defecografía y el diagnóstico radiológico de los trastornos defecatorios y del prolapso de órganos pélvicos. Por último, se reporta la experiencia con esta técnica radiológica en el Hospital San José Tec de Monterrey.

### Historia de la defecografía

En 1952 y en 1953 Walldén presentó, en dos artículos, un estudio radiológico en el que opacificaba recto, intestino delgado y vagina con el fin de valorar el descenso del compartimento rectogenital y la compre-

sión del recto en pacientes con defecación obstructiva. Destacaba que "la forma y extensión de la cavidad peritoneal de la pelvis viene determinada en parte por la plenitud de la vejiga, recto y colon sigmoide, añadiéndose en la mujer la posición y tamaño del útero". También en 1953, Ekegren y Snellman describieron los hallazgos radiológicos característicos del estreñimiento rectal. La defecografía, como se conoce en la actualidad, fue descrita por primera vez por Burhenne en 1964; en los años sesenta sólo destacaron los artículos de Brown en 1965 y de Brodén y Snellman en 1968. Tras un largo periodo de tiempo en el que esta técnica pareció olvidada, en la década de los ochenta Mahieu y Ekberg recuperaron la defecografía y muchos hallazgos radiológicos descritos por estos dos autores siguen vigentes en la actualidad.<sup>4</sup> El mayor número de publicaciones referidas a la defecografía aparecieron en los años noventa y algunos autores recomendaron la opacificación simultánea de la vejiga y de la vagina, desarrollando la cistodefecografía y la colpocistodefecografía; incluso, llegaron a combinar la defecografía con la peritoneografía. El desarrollo y perfeccionamiento de estas técnicas de radiodiagnóstico coincidió con la aparición de la resonancia magnética que se reveló como una técnica útil en el estudio del suelo de la pelvis. Kelvin y Maglente en Indianápolis, Karasick en Filadelfia, Halligan y Marshall en Londres y Bremmer y Mellgren en Estocolmo, son los autores que aparecen

con mayor frecuencia en la literatura y que más han destacado en el estudio radiológico de las alteraciones del suelo de la pelvis.<sup>5</sup>

### **Anatomía del piso pélvico**

El piso pélvico es un sistema integrado, complejo, de múltiples capas, que provee soporte activo y pasivo. Los ligamentos y la fascia proveen el soporte pasivo mientras que los músculos del piso pélvico, en mayor medida el elevador del ano, proveen de soporte activo. La fascia está anclada al anillo pélvico, junto con los ligamentos que son producto de condensaciones de la fascia. El piso pélvico tiene tres capas de superior a inferior: la fascia pélvica, diafragma pélvico y diafragma urogenital, con sus estructuras de soporte asociadas, que están íntimamente relacionadas con la región urogenital, uretra, esfínter anal y la vagina en las mujeres.<sup>6</sup>

### **Fisiología de la defecación**

La defecación es iniciada por contracción de las células de músculo liso colónicas, provocadas por el despertar y después de comer. Estas contracciones impelen la materia fecal desde el colon sigmoide hasta el recto; estimulan, a su vez, terminaciones nerviosas sensoriales que provocan la urgencia defecatoria. Estos nervios son capaces de determinar la naturaleza del contenido rectal. La sensación de repleción del recto y la habilidad de discriminar entre contenidos gaseosos, líquidos y sólidos son componentes importantes de la continencia. Es interesante mencionar que la sensación es retenida aun después de la escisión quirúrgica rectal, lo que sugiere que algunos receptores sensoriales residen en el piso pélvico. El llenado rectal causa una relajación interna refleja del esfínter (reflejo inhibitorio rectoanal), contracción rectal, contracción voluntaria del músculo puborrectal y del esfínter anal externo. La materia fecal dentro del canal anal contacta receptores sensoriales ubicados a nivel del núcleo dentado e incrementa la sensación de urgencia defecatoria. Cuando dichas circunstancias se presentan la relajación del piso pélvico y el incremento de la presión abdominal crean un gradiente de presión positivo desde el recto hasta el ano que permite la defecación.<sup>6</sup>

### **Indicaciones**

La defecografía está indicada en pacientes con estreñimiento con la finalidad de identificar una obstrucción en la salida causada por un desorden anatómico o funcional; en pacientes con dificultad defecatoria o disquesia sin respuesta al tratamiento inicial, incontinencia fecal, prolapso rectal, rectocele y dolor pélvico inexplicable, especialmente cuando se sospeche un enterocele.<sup>7</sup>

### **Técnica**

La defecografía es una técnica radiológica simple que involucra el vaciamiento de un enema rectal de pasta baritada. Los estudios radiológicos de evacuación rectal se han realizado desde los años 50 pero se han usado más ampliamente después de la descripción de una técnica simplificada en 1984.

La defecografía se revitalizó a partir de 1984, cuando Mahieu y Ekberg describieron la técnica radiológica, los criterios de normalidad y las diferentes afecciones. Posteriormente, la técnica varió de unos autores a otros coexistiendo diferentes criterios en tres puntos principales: 1) posición del paciente en el momento de la exploración radiológica, 2) consistencia y cantidad del contraste que opacifica la ampolla rectal y 3) opacificación del intestino delgado mediante ingesta de bario por vía oral.<sup>7</sup>

*Posición del paciente:* existe prácticamente acuerdo total en que el paciente debe colocarse en sedestación. Se han descrito diversos asientos radiotransparentes, muchas veces de construcción artesanal.<sup>8</sup> La posición sentada del paciente contribuye de forma significativa en el mantenimiento de la continencia fecal al conservar el ángulo anorrectal por la contracción del puborrectal. Los hallazgos obtenidos en la defecografía presentan diferencias significativas según se coloque al paciente en decúbito lateral o sentado.

La cantidad del contraste introducido en la ampolla rectal es también objeto de discusión. Ekberg inyecta en el recto 300 ml de contraste en forma de papilla espesa intentando opacificar el sigmoide distal, siempre que el tono de la ampolla rectal lo permita y con el fin de valorar la existencia de un posible sigmoidecele que será más evidente al final de la evacuación, aunque hay autores que recomiendan no sobrepasar los 120 o 200 ml de contraste para no provocar una excesiva distensión del recto.<sup>8</sup>

*Densidad del contraste.* Ikenberry estudió individuos sanos con tres densidades diferentes de bario y no encontró diferencias significativas en el descenso de la unión anorrectal, en los ángulos anorrectales ni en el tiempo de evacuación; pero se trató de una serie corta con 10 hombres y 10 mujeres sanos de entre 24 y 30 años.<sup>8</sup> Pelsang utilizó un balón ovalado de silicona relleno de bario y demuestra que el ángulo anorrectal se modifica con la forma y consistencia del material de evacuación. Ambroze destacó la importancia de la consistencia de las heces en la eficiencia de la evacuación del contenido entérico: para la realización de la defecografía usó un gel semisólido.

*Opacificación del intestino delgado.* Parece indispensable en el diagnóstico de un posible enterocele aunque hay autores que no lo hacen y miden la distancia entre el recto y la vagina contrastada. Si esta distancia es

igual o superior a 2 cm es muy probable que exista un enterocele. Otros autores contrastan vagina e intestino delgado. En la opacificación de la vagina no es recomendable la introducción de compresas con contraste para no alterar la morfología de las estructuras adyacentes. El tiempo de exposición radiológica debe ser lo más corto posible y se aconseja la fluoroscopia digital con el fin de disminuir las dosis de radiación; si el tiempo de defecación es largo la fluoroscopia deberá ser intermitente.<sup>9</sup>

**Técnica.** El recto debe ser evacuado antes de la realización del estudio mediante la administración de supositorios con glicerina o un enema. En general se acepta que la consistencia del medio de contraste debe ser similar a la de las heces: una suspensión de bario con hojuelas de patata deshidratada o metilcelulosa. También existen mezclas comerciales preparadas. El volumen utilizado es variable, algunos autores sugieren la administración de la pasta hasta que se provoque urgencia defecatoria, otros usan un volumen estándar. La pasta es inyectada de manera continua con una jeringa dentro del canal anal. La mesa se coloca en posición erecta y se coloca un cómodo; dicho cómodo debe tener por lo menos 4 mm de cobre de filtración. Algunos autores sugieren la importancia de una posición más fisiológica, en posición sentada lateral izquierda. Es esencial realizar la grabación continua y rápida de la evacuación rectal mediante fluoroscopia o video. La secuencia de las maniobras se realiza con el paciente sentado en posición lateral en un cómodo especialmente diseñado. Las maniobras incluidas son: a) en estado de relajación, b) contracción máxima voluntaria del esfínter anal y los músculos de piso pélvico, c) pujo voluntario que lleva a la evacuación rectal del medio de contraste.<sup>9</sup>

### **Evaluación radiológica**

Mahieu y sus colaboradores publicaron un artículo, en 1984, en el cual enlistan cinco signos y criterios morfológicos cuantificables para considerar un estudio defecográfico normal: aumento en el ángulo anorrectal, obliteración de la impresión del músculo puborrectal, apertura amplia del canal anal, evacuación del contenido rectal y la resistencia del piso pélvico.<sup>9</sup>

Durante las diferentes etapas de la defecación los siguientes parámetros deben ser considerados: a) ángulo anorrectal (representa el ángulo entre el eje del canal anal y la línea dibujada a lo largo del borde posterior de la parte distal del recto), b) la posición de la unión anorrectal respecto del nivel de la punta del cóccix (el punto en el cual hacen intersección las líneas del ángulo anorrectal es definido como la unión anorrectal), c) la elevación de la unión anorrectal en el reposo y durante la contracción máxima voluntaria, así como su descenso durante la defecación; d) la amplitud

máxima del canal anal; e) el vaciamiento rectal; f) los cambios morfológicos en la pared rectal.<sup>10</sup>

**Línea pubococcígea y biisquiática.** Trazada desde el borde inferior del pubis a la punta del cóccix esta línea ha sido identificada generalmente como el suelo de la pelvis. Su descenso se valora por el aumento de la distancia entre la unión anorrectal y dicha línea durante la defecación. Sin embargo, diversos autores han señalado la dificultad de visualización de la línea pubococcígea y la han sustituido por una línea horizontal trazada a nivel de las tuberosidades isquiáticas llamada línea biisquiática.<sup>9,10</sup>

**Angulo anorrectal.** Durante la contracción máxima la media del ángulo anorrectal es  $88 \pm 22$ ; durante el reposo el ángulo aumenta hasta  $107 \pm 19$  y, durante la defecación, tiene un incremento a  $125 \pm 24$  (imágenes 1a, 1b y 1c).

**Posición de la unión anorrectal.** Durante la contracción máxima, la unión anorrectal se encuentra a  $0.5 \pm 2.0$  cm por encima de la punta del cóccix, su posición durante el reposo es de  $1.8 \pm 2.0$  cm por debajo de este nivel y durante la defecación continua presente un descenso hasta  $4.0 \pm 2.0$  cm por debajo de este punto de referencia.

**Apertura del canal anal.** Durante la contracción máxima y el reposo el canal anal debe permanecer cerrado. La apertura del canal anal durante la defecación es de  $1.7 \pm 0.4$  cm.<sup>9,10</sup>

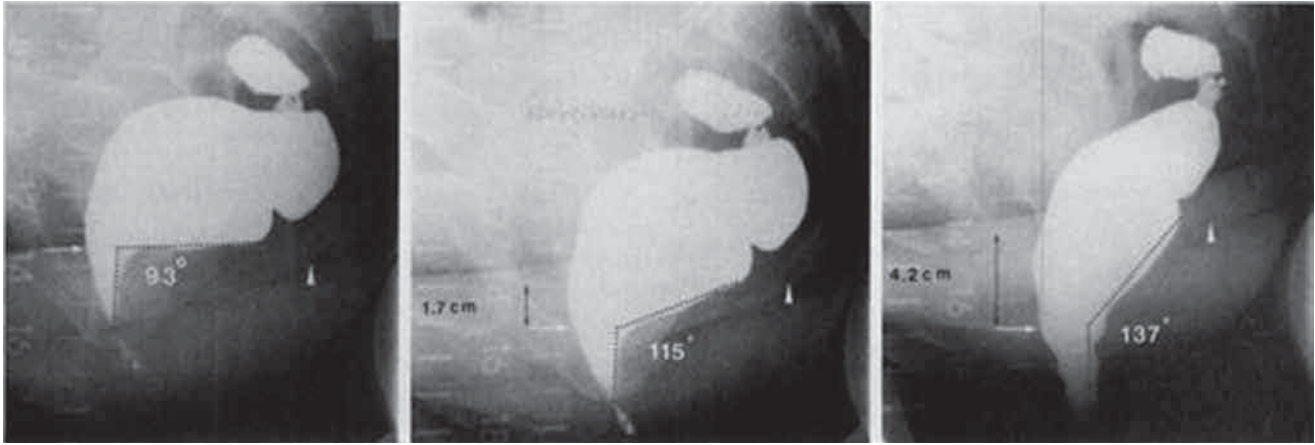
**Vaciamiento rectal.** Evacuación de 2/3 partes de la pasta baritada en un periodo de 30 segundos.<sup>11</sup>

**Cambios morfológicos de la pared rectal.** Pomerri y sus colaboradores, en un estudio de 437 pacientes asintomáticos, observaron plegamiento de la pared rectal anterior en 12% de los pacientes; en 8% de los pacientes los pliegues parecen entrar al lumen rectal durante la defecación, extendiéndose gradualmente hacia abajo o creando un defecto de llenado anular al final de la defecación<sup>12</sup> (imagen 2).

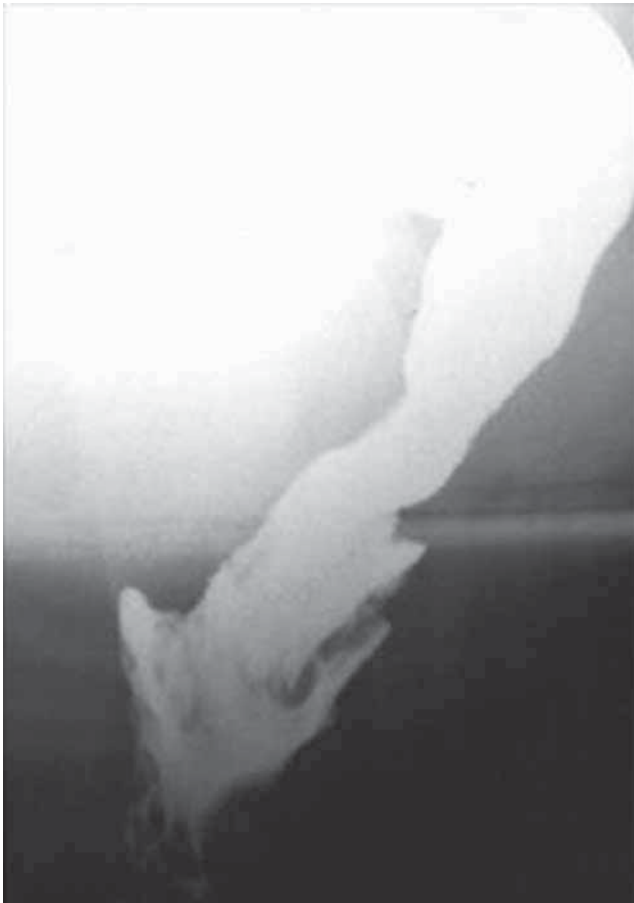### **Técnica de defecografía del Hospital San José, Tec de Monterrey**

1. El recto se vacía mediante un enema rectal administrado entre 1 y 2 horas antes del estudio.
2. Se administran 150 ml de suspensión de sulfato de bario (Liquid E-Z Parque 60% W, 41% W/W, 355 ml, EzEM®) vía oral, 45 minutos antes del estudio.
3. Preparación de la papilla baritada:
  - a) Se realiza una dilución 50/50 de suspensión de sulfato de bario 50 ml (Liquid E-Z Parque 60% W, 41% W/W, 355 ml, EzEM®) + agua 50 ml.
  - b) Se mezcla la dilución, con 40 g de puré de papa hasta obtener la consistencia deseada.
4. Se toman 120 ml en 2 jeringas de irrigación de 60 ml.
5. Se coloca al paciente en decúbito lateral izquierdo, en posición de SIMS.





**Imagen 1.** Proyecciones laterales de pelvis durante un estudio de defecografía. De izquierda a derecha se observan imágenes, con sus respectivas mediciones, durante reposo, pujo y defecación.



**Imagen 2.** Pliegues rectales mucosos en masculino de 52 años, asintomático. A la izquierda radiografía lateral del recto al final de la evacuación forzada donde se observan pliegues mucosos delgados que semejan invaginación.

6. Se coloca gel en el ano y en la sonda rectal a modo de lubricante.
7. Se inserta la sonda rectal, aproximadamente 5-8 cm.
8. Se aplican 120 ml de papilla baritada a través de sonda rectal K-40 24 French (7.5 mm).
9. Se retira la sonda rectal.
10. Se coloca la mesa de fluoroscopia en posición vertical y se coloca el baño radiolúcido en posición.
11. Se acomoda al paciente en posición sentado lateral izquierda en el baño radiolúcido.
12. Toma de imágenes estáticas en reposo, contracción y pujo.
13. Documentación dinámica de la defecación con video (2-4 imágenes/s) o fluoroscopia digital.
14. Envío de imágenes al sistema PACS para su interpretación.

#### **Hallazgos normales de la defecografía**

En reposo, para evaluar que la función del esfínter anal externo, el canal anal debe permanecer cerrado y el delineado del recto debe ser suave. Esto permite evaluar la competencia del esfínter anal interno. La imagen durante la contracción demuestra la fuerza del piso pélvico y su movimiento inadecuado puede reflejar una atrofia del músculo puborrectal. Las radiografías durante la defecación demuestran la competencia del esfínter anal externo. El nivel de la unión anorrectal es medido con respecto al nivel de las tuberosidades isquiáticas y de la línea pubococcígea durante el reposo y durante el pujo.

La evacuación rectal requiere de la coordinación adecuada de las vías nerviosas voluntarias e involuntarias,

así como de la musculatura lisa y estriada. El descenso del piso pélvico, que es definido como el descenso de la unión anorrectal desde su posición en reposo hasta la apertura del canal anal (normalmente menor de 3 cm, de la línea bisquiática) es el movimiento inicial de la defecación. El canal anal se abre completamente en un segundo o conforme el recto se comienza a vaciar. Cuando el canal anal está completamente dilatado el vaciamiento es rápido. Se forma un abombamiento de la pared rectal anterior y no se le da significado clínico a menos que supere los 2 cm de profundidad (medidos desde la pared anterior del recto a la pared anterior del canal anal). El recto debe vaciarse en menos de 30 segundos. Existe algo de confusión con el término "nivel del piso pélvico" durante el reposo y durante la defecación. La posición del piso pélvico en reposo es indicador de cómo éste lucha, con la presión intraabdominal y el peso de los órganos pélvicos, cuando el paciente está sentado o en posición erecta. Durante la defecación el cambio del piso pélvico es un indicador de cuánta elasticidad está presente. Cuando existe daño muscular la pérdida de esta función protectora expone el tejido elástico a constantes estiramientos hasta que el piso pélvico es incapaz de mantener su posición normal. El nivel de la unión anorrectal en reposo es, entonces, un indicador global del tono muscular y de la elasticidad del piso pélvico.

La certeza de la visualización directa del vaciamiento rectal ha sido confirmada comparando las medidas planimétricas con el peso del material expulsado.<sup>13</sup>

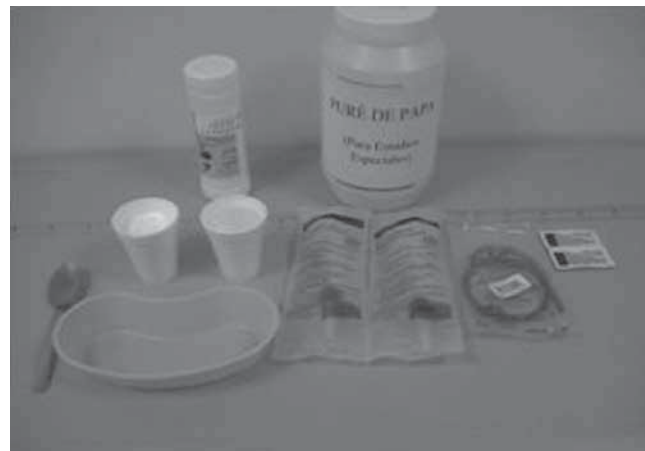
### **Diagnóstico radiológico de los trastornos defecatorios y del prolapso de órganos pélvicos**

*Disinergia del piso pélvico o anismus.* La disinergia del piso pélvico no es un diagnóstico claro. Históricamente la disinergia del piso pélvico ha sido diagnosticada en pacientes con historia de estreñimiento prologado durante la defecación cuando hay una contracción inapropiada del músculo puborrectal y el paciente es incapaz de expulsar el material de contraste. Se asume inicialmente que éste sería visto como una indentación posterior persistente, durante la defecografía, justo por encima de la unión anorrectal. Este hallazgo tiene un alto valor predictivo positivo (figura 1).

Halligan y sus colaboradores demostraron que una evacuación prolongada o incompleta del material de contraste ha demostrado ser, por mucho, un hallazgo más sensible y específico. Está presente en 83% de los pacientes y en ninguno de los sujetos control. Ellos definieron como una defecación deficiente a la inhabilidad de evacuar 2/3 partes de los 120 ml de enema contrastado durante 30 segundos. La combinación de una evacuación prolongada e incompleta tiene un valor predictivo positivo de 90%. La causa de este síndrome (también conocido como contracción paradójica

del puborrectal, relajación incompleta o piso pélvico espástico) es desconocida; sin embargo, una convincente asociación con el abuso sexual sugiere un origen funcional<sup>13</sup> (figura 2).


*Síndrome de descenso del piso pélvico.* En éste el tono muscular del piso pélvico está disminuido, se produce un prolapso de la pared anterior del recto con el esfuerzo defecatorio. Aunque el descenso del piso pélvico puede ocurrir en reposo (unión anorrectal a 3 cm o más por debajo de la línea bisquiática llamándose entonces periné descendido) usualmente sólo ocurre durante el esfuerzo defecatorio, cuando el canal anal desciende más de 3.5 cm de la línea bisquiática. Este síndrome está asociado con dolor en el perineo y la sensación de evacuación inadecuada que lleva a un estreñimiento persistente. El daño del nervio pudiendo por estiramiento puede progresar a daño neuropático con afectación de la inervación del esfínter anal externo, resultando en incontinencia fecal. Algún grado de



**Figura 1.** Material para defecografía.



**Figura 2.** Baño radiolúcido colocado sobre tarima de madera y con la mesa de exploración en posición vertical.

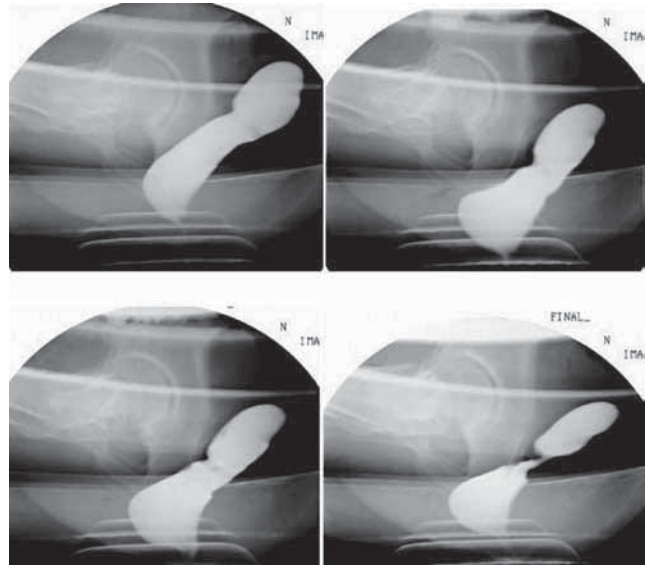


**Imagen 3.** Proyección lateral de un estudio de defecografía durante la evacuación. Se muestra una muesca en la pared posterior del recto relacionada con una mala relajación del músculo puborrectal. Obsérvese también la mala apertura del canal anal.

incontinencia ocurre en la mitad de los pacientes con este síndrome<sup>14</sup> (imagen 3).

**Incontinencia fecal.** La incontinencia debe ser asociada con cualquier otro desorden de la evacuación como la invaginación o el descenso del piso pélvico. Su prevalencia depende de la edad y de la paridad del paciente; es más común en mujeres adultas multiparas. La incontinencia de heces sólidas o líquidas es evidente en aproximadamente 75% de los pacientes con prolapso rectal. El estreñimiento crónico asociado con el prolapso puede causar neuropatía pudenda, resultando en pérdida sensorial del ano/recto, así como en déficit motor del esfínter anal externo<sup>15</sup> (imagen 4).

**Síndrome de úlcera rectal solitaria.** Clínicamente está caracterizado por estreñimiento crónico, sangre y moco en un área de eritema o ulceración vista por endoscopia, así como molestias pélvicas asociadas con trastornos de la defecación. Es caracterizado por cambios histológicos en la mucosa rectal que incluyen extensiones de la muscular de la mucosa entre las criptas y un aumento en el contenido de colágeno, con engrosamientos de la muscular propia que van desde úlceras a lesiones polipoides. El término úlcera solitaria rectal puede confundirse porque solo puede verse una erosión o eritema en la zona, o pueden verse varias úlceras. La palabra síndrome fue agregada debido a que la afección está asociada con desórdenes anorrectales y disfunción de la musculatura del piso pélvico. Las úlceras no son raras en las radiografías, usualmente están localizadas en la pared anterior del recto, a entre

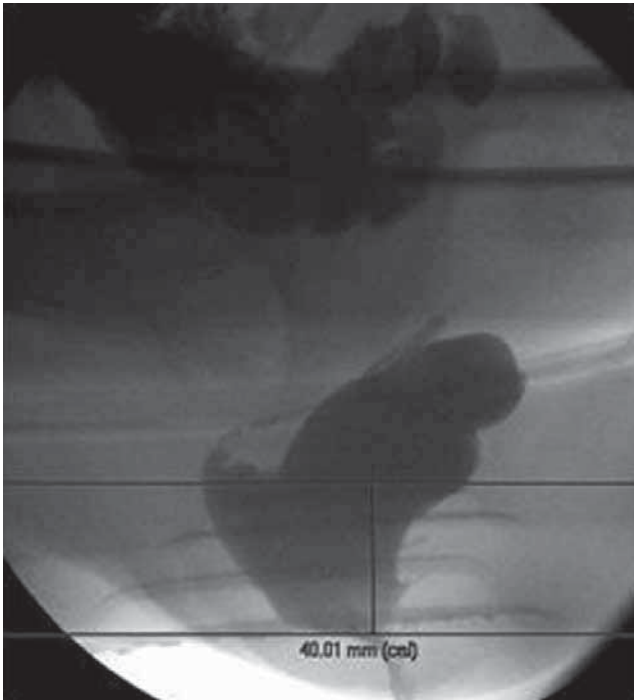


**Imagen 4.** Defecografía de una paciente femenina de 32 años con estreñimiento crónico. Durante la fase de reposo no se observan alteraciones pero al comenzar la defecación se identifica una mala apertura del canal anal. Después de múltiples intentos no logró evacuar la mayor parte del material de contraste.

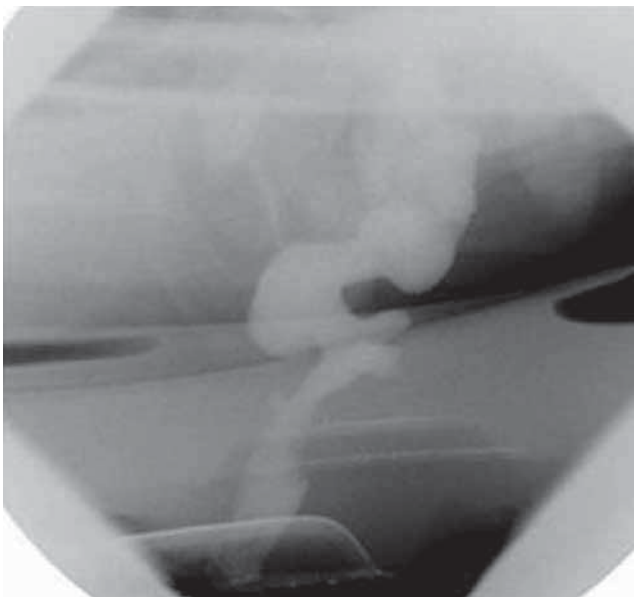
6 y 8 cm del vértice anal. Se cree que se generan por trauma del margen de una intususcepción durante un esfuerzo defecatorio contra un piso pélvico no relajado. El hallazgo de prolapso rectal y la presencia de la úlcera rectal en asociación con intususcepción son los mejores indicadores para la corrección quirúrgica<sup>16-18</sup> (imagen 5).

**Invaginaciones y prolapsos.** La invaginación rectal es una intususcepción de la pared rectal que adopta una configuración en anillo durante la defecación. Las invaginaciones usualmente se originan a entre 6 y 8 cm por encima del canal anal, a nivel del pliegue rectal mayor, y pueden ser anteriores, circunferenciales o de localización posterior. Las causas de las invaginaciones no están claramente establecidas. Un saco de Douglas anormalmente profundo, un músculo elevador del ano deficiente, insuficiencia en los mecanismos de sujeción del recto y un sigmoide redundante se han sugerido como factores predisponentes.<sup>18</sup> La invaginación puede permanecer interna, ocupando el ámpula rectal (intrarrectal); puede descender a través del canal anal (intraanal) o pasar a través del canal anal, resultando en un prolapso rectal externo completo (imagen 6).

El recto invaginado jala hacia abajo la cobertura anterior del recto, esto forma un saco profundo anterior al recto que puede contener intestino delgado, se le denomina enterocele. Durante los estadios tardíos de la defecación la invaginación puede ser causa de secuestro de un rectocele y mantener ahí el material de contraste. El material dentro de este rectocele puede ser involuntariamente evacuado después de la relajación y



**Imagen 5.** Defecografía durante la fase de evacuación: se observa un descenso de la unión anorrectal de más de 4 cm por debajo de la línea bisquiática asociado con invaginación rectal tardía y rectocele anterior.

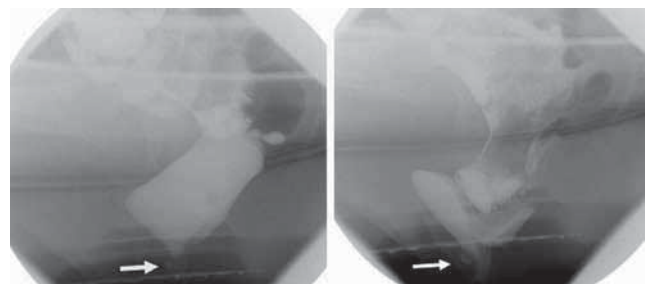


**Imagen 6.** Defecografía de un paciente masculino de 42 años de edad (con antecedente de ano imperforado y corrección quirúrgica) durante la fase de reposo: se observa el orificio anal externo abierto.

reducción de la invaginación, llevando a un diagnóstico de incontinencia. El significado clínico de los pliegues mucosos vistos al final de la defecación es incierto. Los pliegues menores de 3 mm son probablemente hallazgos normales representando mucosa redundante.<sup>18</sup> Pomerri

y sus colaboradores realizaron un estudio para proveer de medidas defecográficas para el diagnóstico de la invaginación rectal. En dicho estudio se midieron el grosor de los pliegues rectales anterior y posterior, los diámetros del *intussusciens*, y del lumen del *intussusceptum* y la tasa entre el diámetro del *intussusciens* y el diámetro del lumen del *intussusceptum*; los hallazgos se compararon con los equivalentes de pacientes asintomáticos. Demostraron que el grosor de los pliegues y la tasa entre el diámetro del *intussusciens* y el lumen del *intussusceptum* fueron significativamente mayores en sujetos con invaginación rectal que en individuos asintomáticos con pliegues mucosos<sup>18</sup> (imagen 7).

**Rectocele.** Un rectocele es un abultamiento de la pared anterior del recto como resultado de un inadecuado soporte o por laxitud de la fascia endopélvica por encima del canal anal. Puede ser detectado durante el examen rectal o vaginal. Los rectoceles se encuentran casi exclusivamente en mujeres y usualmente como resultado de daño obstétrico por sobredistensión de estos tejidos. Está presente en entre 78 y 99% de las mujeres que han dado a luz. También se observan en pacientes con obstrucción en la defecación sin prolapso y en aquellos con disinergia del piso pélvico. Aunque los rectoceles pueden ser asintomáticos también pueden contribuir a sensaciones de evacuación o defecación incompleta. Los rectoceles sintomáticos frecuentemente tienen atrapamiento del bario, especialmente cuando están asociados con prolapso o intususcepción. Si se mide la profundidad y el área de un rectocele cuando está lleno y al final de la defecación; la retención de más de 10% es indicativa de atrapamiento de bario. En el curso del tiempo la contractilidad de la pared rectal anterior empuja el material residual hacia el ámpula rectal generando una sensación de repleción rectal.<sup>18</sup> Un rectocele con una profundidad menor de 2 cm es clínicamente insignificante y es considerado dentro de los límites normales. Un rectocele debe ser considerado grande cuando tiene una profundidad mayor de 2 cm a partir del margen anal anterior.<sup>19,20</sup>



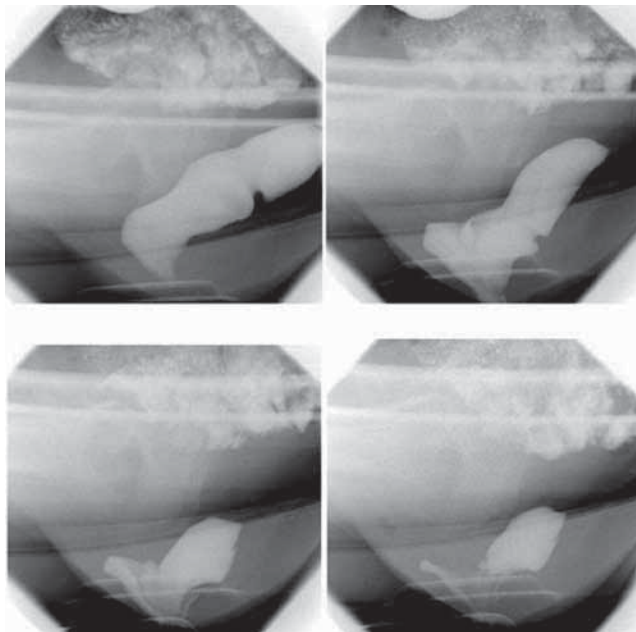
**Imagen 7.** Defecografía: la imagen de la izquierda muestra un defecto de llenado positivo en la pared rectal anterior. Durante la fase defecatoria dicho defecto no aumenta de tamaño, en relación con una úlcera, y está asociado con rectoceles anterior y posterior, con invaginación intraanal y enterocele tipo 2.



**Enteroceles.** Un enterocele es una herniación del peritoneo dentro del saco de Douglas. La separación de la vagina y el recto durante la defecación representa el ensanchamiento de la fosa rectogenital con contenido intraabdominal, intestino delgado, omento o sigmoides. En algunos casos las asas de intestino delgado pueden crear una indentación en la pared rectal anterior o incluso protruir a través del ano como parte de un prolapso rectal. Las cirugías pélvicas previas como histerectomía o uretropexia pueden predisponer a la formación de enteroceles. La defecografía juega un papel importante en la detección de enterocele previo a la cirugía. La falla en el reconocimiento y reparación de un enterocele frecuentemente lleva a un aumento en el tamaño del enterocele y a una progresión de los síntomas requiriendo una segunda intervención quirúrgica<sup>20</sup> (imagen 8).

### Relevancia clínica

El debate en torno a la relevancia clínica de la defecografía continúa. Mucho de esto deriva de la excesiva atención que se le ha dedicado a las medidas anatómicas complejas y detalladas que se realizan durante el procedimiento, así como de las alteraciones de la pared rectal; tal es el caso de cualquier intususcepción que, por mínima que sea, se ha considerada como anormal. Sin embargo, Shorvon y sus colaboradores han demostrado invaginaciones leves hasta en 80% de los pacientes voluntarios asintomáticos, sugiriendo la pobre relevancia clínica de este parámetro.<sup>20</sup> Existe una clara asociación con la dificultad para evacuar y



**Imagen 8.** Defecografía dinámica donde se observa invaginación del recto dentro del canal anal, con secuestro del contraste en el rectocele anterior y vaciamiento incompleto del material de contraste.

el síndrome de úlcera rectal solitaria; la reparación quirúrgica puede aminorar los síntomas. De cualquier manera, esto no significa que sea la causa primaria de las dificultades para evacuar. En algunos estudios con pacientes en los que los síntomas son atribuidos a la invaginación los investigadores han encontrado que los síntomas pueden persistir a pesar de la reparación quirúrgica, lo que sugiere que la invaginación puede ser un mero fenómeno secundario. El estreñimiento crónico puede engendrar rectoceles y enteroceles, ambos asociados con trastornos funcionales; en un estudio de 41 pacientes con dificultad defecatoria asociada con rectocele se observó anismus en 29 pacientes (71%). En un estudio proctográfico de 134 pacientes, de los cuales 58 presentaban estreñimiento, la única diferencia significativa entre los pacientes y el grupo control fue la prolongación del tiempo defecatorio y la falla en el vaciamiento completo del recto; esto sugiere, claramente, que las mediciones del vaciamiento son más importantes que los cambios en la configuración rectal.

También existen diferencias perceptuales entre pacientes. Algunos autores han medido el grado de concientización del reflejo rectal que lleva a las sensaciones de evacuación incompleta. Otros pacientes se quejan de sensaciones de repleción rectal a pesar de la evidencia defecográfica de que el recto está vacío. Por ejemplo, se cree que los enteroceles comprimen el recto y que esto previene la evacuación; esta opinión es derivada de las apariencias defecográficas que sugieren bloqueo rectal, pero los estudios formales de evacuación rectal en estos sujetos habitualmente son normales. Esto puede deberse al estiramiento de los receptores responsables de la distensión rectal, que se encuentran dentro de la musculatura, permitiendo que sean disparados dentro del saco del enterocele. Esto sugiere la posibilidad de que los síntomas sean debidos al saco mismo tanto como un efecto secundario del vaciamiento rectal. La importancia de un descenso excesivo del piso pélvico es incierta. Algunos estudios muestran diferencias entre los pacientes estreñidos y los sujetos control mientras que otros no muestran diferencias. Es interesante que se crea que el estreñimiento crónico pueda causar neuropatía pudenda pues no existe correlación directa entre la neuropatía y el grado de descenso del piso pélvico.<sup>20</sup>

Los problemas con la interpretación habitualmente ocurren cuando a los hallazgos anatómicos se les brinda demasiado énfasis, esto permite que la causa subyacente del desorden de la defecación permanezca irreconocible. En general, la dificultad defecatoria sugiere que una anomalía funcional pudiera ser la causa primaria de los síntomas. En este contexto cualquier anomalía de la configuración rectal es manifestación meramente secundaria y se debe tener cuidado en no trabajar únicamente con las anomalías estructurales

proctográficas. Por ejemplo, los autores de un estudio con pacientes a los que se les realizó rectopexia, por síndrome de úlcera rectal solitaria, encontraron que los síntomas posoperatorios persistentes estaban relacionados con una evacuación deficiente más que con la presencia de cualquier prolapso. Este acercamiento debe dirigir a los pacientes a terapia de reeducación (*biofeedback*) más que a cirugía, pues es poco probable que con ella se pueda tratar el desorden subyacente.<sup>21,22</sup>

Se ha discutido si la defecografía debe ser el examen de abordaje inicial en pacientes con estreñimiento severo, incluyendo a aquellos con un tránsito colónico lento porque esta puede ser una respuesta fisiológica secundaria a una inhabilidad para evacuar. Este acercamiento asegura que el tratamiento debe estar enfocado a mejorar la evacuación rectal y debe preceder a cualquier otra medida.

Esta técnica de imagen en particular puede asistir al entendimiento y manejo clínicos. Cuando este precepto ha sido aplicado a las investigaciones de la defecografía el examen, como método diagnóstico, ha tenido un sorprendente valor. En un estudio con 50 pacientes los autores demostraron que la defecografía aumenta significativamente la confianza diagnóstica: más de 90% de los médicos clínicos reportó que el estudio defecográfico le había sido de utilidad.<sup>22</sup>

### **Experiencia del Hospital San José, Tec de Monterrey**

A continuación resumimos los casos encontrados en nuestra institución durante 14 años.

Los datos fueron recabados de manera retrospectiva dentro del sistema SAP y PACS (*Picture Archiving Communication System*) del Hospital San José Tec de Monterrey, desde 1996 hasta 2010. Se realizaron 331 estudios de defecografía en 291 mujeres y 40 hombres, rango desde 4 hasta 80 años de edad (promedio 41.03 años).

A continuación se enumeran los diferentes tipos de afección encontrados y sus porcentajes de presentación: en cuanto a la apertura del canal anal se clasificó como adecuada a la apertura mayor de 1.5 cm o como inadecuada a la que va de 0 a 1.49 cm. Se observó una apertura inadecuada del canal anal en 61.33% de los estudios y apertura adecuada sólo en 38.67%.

La disinergia del piso pélvico fue identificada como una mala relajación del músculo puborrectal o mala apertura del canal anal durante el pujo e incapacidad de lograr la defecación. Se encontró relajación puborrectal adecuada en 93.66% (310 pacientes) y 6.34% (21 pacientes) con disinergia.

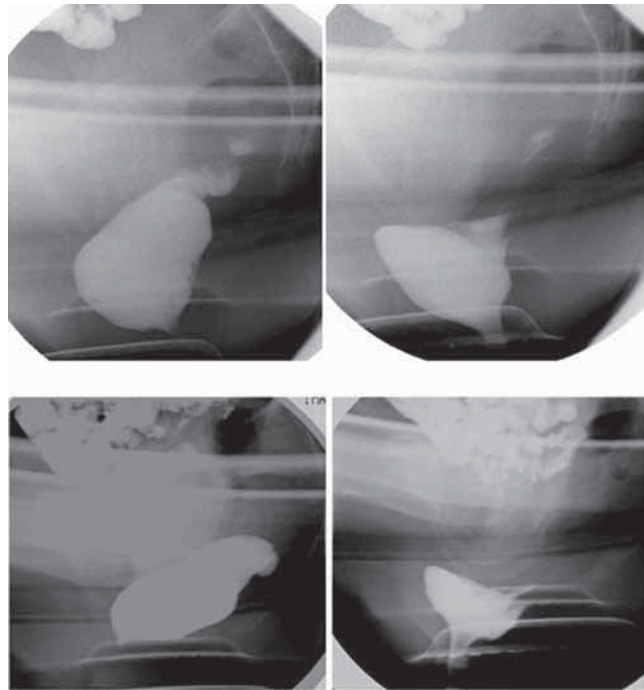
Para evaluar la evacuación del material de contraste se tomaron los valores porcentuales de residuo de la papilla baritada al final de la defecación considerándose una evacuación adecuada cuando el paciente se quedaba con un residuo menor a 30%. Tuvieron

evacuación adecuada 67.98% (225 pacientes) e inadecuada 32.02% (106 pacientes) de los casos.

Entre las alteraciones de la pared del recto las anomalías más prevalentes fueron los rectoceles anteriores: 86.74% (n = 88); de estos 70.14% (n = 202) fueron menores de 2 cm y 29.86% (n=86) mayores de 2 cm. Los tamaños se encontraron en un rango de 0.4 a 6 cm y una media de 1.65 cm. Los rectoceles posteriores se presentaron en 6.32% de los pacientes (n = 21): todos menores de 2 cm. Se presentaron invaginaciones en 42.18% (n = 140) de los pacientes; la procidencia de la pared rectal se manifestó en 29.81% (n = 99) y únicamente 8 prolapso (2.4%). Además, se encontraron enteroceles en 12.04% (n = 40) y otras anomalías como úlcera (0.15%), megarrecto (0.15%) e incontinencia (0.15%) (imagen 9).

### **Conclusión**

La demanda de estudios por imagen de la dinámica de la evacuación continúa en aumento debido a un creciente conocimiento del procedimiento y de las posibilidades de tratamiento. La defecografía juega actualmente un papel muy importante en el estudio de pacientes con trastornos de la defecación y del piso pélvico. De acuerdo con diversas publicaciones también ha influido en la selección de las diferentes opciones de tratamiento.



**Imagen 9.** Defecografías de diferentes pacientes. En la parte superior la imagen de la izquierda se encuentra en reposo, seguida de una imagen durante la fase de evacuación, donde se observa un rectocele anterior. En la parte inferior la imagen de la izquierda se muestra en reposo y a continuación, en la fase defecatoria, se muestra la formación de un rectocele anterior asociado con un rectocele posterior.

## Referencias

1. Ikenberry S, Lappas S, Hanna M, Rex D. Defecography In healthy subjects: Comparison of three contrast media. *Radiology* 1996;201:233-238.
2. Goei R. Anorectal function in patients with defecation disorders and asymptomatic subjects: Evaluation with defecography. *Radiology* 1990;174:121-123.
3. Harvey C, Halligan S, Bartram C, Hollings N, Sahdev A, Kingston K. Evacuation proctography: A prospective study of diagnostic and therapeutic effects. *Radiology* 1999;211:223-227.
4. Mahieu P, Pringot J, Bodart P. Defecography. I. Description of a new procedure and results in normal patients. *Gastrointest Radiol* 1984;9:247-251.
5. Karasick S, Karasick D, Karasick S. Functional disorders of the anus and rectum: Findings on defecography, Pictorial Essay. *AJR* 1993;160:777-782.
6. Stoker J, Halligan S, Bartram C. State of the art, Pelvic floor imaging. *Radiology* 2001;218:621-641.
7. Savoye-Collete C, Koning E y Dacher J. Radiologic evaluation of pelvic floor disorder. *Gastroenterol Clin N Am* 2008;37:553-567.
8. Ekberg O, Nylander G. Defecography. *Radiology* 1985;155:45-48.
9. Gimeno F. La defecografía en el estudio del compartimento posterior del suelo de la pelvis en mujeres con prolapso genital. *Universitat de Barcelona Facultat de Medicina Departament d'obstetricia, ginecologia, pediatria, radiología y medicina física.* 1-137.
10. Goei R, Engelshoven J, Schouten H. Anorectal function: Defecographic measurements of in asymptomatic subjects. *Radiology* 1989;173:137-141.
11. Halligan S, Malour A, Bartram C, Marshal M. Predictive value of impaired evacuation at proctography in diagnosing anismus. *AJR* 2001;177:633-636.
12. Pomerri F, Zuliani M, Mazza C, Vilarejo, Scopece A. Defecographic measurements of rectal intussusception and prolapse in patients and in asymptomatic subjects. *AJR* 2001;176:641-645.
13. Maglente D, Bartram C, Hale D, Park J et al. Functional imaging of the pelvic floor. *Radiology* 2011;258:23-39.
14. Goei R, Baeten C, Arends J. Solitary rectal ulcer syndrome: Findings at barium enema and defecography. *Radiology* 1988;168:303-306.
15. Goei R, Baeten C. Rectal intussusceptions and rectal prolapsed: Detection and postoperative evaluation with defecography. *Radiology* 1990;171:124-126.
16. Bernier P, Stevenson G, Shorvon P. Defecography commode. *Radiology* 1988; 166:891-892.6
17. Lessafer L. Defecography-Update 1994, Book Review. *Radiology* 1997;692.
18. Kelvin F, Maglente D, Hornback J, Benson J. Pelvic prolapsed: Assessment with evacuation proctography (Defecography). *Radiology* 1992;184:547-551.
19. Karlbom U, Nilsson S, Pahlman L, Graf W. Defecography Study of rectal evacuation in constipated patients and control subjects. *Radiology* 1999;210:103-108.
20. Alfisher M, Scholz F, Roberts P, Counihan T. Radiology of ileal pouch-anal anastomosis: Normal findings, examination pitfalls, and complications. *Radiographics* 1997;17:81-98.
21. Dobben A, Wiersma T, Janssen L. Prospective assessment of interobserver agreement for defecography in fecal incontinence. *AJR* 2005;185:1166-1172.
22. Marrufo C, Sánchez M, Morales L. Manometría y defecografía en pacientes constipados con disquecia. *Rev Gastroenterol Mex* 2005;70(4):424-429.