

Dra. Laura González Flores\*  
 Dra. Bertha Lilia Romero Baizabal\*  
 Dra. María Teresa Valadez Reyes\*  
 Dra. Pilar Dies Suárez\*  
 Dr. Marco Antonio Sarmiento Abril\*  
 Dr. Eduardo Miguel Flores Armas\*

## Neurofibroma del páncreas: presentación inusual en una paciente del Hospital Infantil de México Federico Gómez

### RESUMEN

Se presenta el caso de una paciente de 18 años, portadora de neurofibromatosis tipo 1, a la que se le detectó lesión en la fosa poplítea con diagnóstico histopatológico de neurofibroma. En el seguimiento por imagen se detectó una lesión hipocóica en la apófi-

sis unciforme y en la cabeza del páncreas. Posteriormente desarrolló cuadro de dolor abdominal de tres meses y, en el ultrasonido de seguimiento, se observó crecimiento de la lesión de ecotextura heterogénea. Se sometió a tratamiento quirúrgico y el diagnóstico histopatológico demostró un tumor maligno de la vaina periférica originado en

un neurofibroma plexiforme con afectación al apéndice cecal y al peritoneo. La edad de presentación y la localización de la lesión es lo que interesa especialmente del presente caso clínico.

**Palabras clave:** neurofibroma, páncreas.

*Continúa en la pág. 70*

\*Servicio de Radiología e Imagen del Hospital Infantil de México "Federico Gómez", Dr. Márquez 162, Colonia Doctores, 06720, México, D.F.  
 Correspondencia: Dra. Laura González Flores: laurall9@hotmail.com.mx

### Resumen clínico

Se presenta el caso de una paciente de 18 años de edad, conocida en el Hospital Infantil de México Federico Gómez desde los 5 años de edad debido a un cuadro de dermatosis caracterizado por manchas "café con leche" de distribución en tronco y abdomen de hasta 1.5 cm de diámetro. El diagnóstico establecido por el Servicio de Neurología fue neurofibromatosis tipo 1.

**Antecedentes heredofamiliares:** abuelo materno finado por leucemia senil; abuela materna y abuelo paterno finados por cáncer de páncreas.

**Antecedentes patológicos personales:** en mayo de 2001 se le realizó biopsia de una lesión cutánea en la fosa poplítea con diagnóstico histológico de neurofibroma. En abril de 2010 se detectó por ultrasonido una lesión en la apósis unciforme y en la cabeza del páncreas de 2.3 × 1.5 cm, hipocóica al resto del tejido pancreático, bien delimitada, de bordes lisos que a la aplicación de la modalidad Doppler color mostró vascularidad en la periferia (imágenes 1a y 1b).

**Padecimiento actual:** inició tres meses antes de su valoración por el Servicio de Imagen con dolor abdominal de intensidad moderada, punzante, progresivo,

que disminuía con la administración de analgésicos tipo AINE; sin exacerbantes. A la exploración física no se detectaron visceromegalias y se encontró dolor de distribución difusa a la palpación profunda, con predominio en epigastrio y mesogastrio.

Un nuevo estudio de ultrasonido abdominal mostró una lesión dependiente de la apósis unciforme y de la cabeza del páncreas que medía 5.7 × 5.5 cm en sus ejes mayores, de predominio hipocóico, bien delimitada, redonda, de pared gruesa y que contenía líquido. Al Doppler color no mostró la vascularidad que produce discreto efecto de masa (imágenes 2a, 2b, 2c y 2d).

El estudio complementario de tomografía con aplicación de medio de contraste endovenoso demostró la lesión en idéntica localización, de composición predominantemente líquida con focos sólidos y reforzamiento en la periferia. Como hallazgo adicional se encontró útero septo (imágenes 3a, 3b, 3c, 3d y 3e).

Se realizó pancreatoduodenectomía con apendicectomía profiláctica por encontrar apéndice edematoso; además, se observaron múltiples implantes peritoneales de las mismas características macroscópicas que la lesión principal.

El análisis histológico de la pieza quirúrgica reveló que en los cortes del páncreas existía un tumor sólido mesenquimatoso, maligno, compuesto por sábanas y haces de células neoplásicas de núcleo hiper cromatoso

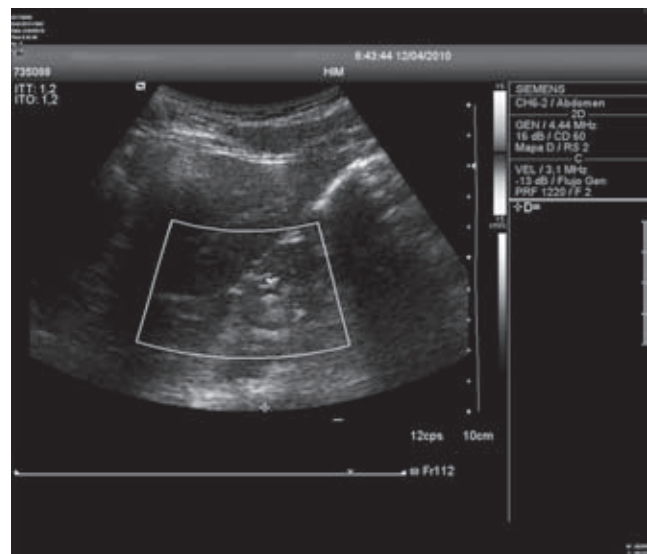
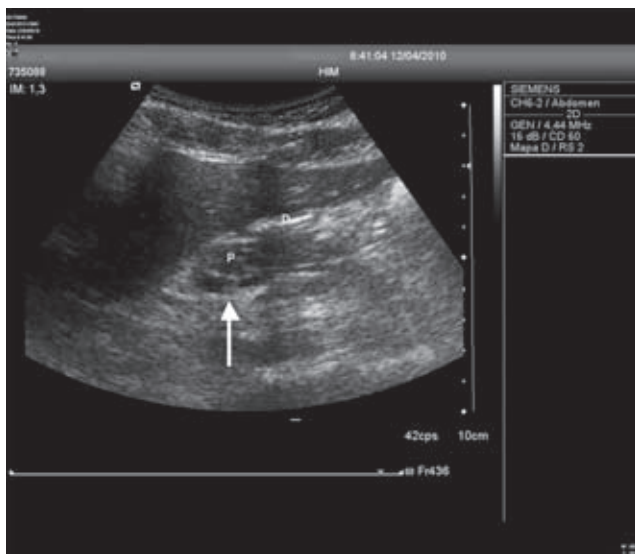
## ABSTRACT

We present the case of a patient age 18 years, carrier of type 1 neurofibromatosis, in whom a lesion in the popliteal fossa was detected with histopathological diagnosis of neurofibroma. Image follow-up

detected a hypoechoic lesion in uncinete process and pancreatic head. The subject subsequently experienced three months of abdominal pain, and growth of the lesion with heterogeneous echotexture was observed in the follow-up ultrasound. The subject underwent surgical treatment, and histopathological diagnosis found a malignant peripheral nerve sheath tumor

originating in a plexiform neurofibroma with compromise of the cecal appendix and peritoneum. The age of appearance and location of the lesion are the main points of interest in this clinical case.

**Key words:** neurofibroma, pancreas.

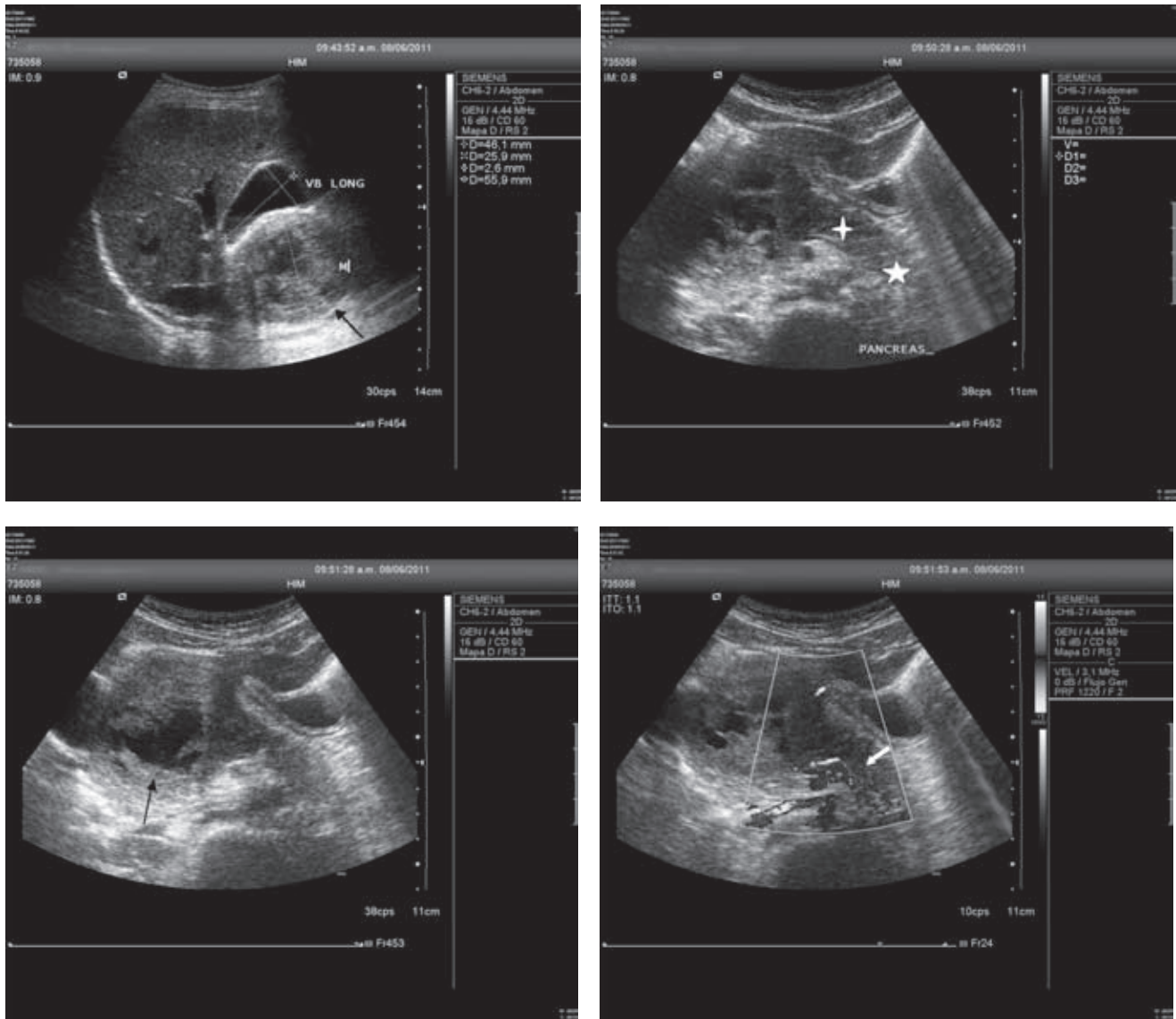


**Imagen 1.** Corte de ultrasonido que muestra, en escala de grises: (a) una lesión hipoeoica dependiente de la apófisis unciniforme y de la cabeza del páncreas (flecha). (b) Con la modalidad Doppler color se observa vascularidad periférica.

y núcleo con variación en forma y tamaño, además de infiltración por troncos nerviosos de diferente forma y tamaño, con matriz endoneural de aspecto mixoide. El apéndice vermiforme mostró hiperplasia de tejido linfóide asociada con mucosa, con centros germinales activos y obliteración de su luz por proliferación mucosa de células fusiformes. Se establecieron, como diagnósticos finales: 1) tumor maligno de la vaina del nervio periférico de alto grado, originado en un neurofibroma plexiforme que infiltra la muscular del duodeno sin tomar el borde quirúrgico, 2) neurofibroma plexiforme de epipión y 3) neurofibroma plexiforme del antro gástrico (imágenes 4a, 4b, 4c, 4d, 4e y 4f).

## Discusión

La neurofibromatosis tipo 1 (o enfermedad de Von Recklinghausen) es una enfermedad autosómica dominante y es el más común de los síndromes neurocutáneos; ocurre en 1 de cada 2 000 a 3 000 nacimientos y se encuentra asociada con un defecto en el brazo largo del cromosoma 17 (17q11.2). Puede manifestarse como una entidad simple o como un desorden multisistémico heterogéneo que afecta a cualquier parte del cuerpo. Los pacientes afectados presentan los síntomas clásicos durante la niñez; éstos son: áreas de hiperpigmentación (“manchas café con leche”), tumores cutáneos y subcutáneos, pecas



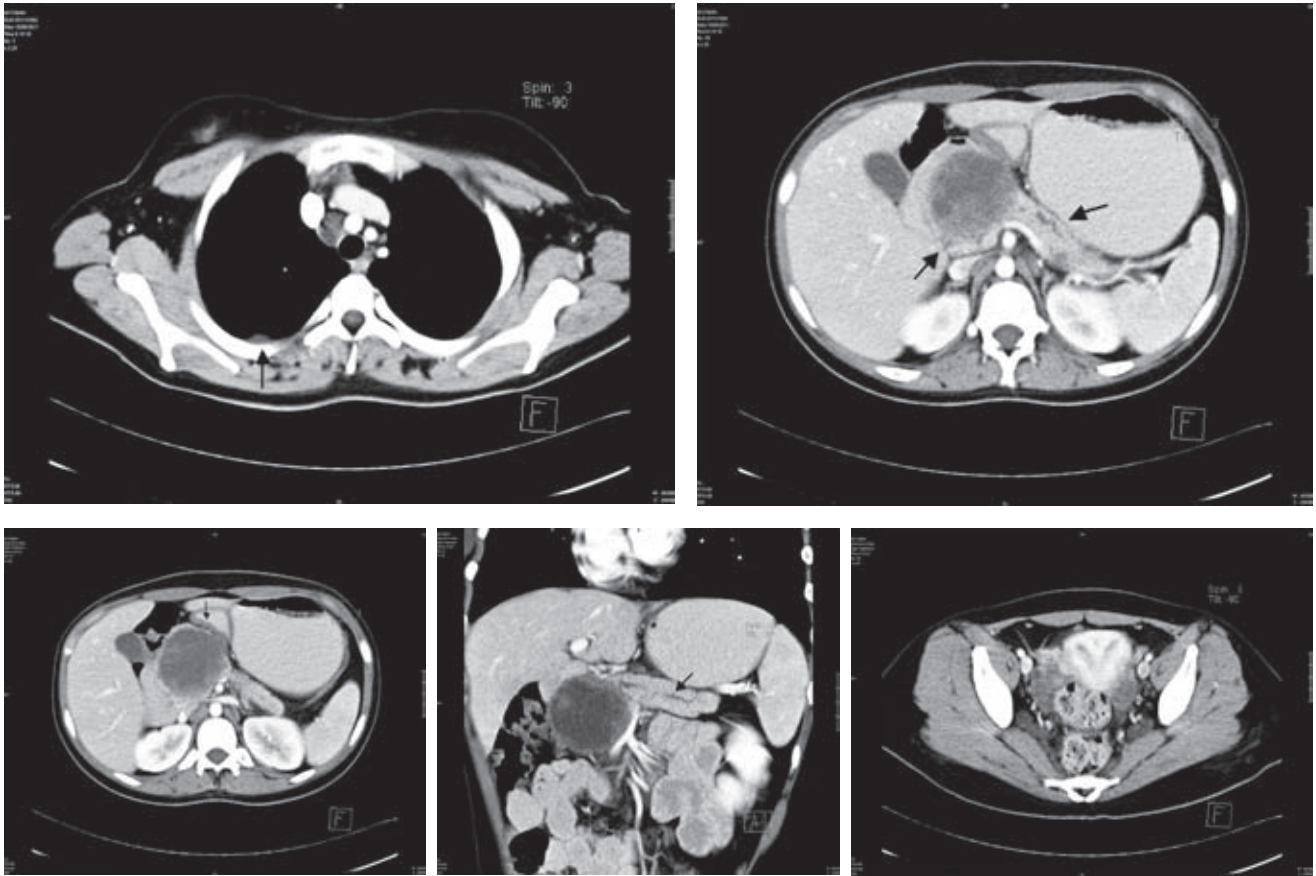
**Imagen 2.** Ultrasonido en escala de grises. **(a)** Tumor heterogéneo que desplaza la vesícula biliar en su borde libre en sentido superior (flecha). **(b)** Apófisis unciforme y cabeza del páncreas: el cuerpo (cruz) y la cola (estrella) del páncreas conservan morfología y ecogenicidad. **(c)** Componente quístico de la lesión (flecha). **(d)** Doppler color de la arteria esplénica: características normales (flecha).

inguinales y axilares, glioma del nervio óptico, nódulos de Lisch y displasia ósea; sin embargo, más de 10% de los afectados presentan la enfermedad en forma tardía con manifestaciones atípicas.<sup>1-4</sup>

Los tumores clásicos ocurren fuera del sistema nervioso central e incluyen los neurofibromas plexiformes, con variedad solitaria en 30%. En los niños los tumores más comunes son los neurofibromas cutáneos benignos y el glioma del nervio óptico. Se ha descrito involucramiento abdominal en 10 a 25% de los pacientes afectados, manifestándose más comúnmente en la forma de neurofibromas del hígado, mesenterio, retroperitoneo y tracto gastrointestinal.<sup>1-5</sup>

Las manifestaciones más comunes en la afectación abdominal son dolor, náusea, distensión abdominal, diarrea, estreñimiento y, en ocasiones (5%), perforación intestinal y sangrado gastrointestinal.<sup>1,2,5</sup>

El estudio de imagen juega un papel importante en la evaluación, diagnóstico y seguimiento de las lesiones. Los estudios baritados detectan obstrucción intestinal; el ultrasonido muestra los neurofibromas solitarios como imágenes redondas, hiperecogénicas con ecos en su interior, lobulados, de bordes lisos y bien delimitados. En la modalidad Doppler color se pueden detectar complicaciones vasculares como aneurismas y estenosis. La tomografía computada revela lesiones sólidas,



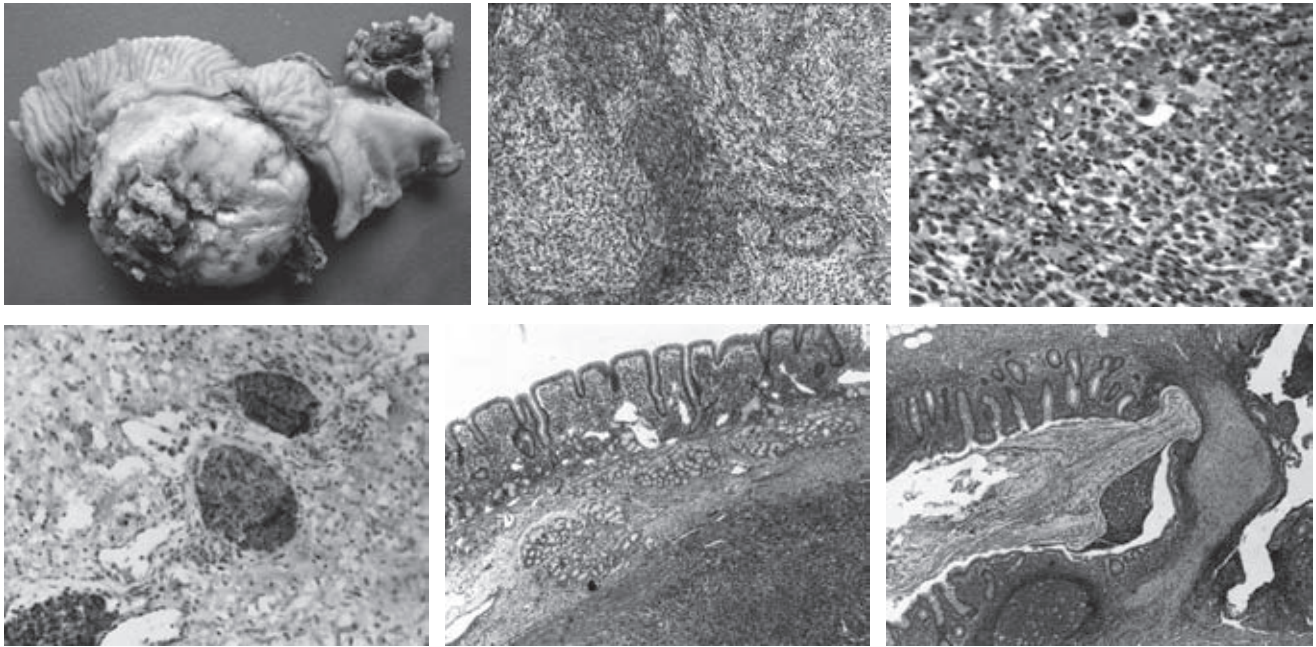
**Imagen 3.** (a) Ventana mediastínica: lesión hipodensa de localización apical derecha (flecha). (b, c y d) Cortes axiales y reconstrucción coronal de una lesión heterogénea, con abundante componente líquido, que afecta a la cabeza del páncreas y a la apófisis unciforme (flecha); existe reforzamiento periférico tras la administración del medio de contraste endovenoso; el conducto pancreático (flecha) se encuentra dilatado. (e) Útero con morfología en “corazón” característica del útero septo.

habitualmente fusiformes, que siguen la distribución de los nervios, de baja densidad con valores de 20 a 25 UH debido a sus componentes de degeneración quística, hipocelularidad y células de Schwann ricas en lípidos alternantes con áreas hipovasculares por degeneración mixomatosa central y componentes quísticos; ocasionalmente con calcificaciones. Con la administración de medio de contraste radioopaco muestran reforzamiento periférico debido a sus elementos fibrosos y a celularidad periférica; la asimetría de densidad es altamente sugestiva de degeneración maligna. El estudio de resonancia magnética es el estudio de elección y el hallazgo común es un tumor redondo, bien delimitado, predominantemente hipointenso en la secuencia T1 con hiperintensidad central; en las imágenes potenciadas de T2 presenta señal heterogénea secundaria a zonas de degeneración mixoide y diferentes patrones de reforzamiento tras la administración de gadolinio.<sup>1,2,3,6-8</sup>

Al análisis histológico los neurofibromas muestran proliferación de las células de la vaina nerviosa intercaladas con haces gruesos de colágeno y grados variables de degeneración mixoide. La transformación maligna de los tumores se presenta en 2% de los pacientes con cambios de tipo sarcomatoso.<sup>4,6</sup> El tratamiento de elección es la resección quirúrgica en lesiones de gran tamaño que producen síntomas.<sup>1,5</sup>

### **Conclusión**

El neurofibroma del páncreas es una entidad rara que se desarrolla en pacientes afectados por neurofibromatosis tipo 1. Este caso tiene especial interés por la edad de presentación, la localización de la lesión y la diseminación al resto de los órganos abdominales; ello contribuye a destacar la importancia del estudio por imagen del abdomen en el control de la enfermedad.



**Imagen 4. (a)** Pieza quirúrgica macroscópica. **(b)** Corte histológico del páncreas: células de aspecto sarcomatoso. **(c)** Corte histológico del páncreas con evidencia de “células monstruo” características de transformación sarcomatosa. **(d)** Con proteína S100 se detectan células de Schwann y células malignas positivas. **(e)** Corte del duodeno que muestra lesión infiltrativa en la capa muscular propia. **(f)** En el apéndice vermiforme se observa obliteración de la luz por neurofibroma.

## Referencias

1. Rastogi Raul. Intra-Abdominal Manifestations of von Recklinghausen's Neurofibromatosis. *The Saudi Journal of Gastroenterology* 2008;14(2):80-82.
2. Rastogi Raul. Gastric Outlet Obstruction Due to Neurofibromatosis: A Unusual Case. *The Saudi Journal of Gastroenterology* 2009;15(1):59-61.
3. Fortman BJ, Kuszyk BS, Urban BA, Fishman EK. Neurofibromatosis Type 1: A Diagnostic Mimicker at CT. *Radiographics* 2001;21:601-612.
4. Monsalve J, Kapur J, Malkin D, Babyn PS. Imaging of Cancer Predisposition Syndromes in Children. *Radiographics* 2011;31:263-280.
5. Thornton MR, Campbell F, Garvey CJ, Hershman MJ. Abdominal Neurofibromatosis. *Journal of the Royal Society of Medicine* 1998;92:587-589.
6. Eun Rha S, Byun JY, Eun S, Chun HJ, Lee HG, Lee JM. Neurogenic tumors in the Abdomen: Tumor Types and imaging Characteristics. *Radiographics* 2003;23:29-43.
7. Pichardt PJ, Bhalla S. Primary Neoplasms of Peritoneal and Subperitoneal Origin: CT Findings. *Radiographics* 2005;25:983-995.
8. Low G, Panu A, Millo N, Leen E. Multimodality imaging of Neoplastic and Non neoplastic Solid Lesions of the Pancreas. *Radiographics* 2011;31:993-1015.