

Displasia fibromuscular en arterias rectales. Presentación de un caso

Miguel Ángel Carrillo-Martínez,* Jesús Héctor Salinas-Sepúlveda,* Luis Téllez-Martínez,** Angélica Beatriz Rodríguez-Baca***

RESUMEN

La displasia fibromuscular es una enfermedad vascular no aterosclerótica y no inflamatoria que se puede presentar en cualquier arteria aunque la afección de las arterias viscerales es poco común. En este reporte de caso presentamos a un paciente de 46 años que se presentó con tenesmo rectal, dolor perineal y rectorragia. Se identificaron, por medio de tomografía y resonancia, engrosamiento de la pared del recto e inflamación perirrectal. Se le realizó angiografía mesentérica en la que se observó aumento de calibre de las arterias rectales y circulación venosa invertida, con flujo lento sugestivo de malformación arteriovenosa.

El paciente fue ingresado en el quirófano para resección del recto. El examen anatomopatológico reportó colitis isquémica y cambios de displasia fibromuscular en las arterias del recto.

Palabras clave: displasia fibromuscular, arterias del recto, colitis isquémica, malformación arteriovenosa, angiografía.

ABSTRACT

Fibromuscular dysplasia is a non-atherosclerotic and non-inflammatory vascular disease that can appear in any artery, although it is rarely found in visceral arteries. In this case report we present a patient age 46 years who was admitted with rectal tenesmus, perineal pain, and rectorrhagia. Thickening of the rectal wall and perirectal inflammation were identified by means of tomography and resonance. A mesenteric angiography was performed, in which we observed increased size of rectal arteries and inverted venous circulation, with slow flow suggestive of arteriovenous malformation.

The patient was taken to the operating theater for resection of rectum. The anatomopathological examination reported ischemic colitis and changes due to fibromuscular dysplasia in the rectal arteries.

Key words: fibromuscular dysplasia, rectal arteries, ischemic colitis, arteriovenous malformation, angiography.

CASO CLÍNICO

Presentamos el caso de un paciente masculino de 46 años de edad que inició su padecimiento tres semanas antes de su valoración con tenesmo rectal y vesical, dolor perineal y disuria. El paciente refirió trauma rectal.

Se realizó tomografía computarizada simple y con contraste endovenoso del abdomen completo en donde se observaron engrosamientos de la pared del recto y de la

porción distal del sigmoides, acompañados de cambios inflamatorios en la grasa adyacente. La vascularidad de la zona se observó incrementada, no se identificaron abscesos o colecciones líquidas. Se observaron múltiples quistes en ambos riñones, sin evidencia de hidronefrosis o calcificaciones (imágenes 1a-1c).

Se le practicó colonoscopia en la que se observó pérdida de la arquitectura normal de la pared del recto, con áreas eritematosas y friables. Se le trató con enemas esteroideos y antibióticos. Fue dado de alta hospitalaria 10 días después.

En el primer día de egreso hospitalario presentó un episodio de rectorragia. A la exploración física en su reingreso presentó abdomen blando, depresible, doloroso a la palpación profunda. Se repitió la colonoscopia que reveló diverticulosis como probable sitio de sangrado. No se logró identificar sitio de sangrado activo.

Persistió la rectorragia y se realizó nuevamente una colonoscopia en la cual se identificó, a 10 cm del margen

* Departamento de Radiología e Imagen.

** Escuela de Medicina y Ciencias de la Salud.

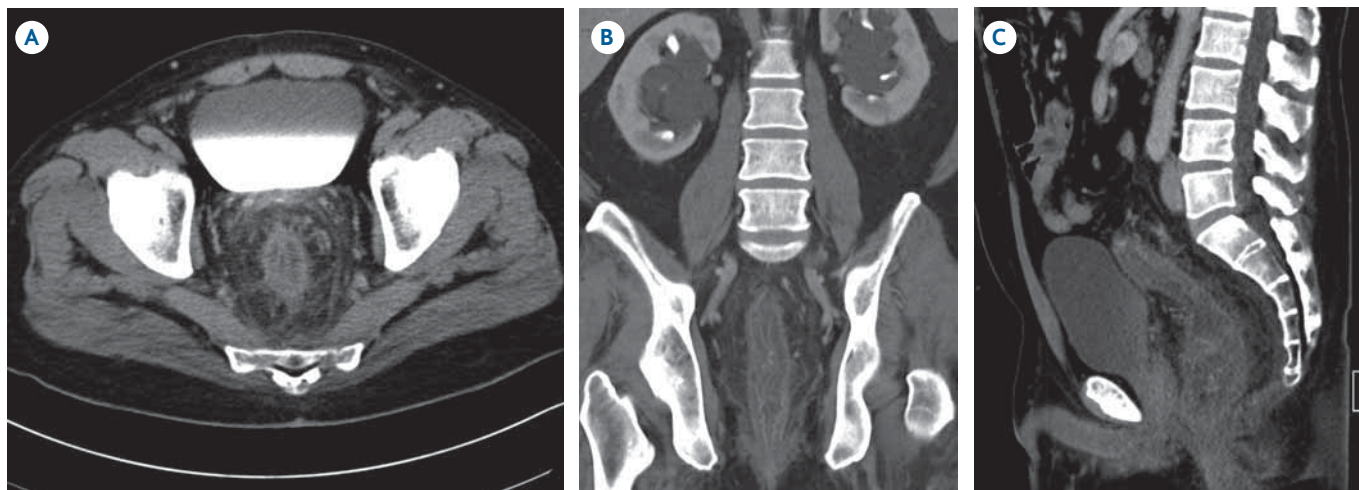
*** Departamento de Patología.

Hospital San José Tecnológico de Monterrey. Av. I. Morones Prieto No. 3000 Pte., Col. Doctores, 64710, Monterrey N.L.

Correspondencia: Dr. Jesús Héctor Salinas Sepúlveda. Correo electrónico: jhsalinas@gmail.com

Recibido para publicación: 29 de octubre 2012

Aceptado para publicación: 1 de noviembre 2012



Imágenes 1a-1c. Tomografía con contraste IV, cortes axial, coronal y sagital: engrosamiento de la pared de recto y sigmoides, cambios inflamatorios en la grasa adyacente y aumento en la vascularidad de la zona.

anal, sitio de sangrado activo (coincidente con la zona eritematosa y friable vista en estudios previos) de tipo arterial, se colocó clip para posteriormente realizar un pinzamiento que controló el sangrado.

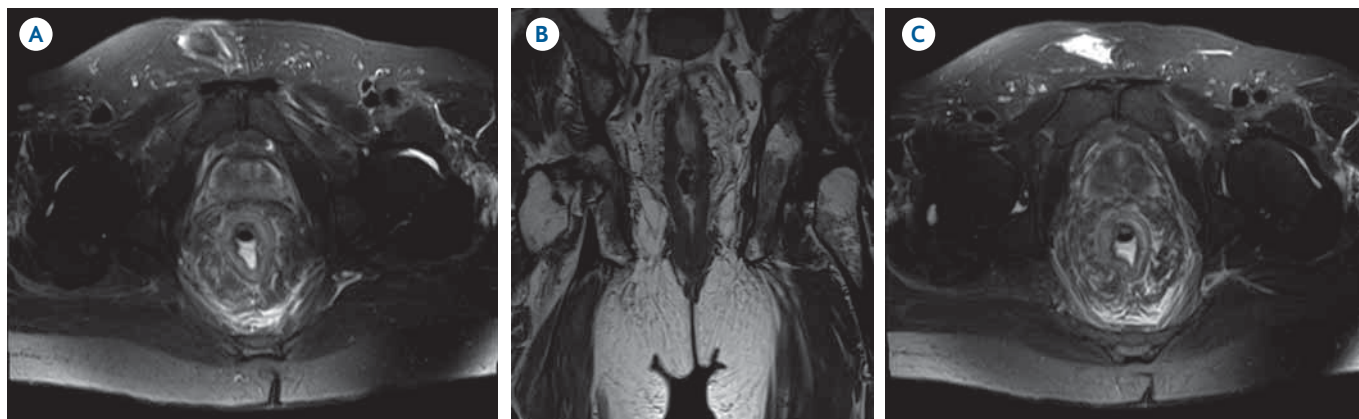
Se practicó resonancia magnética nuclear en la que se observó engrosamiento asimétrico de la pared del recto, pérdida de la diferenciación de las capas mucosa, submucosa, muscular y serosa (imágenes 2a-2c).

Al persistir la rectorragia se solicitó angiografía mesentérica en la que se distinguió aumento del calibre de las arterias rectales superiores y ramas terminales de la mesentérica inferior. Llamó la atención la fase tisular irregular y heterogénea así como el llenado temprano de vasos venosos aumentados de calibre y con circulación invertida

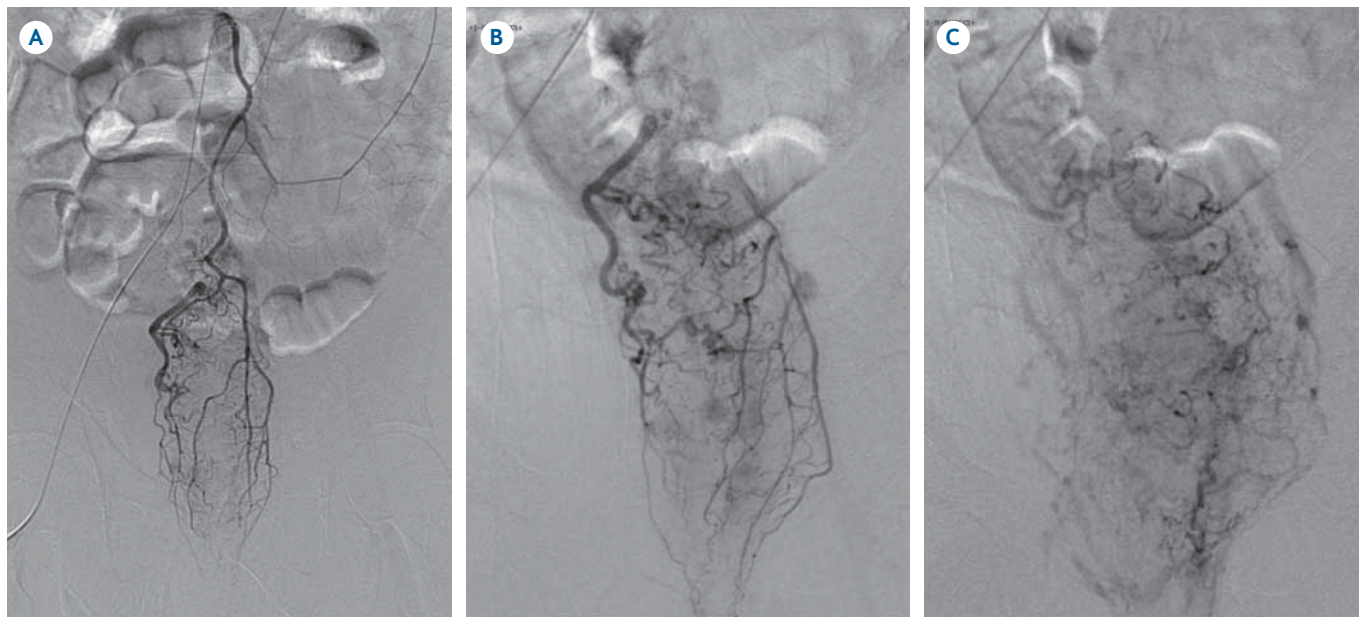
o arterializada. Ello sugería malformación arteriovenosa (imágenes 3a-3c).

Después de la angiografía se remitió al paciente a cirugía para resección del recto con colostomía en asa.

El reporte anatomopatológico del segmento resecado de recto-sigmoides describe engrosamiento de pared de la mayor parte de las arterias presentes en las áreas ulceradas debido a hiperplasia fibrosa subendotelial así como incremento del tejido fibroso de la adventicia. La disminución consecuente de la luz de las arterias y arteriolas produjo cambios isquémicos severos en la mucosa y submucosa produciendo extensas zonas de necrosis ulcerada. No se identificaron placas de ateroma, ni datos de vasculitis. La tinción de tricrómico de Mason resaltó



Imágenes 2a-2c. Resonancia: engrosamiento asimétrico de las paredes del recto con pérdida de la diferenciación de las capas mucosa, submucosa, muscular y serosa.



Imágenes 3a-3c. Angiografía mesentérica: aumento del calibre de las arterias rectales superiores. Fase tisular irregular y heterogénea; circulación venosa invertida.

abundante de colágeno en la capa media y adventicia de los vasos de la submucosa, hallazgos que confirmaron la hiperplasia fibromuscular arterial. El diagnóstico fue colitis isquémica, ulcerada y con sangrado reciente a consecuencia de displasia fibromuscular de tipo mixto de las arterias rectales con afección de la capa media y adventicia (imágenes 4 y 5).

DISCUSIÓN

La displasia fibromuscular es una enfermedad vascular no aterosclerótica, no inflamatoria que afecta principalmente a las arterias renales (60-75%) y carótidas internas (25-30%); pero también puede presentarse en cualquier otra arteria del cuerpo (15%).¹

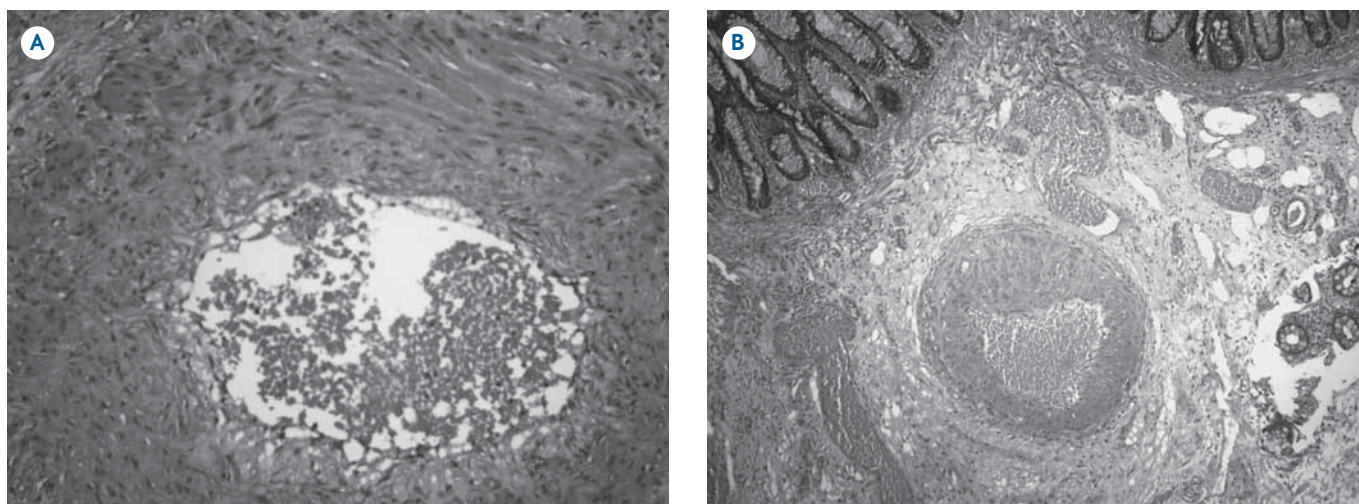


Imagen 4. **A)** Hematoxilina y eosina (4×): mucosa del colon sigmoide y su submucosa con vasos displásicos y congestivos. En el vaso del centro se observan las capas media y adventicia aumentadas de tamaño a expensas de la proliferación de colágeno y actividad fibroblástica. **B)** Zum (40×): capa media y depósito de colágeno que diseca las fibras del músculo liso.

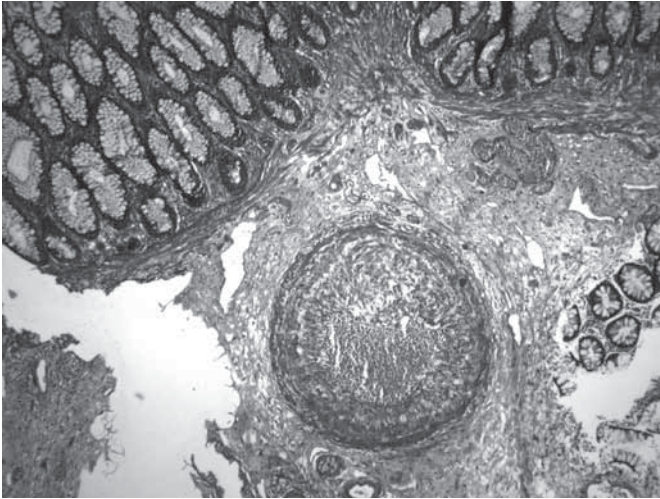


Imagen 5. Masson (4×): abundante colágena en las capas media y adventicia de los vasos de la submucosa.

La displasia fibromuscular produce que la luz arterial se torne irregular y predispone a la formación de trombos que pueden embolizar y producir cambios isquémicos. A pesar de que se han propuesto múltiples factores (genéticos, mecánicos, hormonales), la causa de la displasia fibromuscular sigue siendo incierta. El cigarro y la hipertensión arterial se han asociado con incremento en el riesgo de padecer la enfermedad. Se cree que un factor genético puede estar involucrado ya que la afección se encuentra más entre los pacientes con algún familiar de primer grado con la enfermedad; además de personas con el alelo para enzima convertidora de angiotensina ACE-1.¹

Su presentación clínica puede variar desde asintomática hasta enfermedad multisistémica que simula una vasculitis necrotizante, todo ello dependiendo del segmento arterial afectado, del grado de estenosis y del tipo de displasia fibromuscular.¹

La displasia fibromuscular en arterias viscerales no renales generalmente involucra a tronco celíaco, arteria mesentérica superior, arteria mesentérica inferior, arteria hepática y arteria esplénica. Puede ocurrir angina intestinal cuando al menos dos de los vasos principales mesentéricos presentan obstrucción que puede progresar a isquemia.^{2,3}

La clasificación patológica de la displasia fibromuscular se basa en la capa arterial afectada. La afección de la capa media es la más común, representa de 80 a 90% de los casos.⁴ Existe también afección de la capa media sin afección de la intima o adventicia.^{1,5} Se caracteriza por el signo clásico de collar de perlas alternando con áreas de

estenosis y dilatación aneurismática. Esta variante representa menos de 1% de las estenosis arteriales.¹

La afección de la capa intima ocurre en menos de 10% de los pacientes (principalmente en niños y adolescentes) y corresponde a una acumulación circular de colágeno.⁵ Se caracteriza por áreas de estrechez asociada con dilatación fusiforme postestenosis.¹

La afección de la adventicia es el tipo más raro de displasia fibromuscular (menos de 1% de los casos).¹ El tejido fibroso de la adventicia es reemplazado por colágeno denso mientras que las otras capas de la arteria permanecen intactas.⁵ Se caracteriza por áreas alargadas de estenosis.¹ Es importante recordar que los diferentes tipos de displasia fibromuscular pueden coexistir entre ellos.⁵

Imagen

La angiografía sigue siendo el método de elección para el diagnóstico de la displasia fibromuscular aunque las nuevas técnicas de imagen han ido desplazando su utilización.^{6,7}

Radiografía simple

La radiografía simple del abdomen tiene una participación en el estudio del paciente que se presenta con dolor abdominal debido a isquemia intestinal por trombosis y estenosis de las arterias mesentéricas. Los hallazgos pueden ser: distensión intestinal, edema interasa, pseudoobstrucción, abdomen sin gas, neumatosis intestinal, ascitis y gas portal o mesentérico.⁶

Angiografía

Capa media: se caracteriza por la apariencia típica de “collar de perlas”. En el segmento afectado la arteria tendrá un calibre mayor y la lesión se localiza en la porción media.^{1,7} El signo del collar de perlas se observa en 80% de los pacientes con displasia fibromuscular.⁵

Capa íntima: estenosis focal y concéntrica con un estrechamiento leve similar al observado en vasculitis de grandes vasos.^{1,7}

Adventicia: áreas de estenosis tubulares, alargadas, finas. El diámetro arterial no supera el normal. Comúnmente no se asocia con formación de dilataciones.^{1,7} Veinte por

ciento de los pacientes presentan un patrón mixto en la angiografía.⁵

Tomografía computada

Se debe de realizar una fase angiográfica además de reconstrucción multiplanar para tener una mejor evaluación.⁶

En la oclusión de una arteria intestinal se observa oclusión o estenosis de un asa del intestino asociada con engrosamiento de la pared intestinal, hemorragia y neumatosis.⁶

Resonancia magnética

La angiografía por resonancia magnética produce excelentes angiogramas sin el riesgo de exposición a la radiación y uso de material de contraste yodado.⁶ Se debe utilizar una técnica de angiografía 3D con contraste; los hallazgos por imagen serán los mismos patrones ya descritos para la angiografía.

En nuestro caso no se realizó angiotomografía ni angiorensonancia. En las imágenes multiplanares obtenidas

encontramos engrosamiento de la pared del recto y cambios de inflamación local provocados por isquemia debido a la afección de las arterias rectales por displasia fibromuscular.

Referencias

1. Slovut DP, Olin JW. Fibromuscular dysplasia. *The New England Journal of Medicine* 2004;350(18):1862-1872.
2. Yamaguchi R, Yamaguchi A, Isogai M, Hori A, Kin Y. Fibromuscular dysplasia of the visceral arteries. *American Journal of Gastroenterology* 1996;91(8):1636-1638.
3. Quirke P, Campbell I, Talbot IC. Ischaemic proctitis and adventitial fibromuscular dysplasia of the superior rectal artery. *British Journal of Surgery* 1984;71:33-38.
4. Olin JW, Brett AS. Diagnosis, management, and future developments of fibromuscular dysplasia. *Journal Of Vascular Surgery* 2011;53:826-836.
5. Touze E, Oppenheim C, Trystram D et al. Fibromuscular dysplasia of cervical and intracranial arteries. *Int J Stroke* 2010;5:296-305.
6. Khan AN. Fibromuscular Dysplasia Imaging. <http://emedicine.medscape.com/article/423966-overview>
7. Srinivasan A, Krishnamurthy G, Cahill A, et al. Spectrum of renal findings in pediatric fibromuscular dysplasia and neurofibromatosis type 1. *Pediatric Radiology* 2011;41(3):308-316.