

Establecimiento de un protocolo de resonancia magnética para determinar multifocalidad y multicentricidad en pacientes con cáncer de mama

Marissa Bravo-Cañón y Zobeida Analilia Ventura-Bravo

RESUMEN

Propósito. Establecer un protocolo de resonancia magnética (RM), en CT Scanner de México, para determinar multifocalidad y multicentricidad en pacientes con cáncer mamario sin metástasis.

Método. Estudio prospectivo que se realizó de marzo de 2010 a diciembre 2011 en el área de resonancia magnética de CT Scanner de México. Se evaluaron pacientes con lesiones sospechosas de malignidad en estudios de mamografía y ultrasonido, pacientes con tratamiento neoadyuvante para cáncer de mama, así como pacientes con clasificación BIRADS-6.

El objetivo del trabajo fue identificar focos secundarios: multifocales (en el mismo cuadrante), multicéntricos (en cuadrante diferente) y los localizados en la mama contralateral o a más de 5 centímetros del foco primario.^{1,2}

Resultados. Los resultados demostraron focos ocultos no valorados por mastografía ni por ultrasonido, se registró solo un caso de bilateralidad.

Conclusión. La resonancia magnética puede identificar focos de cáncer secundario que pueden no ser removidos rutinariamente en la cirugía. Además, con base en sus resultados es posible asesorar tanto en el manejo como en el tratamiento a seguir.

Palabras clave: resonancia magnética, cáncer de mama, multifocalidad, multicentricidad.

ABSTRACT

Purpose. Establish a magnetic resonance (MR) protocol at CT Scanner de Mexico to determine multifocality and multicentricity in patients with non-metastatic breast cancer.

Method. A prospective study conducted from March 2010 through December 2011 in the CT Scanner de Mexico MR area. Patients who presented lesions suspected of malignancy in mammograms and ultrasound studies, patients with neoadjuvant treatment for breast cancer, and patients with BIRADS 6 were evaluated. The purpose was to identify secondary foci: multifocal (in the same quadrant), multicentric (in different quadrants), and localized in the contralateral breast or more than 5 centimeters from the primary focus.^{1,2}

Results. The results showed occult foci not detected by mammogram or ultrasound, and in one case bilaterality.

Conclusion. MR can identify foci of secondary cancer which may not be routinely removed in surgery; also, it helps advise patients on management and treatment to follow based on the results.

Key words: magnetic resonance, breast cancer, multifocality, multicentricity.

INTRODUCCIÓN

Los avances tecnológicos en los equipos de resonancia magnética (RM) permiten en la actualidad evaluar la anatomía de la mama con gran detalle, incluso zonas de la mama ocultas o difíciles de demostrar con los métodos convencionales como la porción más posterior y los mús-

culos de la pared torácica. Con la inyección del material de contraste se pueden demostrar las estructuras vasculares, los ganglios linfáticos y detectar lesiones vascularizadas.

Actualmente, la anatomía de la mama puede ponerse de manifiesto con gran detalle mediante RM. Es esencial el conocimiento de las estructuras normales y de la anatomía de la mama para poder interpretar adecuadamente la RM de mama.

La RM de mama tiene cada vez más aplicaciones clínicas como método diagnóstico complementario para la mamografía y el ultrasonido. Debido a su sensibilidad y efectividad en el tejido mamario denso, la RM resulta

CT Scanner de México. Puebla 228, Col. Roma, 06700, México, D.F.

Correspondencia: Marissa Bravo Cañón. Correo electrónico: marissalej@yahoo.com

Recibido: 3 septiembre 2012

Aceptado: 30 mayo 2013

ser un complemento valioso para el estudio diagnóstico de una paciente con anomalía mamaria o con un cáncer confirmado mediante biopsia. La principal limitación de la RM es su especificidad entre baja y moderada que, en combinación con una sensibilidad alta, puede provocar que se realice una biopsia innecesariamente, la ansiedad de la paciente o generar un gasto alto. Sin embargo, existen datos que demuestran que la RM con contraste resulta eficaz en la detección temprana de cáncer en mujeres con riesgo alto y que es superior a la mamografía para identificar y demostrar la extensión del cáncer de mama multifocal y multicéntrico.³

La señal de la RM de mama se basa en principios físicos diferentes a los de la mamografía; refleja la densidad de protones de agua en el tejido y sus interacciones magnéticas con las moléculas del ambiente local. La señal de la RM se encuentra muy influida por estas interacciones magnéticas que afectan lo rápido que los protones de agua pueden volver al equilibrio (proceso caracterizado por los tiempos de relajación T1 y T2) después de recibir la energía de radiofrecuencia (RF) desde una fuente externa (bobina de RF). La señal de RM también puede ser sensible a los procesos fisiológicos como, por ejemplo, difusión local del agua, flujo sanguíneo, oxigenación de la sangre y pH. La RM se realiza utilizando la técnica potenciada en T1 que es sensible a la acumulación de agentes de contraste basados en el gadolinio que actúan para acortar T1 y aumentar la intensidad de señal. De hecho, un aumento temprano y significativo de la señal (antes de los 2 minutos) en una zona del tejido mamario indica mayor densidad, mayor filtración de los microvasos o ambas cosas, lo cual puede ser consecuencia de una gran angiogénesis tumoral. Si bien la mayoría de los cánceres de mama muestran aumento de señal no todos pueden constituir cáncer, esto provoca una sensibilidad alta en la RM pero una especificidad entre baja y moderada.³

El análisis morfológico de la imagen se realiza mejor con técnicas de alta resolución espacial que permiten evaluar los márgenes de tal forma que los hallazgos sospechosos puedan diferenciarse de los hallazgos aparentemente benignos. Por lo tanto, la evaluación de los márgenes, de la arquitectura interna y del patrón de captación pueden ser caracterizados.

Los hallazgos deben ser comparados en pre y poscontraste, así como con otras secuencias pertinentes como imágenes potenciadas en T2 para evaluar quistes; en algunos

casos las reconstrucciones tridimensionales son útiles y, por último, las curvas de intensidad/tiempo que pueden ofrecer indicios para establecer la causa de dichos quistes.⁴

Utilidad de la resonancia magnética

La RM es hoy día una técnica muy consolidada para la evaluación de las afecciones mamarias. Con ella obtenemos una gran resolución espacial ya que podemos utilizar campos de estudio reducidos (FOV). La captación de contraste en el cáncer de mama se produce, normalmente, de forma temprana e intensa ya que gracias a la utilización de secuencias rápidas obtenemos imágenes de muy buena calidad en tiempos cortos (resolución temporal).

La RM tiene mayor sensibilidad que la mamografía ya que puede detectar enfermedad clínica o mamográficamente oculta.⁵ Puede detectar lesiones menores de 1 cm por lo que es más sensible que la mamografía o el ultrasonido.⁶

El cáncer multicéntrico puede definirse como uno o múltiples focos de cáncer bien definidos y separados por tejido mamario histológicamente normal.⁷

Desde 2002, en Estados Unidos, la RM se utiliza en forma rutinaria para establecer el estadio del cáncer mamario y para evaluar la recurrencia tumoral.⁸

En un estudio reciente Al Hallaq y sus colegas demostraron lesiones secundarias en 10% de sus casos, enfermedad multifocal en 3.6%, enfermedad multicéntrica en 4.5% y enfermedad contralateral en 1.8%. El valor predictivo positivo en la resonancia magnética fue de 72.2%.⁹

Wilkinson y sus colaboradores refirieron que, al utilizar la mamografía, 15% de los cánceres de mama corresponden a tumores multifocales y multicéntricos (MFMC) pero dicho porcentaje asciende hasta 34% del total al agregar un estudio ecográfico mamario bilateral. Debido a la gran incidencia de esta neoplasia y al aumento indiscutible en el diagnóstico de tumores MFMC en los últimos años, resulta indispensable establecer de qué manera las multifocalidad y multicentricidad afectan la supervivencia general de los pacientes con cáncer de mama; algo que no ha sido definido claramente.¹⁰

Se ha publicado que en la mamografía convencional existen entre 10 y 30% de falsos negativos.² Sin embargo, entre ellos, la relectura crítica puede revelar errores de

interpretación o de diagnóstico. Se estima que el porcentaje de verdaderos cánceres ocultos en mamografía varía entre 15 y 22%.^{11,12}

MATERIAL Y MÉTODOS

En el presente trabajo se incluyeron:

- Pacientes que acuden a nuestro centro y son diagnosticadas con cáncer de mama por mamografía y ultrasonido. Con la RM podemos valorar la extensión real de la lesión, si es uni o bilateral y si hay diferentes focos de lesión. De esta forma se puede llegar a un diagnóstico integral y ofrecer el tratamiento adecuado.
- Pacientes con cáncer de mama ya con tratamiento establecido que necesitan seguimiento y control tanto para evaluar la respuesta al mismo como para detectar posible recurrencia o lesiones residuales.

Con este método se intenta determinar la morfología de la lesión y la cinética de realce con el material de contraste. La secuencia ideal de RM debe ofrecer la resolución temporal adecuada para evaluar la morfología y los contornos de las lesiones realzadas. En el examen dinámico con el material de contraste se ha demostrado que sólo después del primer minuto poscontraste las velocidades de realce de lesiones benignas y malignas difieren de manera significativa; dicha diferencia desaparece en los segundo o tercer minutos poscontraste. Se recomienda incluir todo el volumen del tejido fibroglandular de las dos mamas.

Protocolo de estudio

Los exámenes de resonancia magnética de mama fueron realizados en un aparato GE Sigma HD 1.5 T, de 4 canales, con gradiente alto que incrementa la resolución espacial y la relación señal-ruido, con lo que se requiere menor tiempo de adquisición por secuencia.

Es muy importante, antes de iniciar cada estudio, la calibración del equipo para homogeneizar el campo. El protocolo de estudio incluye: localizador multiplanar para la planeación de los cortes. Secuencia T1 y STIR en el plano axial, T2 con supresión de grasa sagital y axial. Consecutivamente se realiza el estudio dinámico con la administración de gadolinio a 0.2 mL por kg de peso obteniendo 6 fases.

Antes del examen se le informa a la paciente el proceso del estudio, el objetivo del mismo y se le responden dudas o preguntas respecto al mismo. Se le solicita llenar un cuestionario con el fin de obtener toda la información con referencia al estado clínico actual y sus antecedentes familiares, personales, sintomatología actual e inspección. El consentimiento informado es indispensable antes de proceder a la inyección del material de contraste.

Una vez completada la información se procede al examen. Se utiliza la bobina específica para mama. Esta bobina consta de dos receptáculos de alojamiento de las mamas que permite la fijación y la estabilidad de posición. El examen incluye ambas mamas dado que los cánceres invasivos de mama son multifocales en 14% de los casos y bilaterales en 8%.³

Ya en la sala de exploración se coloca a la paciente en decúbito prono con los brazos extendidos a lo largo del cuerpo; de esta manera, se reducen los artificios de movimiento por respiración a la vez que se consigue una orientación y configuración anatómicas de la mama; por otro lado, se logra la relajación del pectoral. Es importante el posicionamiento correcto de la paciente, así como su comodidad y colaboración para obtener un examen adecuado.

Se coloca una vía para la administración de contraste endovenoso con un catéter intravenoso del número 22 y mediante bomba de inyección Medrad modelo Spectris, velocidad de inyección 2.5 mL/s. Después un segundo bolo de 2 mL/s. El medio de contraste se administra con caudal de inyección constante.

El estudio dinámico aporta información diagnóstica. El protocolo dinámico consiste en la realización de una secuencia rápida ponderada en T1, sin contraste, que cubre la totalidad de las mamas en menos de un minuto con cortes de 1 a 3 mm de espesor con inyección de gadolinio; se repite la misma secuencia de manera iterativa, cada minuto hasta los 5 o 7 minutos que hace posible obtener el número de imágenes (250-400). Posteriormente, en la consola se realizan la sustracción de las imágenes (con y sin contraste) y las curvas de captación en las áreas de mayor enriquecimiento.¹³

Todas las imágenes se transfieren a las estaciones de trabajo en donde se realizan la inspección visual de la señal, el cálculo del coeficiente de difusión aparente (ADC), el cálculo de perfusión en la región de interés y reconstruc-

ciones 2D y 3D con proyección de máxima intensidad (MIP). Con esta información se establece la correlación de los hallazgos de imagen con los datos clínicos para planear el diagnóstico histopatológico.¹⁴

Criterios de inclusión

- Pacientes con cáncer de mama ya conocido.
- Pacientes con tratamiento neoadyuvante.
- Control de la mama contralateral para determinar nuevos focos.
- Pacientes con mamografía y ultrasonido BI-RADS-4 y 5.
- Asimetría focal BIRADS-3.
- Pacientes con sospecha de recidiva tumoral.

Criterios de exclusión

- Pacientes con implantes.
- Mamografías BIRADS-0.
- Nódulos sólidos con morfología benigna evaluados con mamografía y ultrasonido previos.

Análisis de la imagen

Para poder realizar un informe sobre los datos obtenidos a través de la RM de mama se debe tener en cuenta el conocimiento anatómico de la glándula; para ello se elaboró el siguiente apartado.

Anatomía de la mama

La mama es una glándula cutánea modificada envuelta en una fascia fibrosa. La fascia pectoral superficial se localiza inmediatamente debajo de la piel y en el espacio retromamario. El fondo de la mama yace sobre la fascia pectoral profunda.³ Aunque hay varias capas de fascia entre la mama propiamente dicha y el músculo pectoral mayor la mama no está completamente separada del músculo pectoral mayor debido a los vasos sanguíneos y linfáticos penetrantes.¹⁵

La mama se compone de tres estructuras principales. Piel, tejido celular subcutáneo y tejido mamario (parénquima y estroma). El parénquima está dividido en 15 a 20 lóbulos o segmentos que convergen en el pezón y presentan una disposición radial. Los conductos de lóbulos convergen de 6 a 10 conductos colectores principales que tienen

aberturas en el pezón y se conectan al exterior. Cada uno de estos conductos principales se ramifican hacia atrás del pezón y forman un lóbulo o segmento de tejido glandular que está sujetado por tejido estromal o conectivo adyacente. La distribución de los lóbulos es irregular ya que predomina el tejido glandular en el cuadrante superior y externo de la mama.¹⁵

Debajo de las aberturas del pezón es visible el seno galactóforo. El seno galactóforo es una leve dilatación de la porción ampular del conducto principal. Los conductos principales que convergen debajo del pezón y drenan cada segmento tienen un diámetro de 2 mm. Cada conducto drena un lóbulo constituido por 20-40 lobulillos. Cada lobulillo contiene 10-100 alvéolos o ácinos. Cada lóbulo también consiste en conductos ramificados que se dividen en estructuras subsegmentarias y terminan en la unidad ductal lobulillar terminal. La unidad ductal lobulillar terminal consiste en el conducto terminal y el ácino. El tejido glandular y los conductos están rodeados por grasa y sujetos por los ligamentos de Cooper, que son elementos del tejido conectivo que se origina en el tejido estromal y se insertan en la fascia prepectoral y la dermis y sujetan y levantan el tejido mamario.³

Al momento de la evaluación de los hallazgos obtenidos por RM de mama es importante considerar los siguientes conceptos:

Foco. Se considera a todo punto de realce inespecífico, pequeño. No ocupa espacio, y pueden ser múltiples (realce punteado).

Nódulo. Es una lesión tridimensional que puede o no desplazar al tejido mamario normal circundante. La morfología y los márgenes se emplean para distinguir lesiones benignas de malignas; la evaluación se debe realizar en la primera fase de contraste para evitar el "lavado" y el progresivo realce del tejido mamario circundante⁴ (figura 1).

Realce interno. Puede ser homogéneo, que caracteriza a los procesos benignos, o heterogéneo, que caracteriza a los procesos malignos, sobre todo si el realce es anular⁴ (figura 2).

Realce no nodular. No es ningún foco ni nódulo, se clasifica según la distribución y ocupa menos de 25% de un cuadrante de la mama (figura 3).

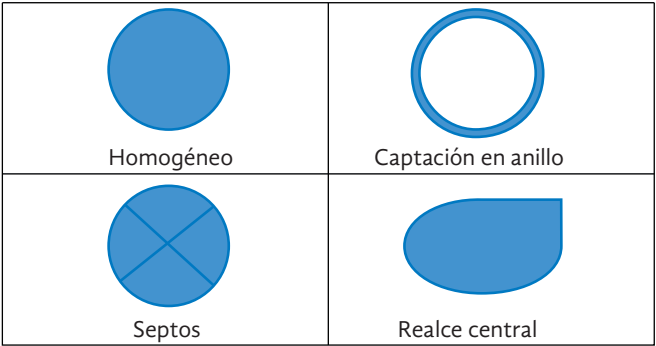


Figura 1. Márgenes y morfología de los nódulos.

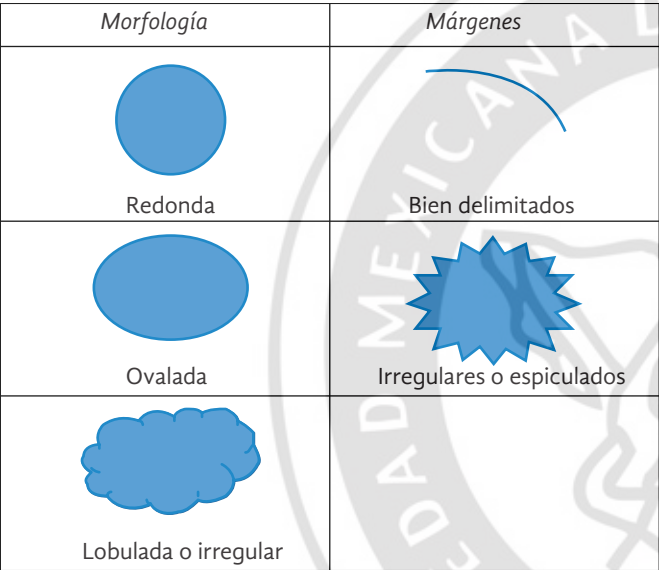


Figura 2. Diferentes tipos de realce.

Curvas dinámicas. En promedio nos indican la relación tiempo/intensidad de cada tumor. Se realizan colocando la región de interés (ROI) sobre el área que realza con mayor intensidad, entonces se analiza a lo largo del tiempo; cuanto más rápida sea la adquisición más información potencial se obtiene. El tamaño de la ROI debe ser de más de 3 píxeles (figura 4).

Las categorías de evaluación se basan en el sistema BI-RADS⁴ desarrollado para la mamografía:

A. La evaluación es incompleta.

BIRADS-0: son necesarios estudios adicionales cuando la resonancia es técnicamente incorrecta o cuando no se han efectuado curvas dinámicas de captación.

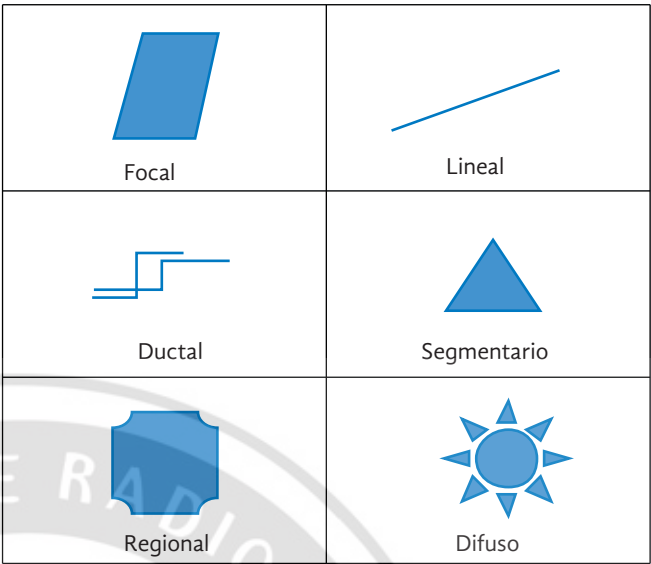


Figura 3. Diferentes tipos de realce no nodular.

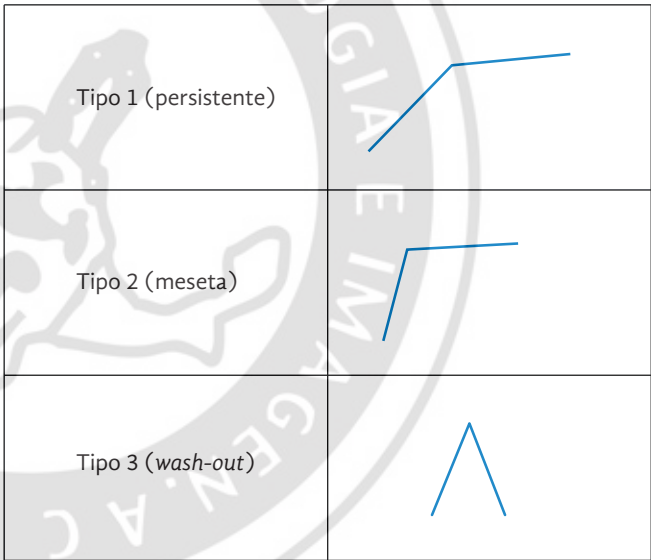


Figura 4. Diferentes tipos de curva dinámica.

B. La valoración es completa-categorías finales (cuadro I).

RESULTADOS

En un período de un año y 7 meses en el área de RM se realizaron 48 estudios de RM de mama, de los cuales fueron excluidas pacientes con implantes y pacientes con reporte mamográfico BIRADS-0.

Se consideraron pacientes del sexo femenino (30 a 80 años de edad, promedio 40) con diagnóstico mamográfico y

Cuadro I. Categoría final en el sistema BIRADS determinada mediante resonancia magnética

BIRADS-1	BIRADS-2	BIRADS-3	BIRADS-4	BIRADS-5	BIRADS-6
Negativa	Benignos	Probablemente benignos	Sospechoso	Altamente sospechoso	Malignidad comprobada
No se visualizan realces anómalos, no hay alteraciones significativas.	No existe evidencia de malignidad. Prótesis mamarias.	Requiere control semestral.	Debe considerarse biopsia.	Lesiones con alta probabilidad de ser neoplásicas.	Diagnóstico de cáncer por biopsia.

por ultrasonido de sospecha de malignidad; se observaron lesiones que en las diferentes secuencias cumplían con los criterios para determinar multifocalidad y multicentricidad. Se confirmaron con estudio histopatológico.

Las pacientes que cumplieron los criterios de inclusión fueron 20, los *criterios de diagnóstico* considerados fueron la evaluación pre y poscontraste, tamaño, morfología y patrón de realce del tumor, otros focos en mama homolateral, afección a la piel, músculo pectoral o pared torácica. Por supuesto, la evaluación de la mama contralateral fue importante.

Se encontraron 2 (10%) casos de cáncer de mama tratado con biopsia excisional (BIRADS-6) en los cuales se identificó distorsión en la arquitectura posquirúrgica y multifocalidad (imágenes 1a-1e).

Se hallaron 4 (20%) casos de nódulo sólido de tipo indeterminado ya analizados con mamografía y ultrasonido (BIRADS-4); uno de ellos correspondió con fibroadenoma y en los otros tres se confirmó cáncer primario (imágenes 2a-2f).

De los 6 (30%) casos ya categorizados como BIRADS-5 por mamografía y ultrasonido se determinó multicen-

tricidad en 5 (25%); de ellos 1 presentó bilateralidad (imágenes 3a-3e).

Se presentaron 2 casos (10%) como distorsión en la arquitectura; 1 se asoció con inyección de cuerpo extraño. El otro correspondió a tejido fibroso (imágenes 4a-4f).

En 1 paciente (5%) con cáncer de mama con tratamiento neoadyuvante se reportó recurrencia tumoral (imágenes 5a-5c).

Encontramos 1 solo caso (5%) considerado como “nuevo foco tumoral” en un paciente con antecedente de cáncer de mama derecha tratado con mastectomía. En 1 caso (5%) asimetría focal de reciente aparición relacionada con fibrosis. En 1 caso (5%) se determinó alteración ganglionar en axila derecha con diagnóstico histopatológico de cáncer de tipo indeterminado. En 2 casos (10%) se consideraron los seguimientos semestrales porque los hallazgos no cumplieron los criterios de sospecha.

Los resultados obtenidos indican que los hallazgos por RM, en todos los casos estudiados, aportaron elementos importantes para el manejo y tratamiento de las pacientes; por lo tanto, aunque en este estudio contamos con

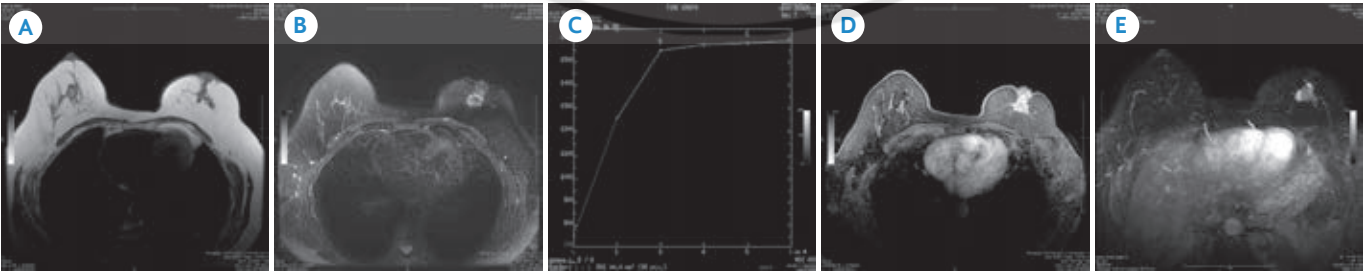


Imagen 1. Mujer de 55 años después de una biopsia excisional por tumor palpable en mama izquierda que reveló carcinoma lobulillar infiltrante. **A)** Secuencia T2 en plano axial. Imagen de apariencia nodular isointensa al tejido fibroglandular de márgenes irregulares localizada a nivel retroareolar de mama izquierda. **B)** Secuencia T2 *Fat Sat*, hiperintensa. **C)** Análisis cinético con curva dinámica tipo 2. **D)** Dinámica potenciada en T1, fase 2 con importante realce homogéneo, márgenes irregulares. **E)** Proyección de máxima intensidad; masa con realce heterogéneo, macrolobulada con importante aporte sanguíneo.

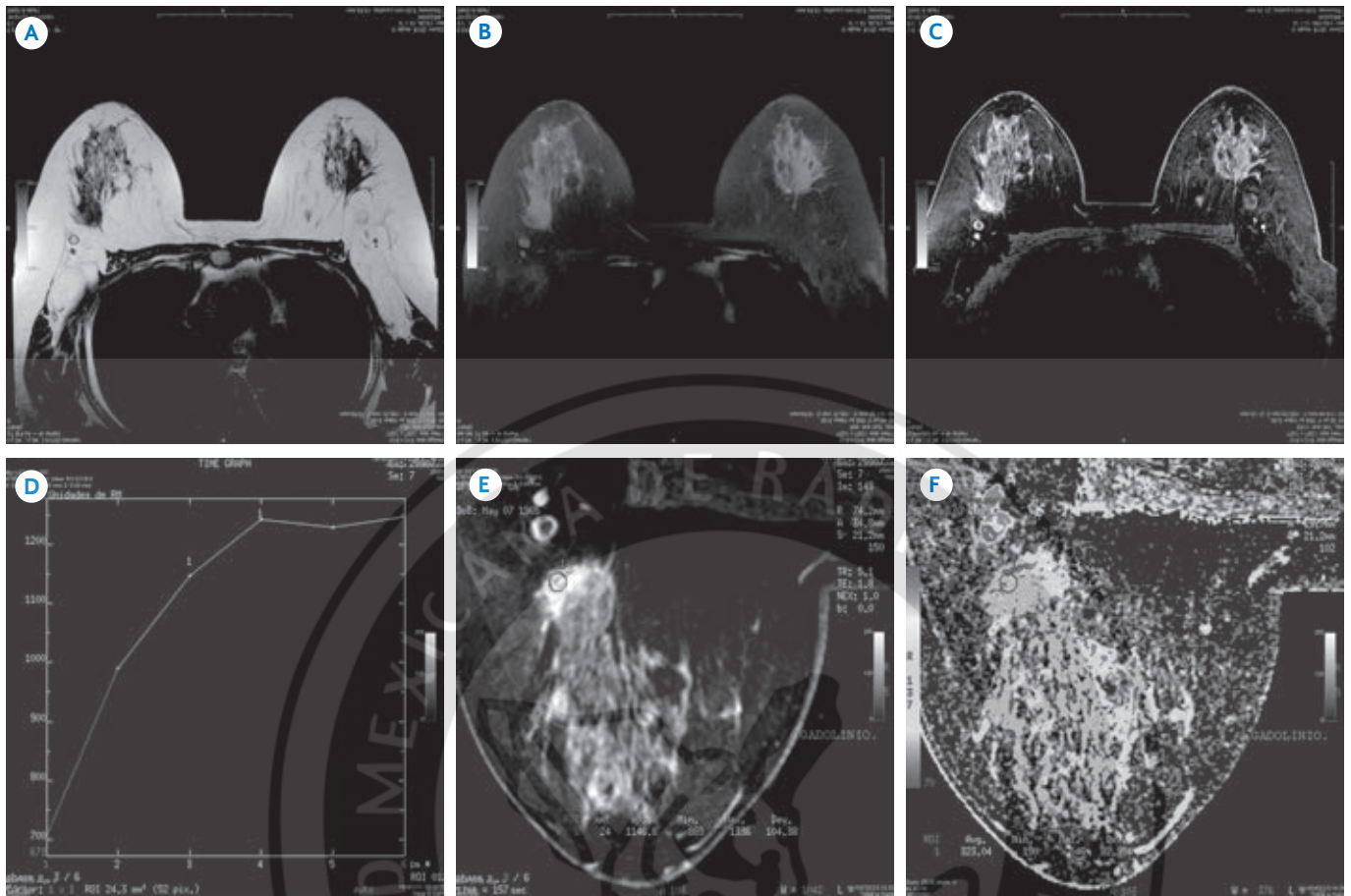


Imagen 2. Paciente de 44 años con mastografía y ultrasonido de mama BIRADS-4: **A)** Secuencia T2, imagen hipointensa de aspecto nodular en plano posterior y cuadrante externo de mama derecha. **B)** En T1 se define nodulación isointensa al tejido fibroglandular de apariencia sólida. **C)** Dinámica en T1 muestra imagen mal definida con intensidad de señal heterogénea. **D)-F)** Al análisis cinético la curva dinámica es tipo 2. Los datos fueron compatibles con tumoración única y se trató con cuadrantectomía.

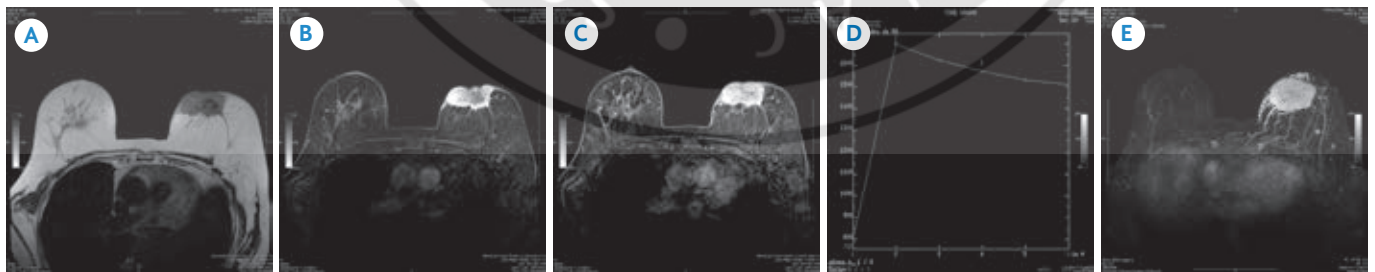


Imagen 3. Carcinoma infiltrante en mujer de 67 años. **A)** Imagen potenciada en T2 *Fat Sat*. Tumoración isointensa al tejido fibroglandular con áreas internas hipointensas, localizada en plano anterior, retroareolar con extensión a cuadrante interno de mama izquierda. **B)** En T2 se delimitan márgenes irregulares, además del compromiso cutáneo, con ausencia de señal central. **C)** La segunda fase del gadolinio demuestra importante realce periférico y heterogéneo interno, con componente infiltrante. **D)** El análisis cinético muestra curva dinámica tipo 3. **E)** Proyección de máxima intensidad: importante aporte sanguíneo al tumor; se definen mejor los múltiples focos de realce anormal en toda la mama por lo cual se consideró la multicentricidad.

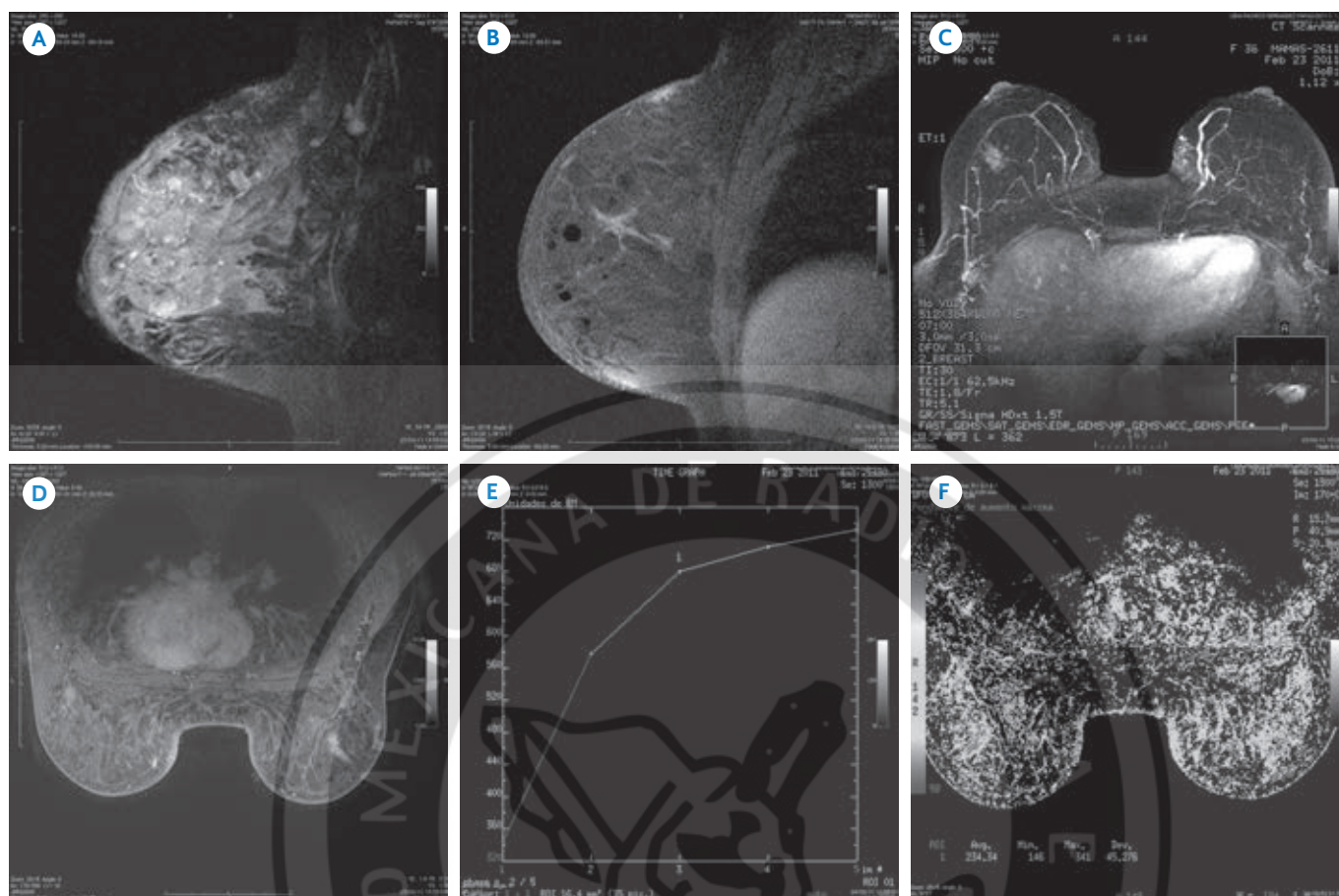


Imagen 4. Antecedente de inyección de cuerpo extraño. Mamografía y ultrasonido previo negativos. Mujer de 44 años. **A)** Secuencia STIR, múltiples imágenes nodulares hiperintensas que corresponden a cuerpo extraño. **B)** En T2 *Fat Sat* demuestran ausencia en señal. **C)** Proyección de máxima intensidad: masa hiperintensa irregular en plano medio y CE de mama derecha con aporte sanguíneo. **D)** Dinámica en fase 2 que define distorsión en la arquitectura hacia CSE derecho con realce anormal. **E)-F)** El análisis cinético muestra curva dinámica tipo 2. El manejo fue quirúrgico, con resultado no reportado.

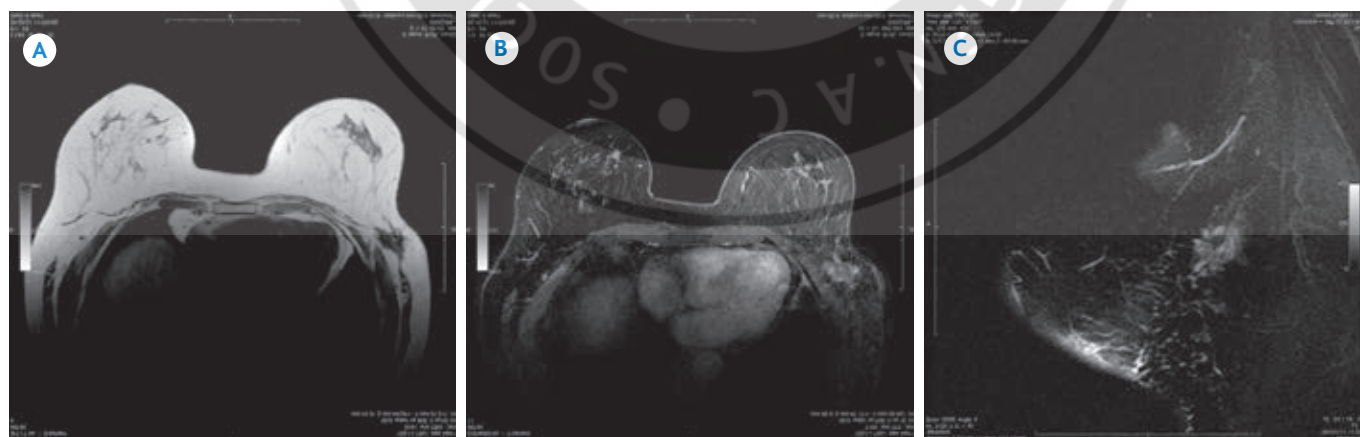


Imagen 5. Cáncer de mama infiltrante con tratamiento neoadyuvante (3 años), control de mamografía y ultrasonido con probabilidad de recurrencia tumoral. **A)** En T2 imagen hipointensa de márgenes irregulares localizada en plano posterior hacia cola de mama izquierda. **B)** En T2 *Fat Sat* corresponde con tumoración sólida con alto componente infiltrante que compromete músculo pectoral además de condicionar engrosamiento pleural y de pericardio. **C)** El análisis cinético mostró curva dinámica tipo 3, no se descarta actividad tumoral persistente de acuerdo con los criterios. "Cáncer de mama con tratamiento neoadyuvante no deben mostrar realce anormal en las fases del gadolinio, por lo cual debe sospecharse recurrencia".

una muestra reducida consideramos que estamos frente a un gran reto y, sobre todo, un compromiso de seguir estudiando las aplicaciones de este método de imagen en pacientes con cáncer de mama.

Podemos asegurar que de acuerdo con nuestros resultados se cumplieron los objetivos trazados, aún considerando lo reducido de la muestra estamos dentro de los parámetros establecidos que demuestran la sensibilidad de la RM de mama para el diagnóstico de multifocalidad y multicentricidad.

DISCUSIÓN

La RM resulta útil para evaluar enfermedad multifocal y multicéntrica. De 32 pacientes que se sometieron a mastectomía en un estudio dicha técnica identificó correctamente tumor multifocal en 9 de 12 casos y en 3 casos enfermedad multicéntrica.¹⁶ Mastografía y ultrasonido detectaron lesiones multifocales en sólo 6 de 12 casos. Estos resultados concuerdan con los de Abraham y sus colaboradores¹⁷ en los que la RM detectó 23 de 24 casos de enfermedad multicéntrica. La RM también tiene relevancia en la evaluación de la afectación de los ganglios linfáticos, la pared torácica, el pezón y la piel y de la respuesta al tratamiento neoadyuvante.

La RM también es de utilidad para la evaluación de la mama contralateral; los estudios han demostrado que la RM detecta cáncer en entre 14 y 24% de los casos.¹⁶

De acuerdo con los resultados obtenidos en el presente estudio prospectivo (y lo descrito en la bibliografía por otros autores) quedamos motivados a seguir evaluando de manera integral a cada paciente con posibilidad de cáncer de mama o con cáncer de mama confirmado; para de esta manera corroborar la amplitud diagnóstica de este método de imagen que, si bien es cierto es nuevo en nuestra institución, definitivamente se convierte en un instrumento diagnóstico necesario. Aunque en este estudio contamos con una muestra pequeña surgió la necesidad de establecer un protocolo y nos llama a ser más cautos en la evaluación de pacientes con este padecimiento que, hoy por hoy, es la primera causa de muerte en mujeres mexicanas con cáncer.

CONCLUSIÓN

El cáncer de mama se ha convertido en una prioridad en salud en México ya que es la primera causa de mortalidad por cáncer en las mujeres. Debido a la gran incidencia y al aumento indiscutible en el diagnóstico de tumores multifocales y multicéntricos en los últimos años la utilización adecuada de las herramientas de diagnóstico resulta preponderante para establecer diagnósticos certeros y oportunos. La mamografía puede detectar 15% de los casos con multifocalidad y multicentricidad y al utilizar el ultrasonido la cifra se eleva a 34%; no obstante, el valor predictivo positivo en la resonancia magnética alcanza hasta 72%.

Era importante para CT Scanner de México establecer un protocolo para determinar las secuencias más útiles por RM a fin de detectar multifocalidad, multicentricidad y bilateralidad en el cáncer mamario, además del análisis de la imagen para de esta forma conseguir un óptimo plan de manejo clínico en beneficio de nuestras pacientes.

Referencias

1. Coombs N, Boyages J. Multifocal and multicentric breast cancer. Does each focus matter? *J Clin Oncol* 2005;23:7497-7502.
2. Berg W, Gilbreath P. Multicentric and Multifocal Cancer. *Wholes Breast Us in preoperative evaluation. Radiology* 2000;214:59-66.
3. Kaplan J, Dershaw D. Resonancia magnética después del tratamiento. En *RM de Mama*. Morris y Liberman (ed). Madrid: Marban 2010:207-215.
4. SERAM y ACR. *Breast Imaging and Reporting Data System*. Ed. 2006.
5. La Londe L, David J, Trop I. Magnetic resonance imaging in breast cancer. *Eur J Surg Oncol* 2006;32:901-910.
6. Gibbs P, Liney GP, Lowry M, Kneeshaw PJ, Turnbull LW. Differentiation of benign and malignant sub 1cm breast lesions using dynamic contrast enhanced MRI. *Breast* 2004;13:115-121.
7. Eeles R, Knee G, Mangion J, Ebbs J. Multicentric breast cancer: clonality and prognostic studies. *Breast Cancer Rest. Treat. Springer* 2010.
8. Newstead GM. MR imaging in the management of patients with breast cancer. *Semin Ultrasound CT MR* 2006;27(4):320-332.
9. Al Hallaq, et al. Magnetic Resonance Imaging identifies multifocal and multicentric disease in breast cancer patients

- whoa re eligible for paril breast irradiation. *Am Cancer Society* 2008;113(9):2408-2414.
10. Wilkinson L, Given-Wilson R, Hall T, Potts H, Sharma A, Smith E. Increasing the diagnosis of multifocal primary breast cancer by the use of bilateral whole-breast ultrasound. *Clin Radiol* 2005;60:573-578.
 11. Uchida K, Yamashita A, Kawase K, Kamiya K. Screening ultrasonography revealed 15% of mammographically occult breast cancers. *Breast Cancer* 2008.
 12. Buchberger W, Niehoff A, Obrist P, DeKoekkoek-Doll P, Dunser M. Clinically and mammographically occult breast lesions: detection and classification with high resolution sonography. *Semin Ultrasound CT MR* 2000;21(4):325-336.
 13. Majid AS, de Paredes ES, Doherty RD, Sharma NR, Salvador X. Missed breast carcinoma: pitfalls and pearls. *Radiographics* 2003;23(4):881-895.
 14. Maza M, García L. Utilización de resonancia magnética en el estudio de la patología mamaria. *Diagnóstico por imagen. En Tecnología Radiológica* 2005;57:12-15.
 15. Heywang SH, Hahn D, Schmidt H, et al. MR imaging of breast using Gd- DTPA. *J Comput Assit Tomogr* 1986;10:19-204.
 16. Balu-Maestra C, Chapellier C, Bleusa A, et al. Imaging in evaluation of response to neoadjuvant breast cancer treatment benefits of MRI. *Breast Cancer Rest Treat* 2002;72:145-152.
 17. Abraham DC, Jones RC, Jones SE, et al. Evaluation of neoadjuvant chemotherapeutic response of locally advanced breast cancer by magnetic resonance imaging. *Cancer* 1996;78:91-100.

