

Fibromatosis mamaria: entidad histopatológica que simula cáncer. Reporte de un caso

Yesika Dávila-Zablah, Nancy Garza-García, Marianela Guerrero-Martínez, Margarita Garza-Montemayor

RESUMEN

La fibromatosis mamaria (o tumor desmoide) es una lesión rara que comprende menos de 0.2% de todos los tumores mamarios. Representa una proliferación de fibroblastos, miofibroblastos, o ambos, que infiltran al estroma de la mama de forma localmente agresiva pero sin potencial para provocar metástasis. Las causas se desconocen; sin embargo, existe una clara asociación con el antecedente de traumatismo y con la cirugía en la mama (e. g. tumorectomía, cirugía reductiva o colocación de implantes).

Las presentaciones clínica y por imagen imitan, en forma casi indistinguible, a un carcinoma invasor. El diagnóstico es histológico y el tratamiento de elección es la resección quirúrgica amplia, ya que este tumor tiene alta tasa de recidiva local, incluso con márgenes quirúrgicos libres.

Palabras clave: fibromatosis mamaria, tumor desmoide.

ABSTRACT

Mammary fibromatosis or desmoid tumor is a rare lesion which accounts for less than 0.2% of all mammary tumors. It represents a proliferation of fibroblasts, myofibroblasts, or both, which infiltrate the stroma of the breast locally and aggressively but without potential to cause metastasis. The causes are unknown; however, there is a clear association with a history of traumatism and breast surgery (e.g. tumorectomy, reductive surgery, or placement of implants).

The clinical and image presentations imitate, almost undistinguishably, an invasive carcinoma. The diagnosis is histological and the treatment of choice is full surgical resection, due to the tumor's high rate of local recurrence, even with free surgical margins.

Key words: mammary fibromatosis, desmoid tumor.

REPORTE DE CASO

Paciente femenina de 37 años de edad, sin antecedentes familiares relevantes. Acudió a mamografía diagnóstica por masa palpable en la mama derecha. Refiere historia de cirugía reductiva 1 año antes. A la exploración física se encontró una masa palpable en el cuadrante inferior externo, de consistencia dura, no dolorosa y móvil. La piel y el pezón de la mama sin alteraciones.

Centro de Imagen Diagnóstica de Mama. TEC Salud Centro Médico Hospital San José. Ave. I. Morones Prieto 3000 pte. Col. Los Doctores, 64710, Monterrey, N. L.

Correspondencia: Yesika Dávila Zablah. Correo electrónico: yesika_davila@hotmail.com

Recibido: 3 abril 2013
Aceptado: 22 abril 2013

Se realizó mamografía digital, incluyendo proyecciones especiales de la mama derecha, visualizando una masa isodensa, irregular, de bordes espiculados, localizada en la región infraareolar, en el tercio posterior, adyacente y con aparente extensión a la fascia del pectoral. No se asoció con calcificaciones (imágenes 1a-1d).

Se realizó ultrasonido, orientado a la mama derecha, y se encontró una tumoración sólida marcadamente hipoeoica, de bordes espiculados, con discreta sombra acústica posterior y datos que sugieren extensión ductal, con diámetros máximos de 2.1 ´ 1.5 cm. Se localiza en el radio de las 6:30 horas a 10 cm del pezón (imágenes 2a-2c).

Los hallazgos eran concordantes con una lesión de alta sospecha de malignidad (BIRADS-5) por lo que se recomendó biopsia. La paciente fue sometida a biopsia quirúrgica y el resultado histopatológico definitivo fue fibromatosis mamaria; el manejo quirúrgico definitivo fue mastectomía simple.

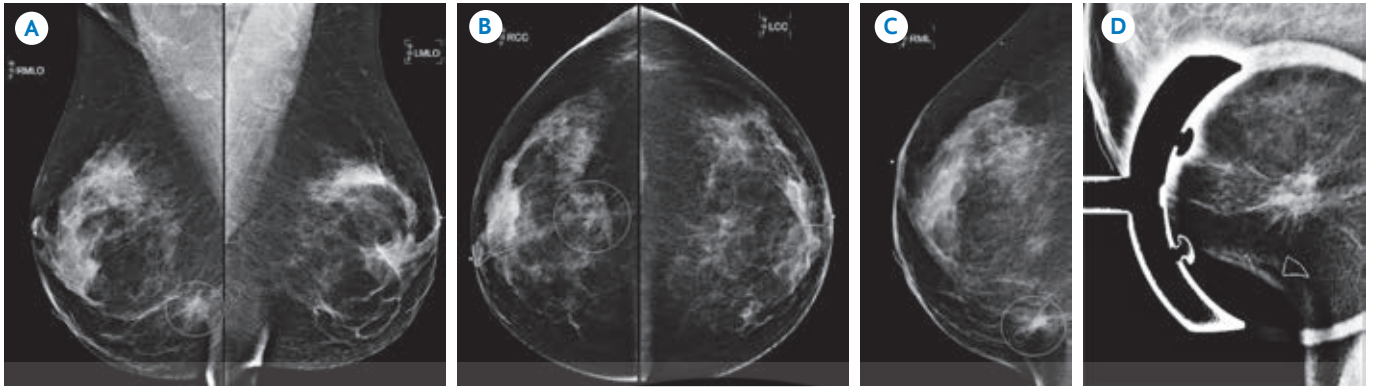


Imagen 1. **A)** Proyección mediolateral oblicua. Masa isodensa, irregular, de bordes espiculados en el tercio posterior (circulo). **B)** Proyección craneocaudal que confirma la lesión espiculada, sin evidencia de calcificaciones. **C)** Proyección lateral. **D)** Compresión focal, el marcador triangular indica el área palpable que coincide con la masa y donde los bordes espiculados son más evidentes.

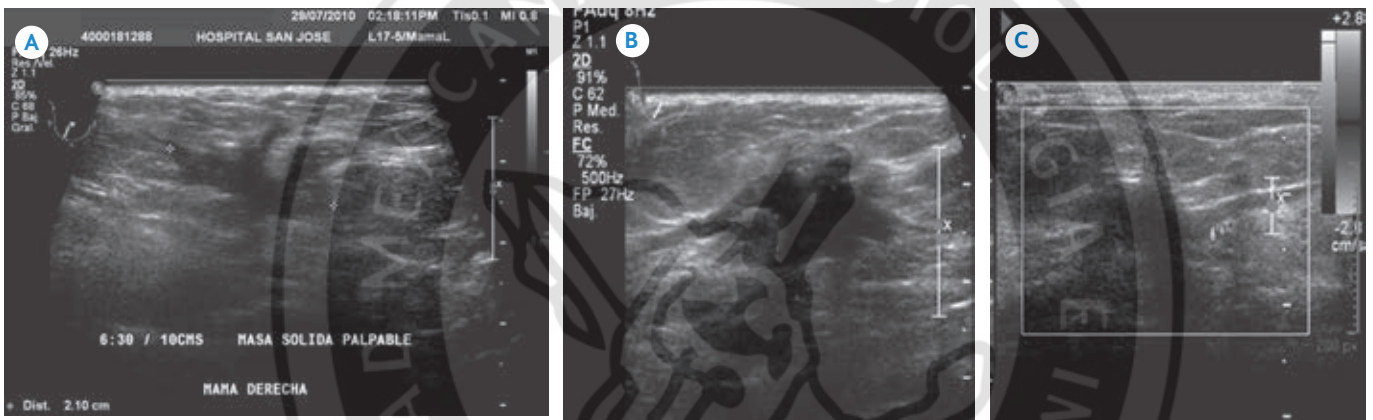


Imagen 2. **A)** Ultrasonido: masa sólida de bordes espiculados, mide 2 cm y tiene sombra acústica. **B)** También muestra extensión ductal. **C)** A la aplicación de Doppler color muestra algunos vasos periféricos.

El reporte histopatológico describe fibroblastos atípicos con material mixoide pericelular y algunas mitosis aisladas. Se realizaron inmunohistoquímicas con citoqueratina y mamoglobina que resultaron negativas permitiendo descartar cáncer primario de mama. La proteína vimentina resultó positiva y corroboró el origen fibroblástico de la lesión (imágenes 3a-3d).

La paciente se encuentra actualmente asintomática y con estudios de imagen negativos realizados recientemente, a un año del diagnóstico.

DISCUSIÓN

La fibromatosis mamaria (o tumor desmoide) es una lesión rara que comprende menos de 0.2% de todos los tumores mamarios.¹⁻⁹ Representa una proliferación de fibroblastos,

miofibroblastos (o ambos) que infiltran el estroma o la grasa de la mama, de manera localmente agresiva, con crecimiento lento no metastásico.^{2-6,8}

El primer caso descrito con este diagnóstico fue realizado por Simpson y sus colaboradores en 1964.^{8,10} Se han reportado aproximadamente 100 casos en la literatura.^{2,10}

Es más frecuente en mujeres que en hombres.³ La edad de presentación es variable entre los 13 y los 80 años, con edad promedio de diagnóstico entre los 35 y los 50 años de edad.^{2,8,10}

La causa se desconoce pero es común la asociación con el antecedente de cirugía o con traumatismo en la mama; como fue el caso de nuestra paciente con antecedente de cirugía de reducción, que es uno de los tipos de cirugía que se ha asociado con más frecuencia a la fibromatosis.^{2-5,8-11}

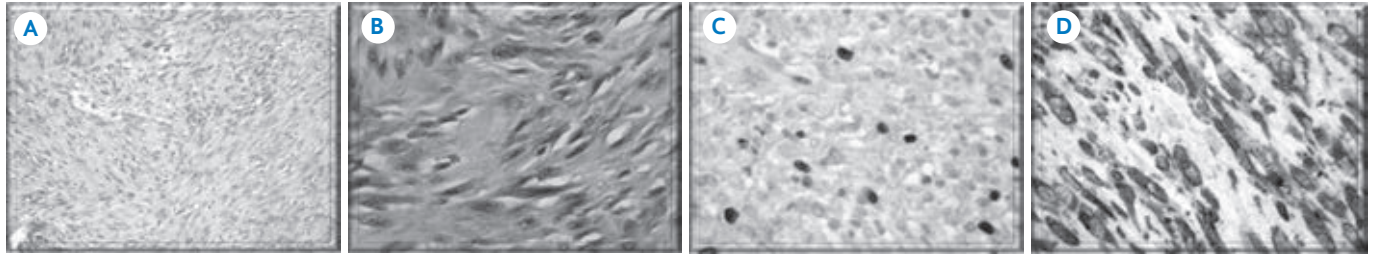


Imagen 3. **A)** HE 40× (panorámico): fibroblastos atípicos, algunos con material mixoide pericelular y mitosis aisladas. **B)** 10× tricrómico de Masson: depósito de colágeno que compacta e infiltra el tejido mamario y causa el aspecto radiado de los bordes. **C)** Citoqueratina genérica negativa que descarta un carcinoma primario de mama. **D)** Vimentina positiva que corrobora el origen fibroblástico de la lesión.

También se han reportado algunos casos asociados con desórdenes genéticos como el síndrome de Gardner y poliposis adenomatosa familiar.^{3-6,8,9,12-15}

Nuestra paciente se presentó con signo clínico de tumoración palpable no dolorosa, única y firme, similar a lo reportado en la literatura. En algunos casos se puede presentar retracción de la piel o piel de naranja.^{1-7,9-11} Generalmente es una lesión unilateral, aunque rara vez puede ser bilateral (4%). Ocasionalmente se presenta con distribución multifocal.⁵

La fibromatosis mamaria detectada por imagen es indistinguible de un cáncer invasor, tanto en la mamografía como en el ultrasonido.^{3,4,12} La mayoría de los casos han sido reportados con categoría BIRADS-5, como el caso que presentamos.⁹

Por *mamografía* se visualiza como una masa densa, irregular y de márgenes espiculados, sin calcificaciones.^{2-4,6,8,10-12,14} No suele asociarse con adenopatías.⁸ El *ultrasonido* puede mostrar un nódulo sólido microlobulado o una masa hipocóica irregular, espiculada, con halo ecogénico y con sombra acústica posterior,^{2-4,8,9,12-14} hallazgos que fueron vistos en este caso.

La *resonancia magnética* puede ser útil en algunos casos, en especial cuando la lesión es muy posterior porque es el mejor método en la evaluación de la extensión o invasión a estructuras adyacentes, como el músculo pectoral mayor o la pared torácica.⁸ Estas lesiones suelen ser de morfología irregular, isointensas en las secuencias ponderadas en T1, e hiperintensas en T2. El realce con el medio de contraste es variable y puede presentar cualquiera de los tres tipos de captación que están descritos. Este hallazgo refleja que este método de imagen tiene baja especificidad.^{6,8,10,13}

Los diagnósticos diferenciales de la fibromatosis mamaria por imagen son: carcinoma ductal y lobulillar invasor, cambios posquirúrgicos, necrosis grasa y mastopatía diabética.⁸

Macroscópicamente es un tumor gris-blanquecino irregular, firme, pobremente circunscrito que se origina de células fibroblásticas o miofibroblásticas de la glándula mamaria, excluyendo las lesiones que se extienden a la mama a través de la fascia del músculo pectoral.^{2,8}

Histológicamente se visualizan células en huso, con actividad mitótica, sin atipia nuclear o pleomorfismo. Existen áreas densas amplias de colágeno con poca actividad celular que representan el componente fibroso.^{1,2,15} Se ha reportado ausencia de receptores de estrógenos y progesterona en estos tumores al análisis inmunohistoquímico.²

Esta entidad clínica puede simular cáncer por imagen e incluso histológicamente. Según McKinnon y sus colegas el diagnóstico preoperatorio con biopsia percutánea sólo se realiza en 50% de los casos, ya que es confundido histológicamente con una neoplasia invasora de mama o con fibrosarcoma de bajo grado.^{4,7,8,12,14}

El tratamiento es controvertido dada la baja incidencia de casos que impide tener un protocolo establecido. La mayoría de los autores recomienda cirugía amplia con márgenes libres; sin embargo, cuando la lesión es muy amplia y existe invasión de la piel o de la pared torácica, además del tratamiento quirúrgico amplio se deberá considerar la radioterapia, agentes hormonales, fármacos citotóxicos.^{1,2,4,6-10,15}

A pesar de ser una entidad benigna, por carecer de potencial metastásico, tiene un comportamiento biológico

localmente agresivo pues infiltra tejidos blandos adyacentes y la historia natural es la recurrencia local, a pesar del tratamiento quirúrgico agresivo.⁸

La recurrencia local de la fibromatosis mamaria aparece en entre 21 y 27% de los casos, por lo que se recomienda seguimiento estrecho por 3 años, aún cuando no existe un protocolo establecido.^{2,7,8,13,14}

Basak *et al* reportaron que el tratamiento antihormonal adyuvante no reduce la tasa de recurrencia local, pero que la radioterapia posoperatoria puede disminuir la tasa de recurrencia a 10 años.¹³

CONCLUSIONES

El diagnóstico de fibromatosis mamaria debe ser considerado en aquellas pacientes que presentan lesiones espículas y antecedente de cirugía previa o traumatismos. El diagnóstico clínico y por imagen es de esta afección es indistinguible del de cáncer, por lo que el patólogo tiene el rol principal en el diagnóstico certero.

Recomendamos, una vez realizado el diagnóstico y tratamiento definitivos, realizar seguimiento estrecho ante la posibilidad de que se manifieste de manera bilateral y por la posibilidad de recidivas.

Referencias

1. Brodt JK, Rhodes DJ, Glazebrook KN, Hruska C, O'Connor M, Boughey JC. Radiologic and Pathologic Images of Mammary Fibromatosis. *The breast Journal* 2011;17(2):207–209.
2. Taylor TV, Sosa J. Bilateral Breast Fibromatosis: Case Report and Review of the Literature. *Journal of Surgical Education* 2001;68(4):320–325.
3. Kyoung H, Kim EK, Hee K, Yoon H. Breast Fibromatosis Showing Unusual Sonographic Features. *J Ultrasound Med* 2010;29:1671–1674.
4. Torres MY, Ortega MA, Librada M, Murillo CM. Fibromatosis of the breast in a 52-year-old man. *Eur Radiol* 2011;21:221–224.
5. Sachdeva S. Fibromatosis of breast mimicking sarcoidosis. *Indian J Dermatol* 2011;56(3):313–314.
6. Chummun S, McLean NR, Abraham S, Youseff M. Desmoid tumour of the breast. *Journal of Plastic, Reconstructive & Aesthetic Surgery* 2010;63:339–345.
7. Asri CJ, Imisairi AH, Mazwan MS. Mammary fibromatosis: a benign lesion with a malignant appearance. *Royal Australasian College of Surgeons* 2009;10:1111.
8. Díaz L, Arancibia P, Moyano L, Burgos N. Fibromatosis mamaria, diagnóstico diferencial del carcinoma invasor. Reporte de un caso. *Revista Chilena de Cirugía* 2009;61(4):370–374.
9. Glazebrook KN, Reynolds CA. Mammary Fibromatosis. *AJR* 2009;193:856–860.
10. Schwarz GS, Drotman M, Rosenblatt R, Milner L, Shamonki J, Osborne M. Fibromatosis of the Breast: Case Report and Current Concepts in the Management of an Uncommon Lesion. *The Breast Journal* 2006;12(1):66–71.
11. Goel N, Knight TE, Pandey S, Riddick-Young M, De Paredes S, Trivedi A. Fibrous Lesions of the Breast: Imaging-Pathologic Correlation. *RadioGraphics* 2005;25:1547–1559.
12. López J, Ruiz M, Echevarria J, Lopez S, Imaz I. Mammary fibromatosis mimicking recurrent breast cancer: radiological findings. *Eur Radiol* 2005;15:2034–2036.
13. Basak E, Dempsey P, Ayyar G, Gilcrease M. Primary Desmoid Tumor (Extraabdominal Fibromatosis) of the Breast. *AJR* 2005;185:488–489.
14. Tamera M, Green A, Tucker A, Dyess DL. Fibromatosis: The Breast Cancer Imitator. *Southern Medical Journal* 2004;97(11):1100–1103.
15. Greenberg D, McIntyre H, Ramsaroop R, Arthur J, Harman J. Aggressive Fibromatosis of the Breast: A Case Report and Literature Review. *The Breast Journal* 2002;8(1):55–57.