



Enfermedad de Crohn: evaluación con enterorresonancia magnética

RESUMEN

Introducción. La enfermedad de Crohn es una condición inflamatoria crónica que puede afectar cualquier segmento del tracto digestivo, desde la boca hasta el ano, y pertenece al grupo de enfermedades inflamatorias intestinales (EII). El diagnóstico se basa en la correlación clínica, bioquímica, endoscópica, radiológica e histopatológica. La enterorresonancia magnética es un método diagnóstico no invasivo que no utiliza radiación ionizante y complementa el diagnóstico de la enfermedad de Crohn; provee información acerca de la extensión, grado de inflamación y posibles complicaciones. Tiene un papel importante en la clasificación y en la planeación quirúrgica.

Objetivo. Describir los hallazgos por enterorresonancia magnética en la enfermedad de Crohn y realizar una revisión de la literatura especializada.

Material y métodos. Se realizó un estudio transversal, descriptivo. Se incluyeron todos los pacientes con enfermedad de Crohn que acudieron a la consulta de la clínica de Enfermedad Inflamatoria Intestinal del Departamento de Gastroenterología del Instituto Nacional de Ciencias Médicas y Nutrición Salvador Zubirán, en el período de octubre de 2011 a abril de 2012. A todos los pacientes se les realizaron evaluación clínica, estudios de laboratorio y enterorresonancia magnética.

Resultados. Por enterorresonancia magnética se encontraron datos de enfermedad activa en 46.6% de los pacientes. Las manifestaciones más comunes fueron engrosamiento de la pared (80%), alteración del patrón mucoso (73%) y reforzamiento de la pared (60%). El segmento más frecuentemente afectado fue el íleon (60%).

Conclusiones. La resonancia magnética puede proveer de detalles anatómicos, aspectos funcionales e información en tiempo real sin el uso de radiación ionizante en la evaluación de la enfermedad de Crohn.

Palabras clave: enfermedad de Crohn, imágenes por resonancia magnética.

Romero – Sánchez GT¹
Díaz – Zamudio M²
Yamamoto - Furusho JK³
Romero – Trejo C²
Téliz – Meneses MA²
Chapa – Ibargüengoitia M²
Montante - Montes de Oca D⁴
Vázquez – Lamadrid J⁵

¹ Médico residente, Departamento Radiología e Imagen Dr. Adán Pitol Croda.

² Médico adscrito, Departamento Radiología e Imagen Dr. Adán Pitol Croda.

³ Médico adscrito, Departamento de Gastroenterología.

⁴ Médico adscrito, Departamento de Patología.

⁵ Jefe del Departamento Radiología e Imagen Dr. Adán Pitol Croda.

Instituto Nacional de Ciencias Médicas y Nutrición Salvador Zubirán. Vasco de Quiroga No. 15, Col. Sección XVI, 14000, México, D.F.

Crohn's disease: evaluation with magnetic resonance enterography

ABSTRACT

Introduction. Crohn's disease is a chronic inflammatory condition that may affect any segment of the digestive tract, from the mouth to the anus, and belongs to the group of inflammatory intestinal diseases (IID). Diagnosis is based on clinical, biochemical, endoscopic, radiological, and histopathological correlation. Magnetic resonance enterography is a non-invasive diagnostic method that does not use ionizing radiation and complements the diagnosis of Crohn's disease; it provides information

Recibido: 3 de julio de 2013

Aceptado: 13 de julio de 2013

Correspondencia

Romero – Sánchez GT
grirs@hotmail.com

Este artículo debe citarse como

Romero – Sánchez GT, Díaz – Zamudio M, Yamamoto - Furusho JK, Romero – Trejo C, Téliz – Meneses MA, Chapa – Ibargüengoitia M, Montante - Montes de Oca D, Vázquez – Lamadrid J. Enfermedad de Crohn: evaluación con enterorresonancia magnética. Anales de Radiología México 2014;13:59-72.



Enfermedad de Crohn: evaluación con enterorresonancia magnética

RESUMEN

Introducción. La enfermedad de Crohn es una condición inflamatoria crónica que puede afectar cualquier segmento del tracto digestivo, desde la boca hasta el ano, y pertenece al grupo de enfermedades inflamatorias intestinales (EII). El diagnóstico se basa en la correlación clínica, bioquímica, endoscópica, radiológica e histopatológica. La enterorresonancia magnética es un método diagnóstico no invasivo que no utiliza radiación ionizante y complementa el diagnóstico de la enfermedad de Crohn; provee información acerca de la extensión, grado de inflamación y posibles complicaciones. Tiene un papel importante en la clasificación y en la planeación quirúrgica.

Objetivo. Describir los hallazgos por enterorresonancia magnética en la enfermedad de Crohn y realizar una revisión de la literatura especializada.

Material y métodos. Se realizó un estudio transversal, descriptivo. Se incluyeron todos los pacientes con enfermedad de Crohn que acudieron a la consulta de la clínica de Enfermedad Inflamatoria Intestinal del Departamento de Gastroenterología del Instituto Nacional de Ciencias Médicas y Nutrición Salvador Zubirán, en el período de octubre de 2011 a abril de 2012. A todos los pacientes se les realizaron evaluación clínica, estudios de laboratorio y enterorresonancia magnética.

Resultados. Por enterorresonancia magnética se encontraron datos de enfermedad activa en 46.6% de los pacientes. Las manifestaciones más comunes fueron engrosamiento de la pared (80%), alteración del patrón mucoso (73%) y reforzamiento de la pared (60%). El segmento más frecuentemente afectado fue el íleon (60%).

Conclusiones. La resonancia magnética puede proveer de detalles anatómicos, aspectos funcionales e información en tiempo real sin el uso de radiación ionizante en la evaluación de la enfermedad de Crohn.

Palabras clave: enfermedad de Crohn, imágenes por resonancia magnética.

Romero – Sánchez GT¹
Díaz – Zamudio M²
Yamamoto - Furusho JK³
Romero – Trejo C²
Téliz – Meneses MA²
Chapa – Ibargüengoitia M²
Montante - Montes de Oca D⁴
Vázquez – Lamadrid J⁵

¹ Médico residente, Departamento Radiología e Imagen Dr. Adán Pitó Croda.

² Médico adscrito, Departamento Radiología e Imagen Dr. Adán Pitó Croda.

³ Médico adscrito, Departamento de Gastroenterología.

⁴ Médico adscrito, Departamento de Patología.

⁵ Jefe del Departamento Radiología e Imagen Dr. Adán Pitó Croda.

Instituto Nacional de Ciencias Médicas y Nutrición Salvador Zubirán. Vasco de Quiroga No. 15, Col. Sección XVI, 14000, México, D.F.

Crohn's disease: evaluation with magnetic resonance enterography

ABSTRACT

Introduction. Crohn's disease is a chronic inflammatory condition that may affect any segment of the digestive tract, from the mouth to the anus, and belongs to the group of inflammatory intestinal diseases (IID). Diagnosis is based on clinical, biochemical, endoscopic, radiological, and histopathological correlation. Magnetic resonance enterography is a non-invasive diagnostic method that does not use ionizing radiation and complements the diagnosis of Crohn's disease; it provides information

Recibido: 3 de julio de 2013

Aceptado: 13 de julio de 2013

Correspondencia

Romero – Sánchez GT
grirs@hotmail.com

Este artículo debe citarse como

Romero – Sánchez GT, Díaz – Zamudio M, Yamamoto - Furusho JK, Romero – Trejo C, Téliz – Meneses MA, Chapa – Ibargüengoitia M, Montante - Montes de Oca D, Vázquez – Lamadrid J. Enfermedad de Crohn: evaluación con enterorresonancia magnética. Anales de Radiología México 2014;13:59-72.

on the extent, degree of inflammation, and possible complications. It plays an important role in classification and surgical planning.

Objective. Describe findings by magnetic resonance enterography in Crohn's disease and conduct a review of the specialized literature.

Material and methods. A cross-sectional, descriptive study was conducted. All patients with Crohn's disease who were admitted for consultation at the Salvador Zubiran National Institute of Medical Science and Nutrition Department of Gastroenterology Inflammatory Intestinal Disease Clinic, in the period October 2011 through April 2012 were included. All the patients underwent clinical evaluation, laboratory studies, and magnetic resonance enterography.

Results. Magnetic resonance enterography found signs of active disease in 46.6% of the patients. The most common manifestations were wall thickening (80%), alteration of mucosal pattern (73%), and reinforcement of the wall (60%). The segment most commonly involved was the ileum (60%).

Conclusions. Magnetic resonance may provide anatomic details, functional observations, and information in real time without the use of ionizing radiation in evaluation of Crohn's disease.

Key words: Crohn's disease, Magnetic resonance imaging.

La enfermedad de Crohn (EC) es una condición inflamatoria crónica que puede afectar cualquier segmento del tracto digestivo desde la boca hasta el ano y pertenece al grupo de la enfermedad inflamatoria intestinal (EII), junto con la colitis ulcerativa crónica idiopática (CUCI) y la colitis indeterminada.¹

La EC tiene picos de presentación al inicio de las segunda y cuarta décadas de vida. En México no existen estadísticas acerca de su incidencia pero los centros de referencia reportan un aumento sostenido de los casos nuevos de 30 años a la fecha.²

La causa exacta no es conocida, a pesar de que se han encontrado varios factores relacionados con su fisiopatología como los genéticos, inmunológicos y ambientales.

El diagnóstico se fundamenta en escalas de actividad clínica, parámetros bioquímicos como

el aumento de los reactantes de fase aguda, así como en estudio histopatológico.

El tratamiento de la EC se basa en la inducción, mantenimiento de la remisión y en evitar recaídas a largo plazo con el fin de disminuir cirugías y hospitalizaciones.

El pronóstico de estos pacientes es bueno si existe adecuada respuesta al tratamiento médico.

La enterorresonancia magnética (ERM) es una técnica innovadora que, además de no utilizar radiación ionizante, permite la evaluación integral del paciente, con impacto en su manejo y pronóstico.

Objetivo: describir los hallazgos, por ERM en la enfermedad de Crohn, en una serie de pacientes del Instituto Nacional de Ciencias Médicas y Nutrición Salvador Zubirán (INCMNSZ) con revisión de la bibliografía.



MATERIAL Y MÉTODOS

Se realizó un estudio transversal, descriptivo, en el que se incluyeron todos los pacientes con EC que acudieron a la consulta de la clínica de Enfermedad Inflamatoria Intestinal del Departamento de Gastroenterología del INCMNSZ en el periodo de octubre de 2011 a abril de 2012.

Se excluyeron aquellos pacientes con otra morbilidad intestinal (neoplasia) al momento del estudio y aquellos en los cuales estaba contraindicada la administración de gadolinio.

Todos los pacientes fueron evaluados clínicamente y se recolectaron variables clínicas como género, edad, edad al diagnóstico, tiempo de evolución, tabaquismo y escalas de actividad como CDAI (Crohn Disease Activity Index) e índice de Harvey-Brandshaw.

Se obtuvieron valores de laboratorio de BH, VSG, PCR ultrasensible y albúmina.

Se realizó ERM dentro de los siguientes 15 a 30 días de la evaluación clínica y de laboratorio. La preparación de los pacientes incluyó: ayuno mínimo de 6 horas, ingestión de solución de 2 litros de agua mezclada con dos sobres de polietilenglicol/electrolitos, dos horas antes del estudio.

Se utilizó un equipo de resonancia magnética 1.5 T/Twin, Software HDXt. Las secuencias realizadas en todos los casos fueron cortes en el plano axial y coronal en secuencias potenciadas a T1 y T2 (cuadro 1). En la fase contrastada se administró gadolinio (GD-DTPA) en dosis de 0.2 mmol/kg.

La evaluación de las imágenes fue realizada por dos médicos radiólogos certificados con más de 10 años de experiencia en resonancia magnética (CRT, MATM). Se evaluaron las siguientes varia-

bles cualitativas dicotómicas: reforzamiento de la pared, engrosamiento de la pared, hiperintensidad en T2, alteración del patrón mucoso, estenosis o dilatación, ganglios, prominencia de vasos mesentéricos, restricción en la difusión, aumento de la señal en la grasa periintestinal en secuencias T2 con supresión grasa, ascitis, colección, flegmón o absceso, fístula. Se registró el segmento intestinal afectado. Se clasificaron los hallazgos por ERM según la clasificación de subtipos de patrones de enfermedad.

RESULTADOS

Se incluyeron 19 pacientes de los cuales 4 fueron eliminados por técnica de imagen deficiente. Se analizaron 15 pacientes de los cuales 11 (73%) fueron mujeres y 4 (27%) hombres. La edad media fue de 53.8 años con un rango de edad de 32 a 79 años. El tiempo de evolución promedio fue de 7.4 años con un rango de 3 meses a 1 año 9 meses. Por criterios clínicos sólo uno de los pacientes se consideró activo, mientras que se encontraron datos de actividad bioquímica en 6 (40%). Todos los pacientes se encontraban bajo tratamiento (cuadro 2).

Se encontraron datos de actividad de EC por ERM en 7 (46.6%) pacientes. Los hallazgos más frecuentes fueron engrosamiento de la pared en 12 (80%), alteración del patrón mucoso en 11 (73%), reforzamiento de la pared en 9 (60%), hiperintensidad en T2 de la pared en 8 (53.3%) y restricción a la difusión en 7 (46.6%) pacientes. Otros hallazgos menos frecuentes fueron estenosis, dilatación, ganglios, prominencia vascular, fístula y colección/flegmón/absceso (cuadro 3).

Esta es la serie de casos evaluados por ERM más grande en población mexicana. A pesar de que existen estudios en los que se ha demostrado la utilidad diagnóstica de la ERM existe poca información en relación a su utilidad y a los hallazgos en población mexicana.

Cuadro 1. Secuencias para realizar la enterorresonancia magnética

	TR	TE	Bandwidth	FOV	Phase
Localizador	1100	80	62.5	40	192
Cal ASSET				48	
Cor T2 SSFSE Apnea	Min	90	83.33	38	224
Cor FIESTA Fat Sat Apnea	6.4	Min Full	100	40	320
Ax T2 CUBE Fat Sat Apnea	1034	100	125	40	224
Ax T2 SSFSE Apnea sup e inf	Min	90	83.33	40	224
Ax DWI 500-b	5225	Min		40	128
Cor LAVA Fat Sat Apnea MP	4.7	2.2	83.33	40	224

Cuadro 2. Características generales de los pacientes

Género	Edad	Evolución (años)	Tabaquismo	Tratamiento actual	Actividad clínica actual	Actividad bioquímica
1. F	42	19	No	Mesalazina	No	No
2. M	79	21	Si	Tiop/Est	No	Si
3. F	79	10	No	Mesalazina	No	No
4. F	32	10	No	Tiopurina	No	No
5. F	57	1	Si	Tiop/Est	No	No
6. M	49	8	No	Mesalazina/Tiopurina	No	Si
7. F	69	3	No	Tiop/Est	Si	Si
8. F	38	5	No	Tiopurina	No	Si
9. M	54	4	Si	Tiopurina	No	Si
10. F	33	0.25	Si	Tiopurina	No	No
11. M	57	18	Si	Tiopurina	No	No
12. F	66	1	Si	Mesalazina	No	No
13. F	37	5	Si	Tiop/Est	No	Si
14. F	52	1	No	Biológico	No	No
15. F	64	5	No	Tiop/Est	No	No

Generalidades de la enfermedad de Crohn y su diagnóstico

La EC es una enfermedad crónica con recaídas agudas. Las lesiones agudas y crónicas pueden coincidir en el tiempo. Los pacientes pueden presentar un amplio rango de síntomas que incluyen dolor abdominal tipo cólico y diarrea (con o sin sangre). El curso de la enfermedad se puede complicar con fistulas intestinales, particularmente después de la intervención quirúrgica, abscesos u obstrucción intestinal (figura 1).

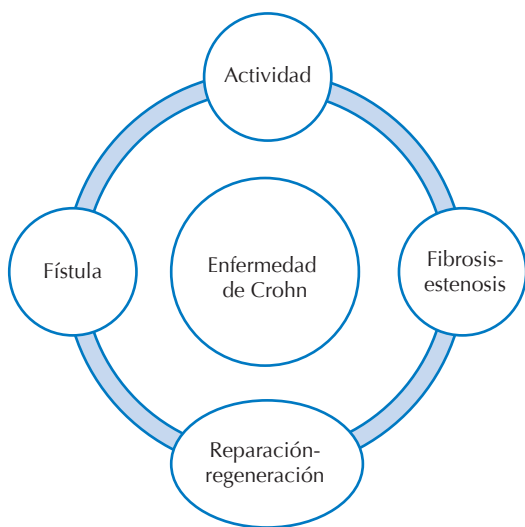
El diagnóstico se basa en la correlación de la actividad clínica que se define como una

puntuación de Crohn Disease Activity Index (CDAI) mayor a 150 puntos y una puntuación de Harvey-Brandshaw mayor a 5 puntos. También parámetros bioquímicos como aumento de los reactantes de fase aguda (VSG mayor a 30 mm/h y PCR ultrasensible mayor a 0.8 mg/dL, hipoalbuminemia menor a 3.5 g/dL, hemoglobina menor a 12 g), actividad endoscópica mediante el Endoscopic Crohn's Disease Index (SES-CD) en el que se considera como enfermedad inactiva un puntaje de 0 a 2; leve o moderada 3 a 6 y severa ≥ 7 . Finalmente, actividad radiológica con hallazgos directos sugerentes de inflamación activa como realce de la pared intestinal en fases de tempranas, posterior a la aplicación de gadoli-

Cuadro 3. Hallazgos evaluados por enterorresonancia magnética

N	HP	RP	EP	APM	Dt	Et	Gi	Pv	CFA	F	DWI	L	TE
1	✓	-	✓	✓	-	✓	-	-	-	-	✓	d	Estenosada
2	✓	✓	✓	✓	-	✓	-	-	-	-	✓	i	Inflamatoria
3	-	-	✓	✓	-	-	-	-	-	✓	-	y	Reparativa
4	-	-	✓	-	-	-	-	✓	-	-	-	y	Reparativa
5	✓	✓	-	✓	✓	✓	✓	-	-	-	✓	y,i	Inflamatoria
6	-	-	-	✓	-	-	-	✓	-	-	-	i	Reparativa
7	✓	✓	✓	✓	-	✓	-	✓	-	--	✓	i	Inflamatoria
8	-	-	✓	-	✓	-	-	-	-	-	-	y	Reparativa
9	-	-	-	✓	-	-	-	-	-	-	-	i	Reparativa
10	✓	✓	✓	✓	-	-	✓	-	-	-	✓	i	Inflamatoria
11	✓	✓	✓	✓	-	-	-	--	-	-	✓	i	Inflamatoria
12	-	✓	✓	✓	-	-	-	-	-	-	-	i	Reparativa
13	-	✓	✓	-	✓	-	-	-	-	-	-	y	Reparativa
14	✓	✓	✓	✓	-	-	✓	✓	✓	-	✓	i	Inflamatoria
15	✓	✓	✓	-	-	-	-	-	-	-	-	y	Inflamatoria

HP: hiperintensidad de la pared; RP: reforzamiento de la pared; EP: engrosamiento de la pared; APM: alteración del patrón mucoso; Dt: dilatación; Et: estenosis; Gi: ganglios inflamatorios; Pv: prominencia vascular; CFA: colección, flegmón, absceso; F: fístula; DWI: alteración de la señal en difusión; L: lugar o segmento afectado del tracto gastrointestinal (d = duodeno, y = yeyuno, i = ileon); TE: tipo de enfermedad.

**Figura 1.** Diagrama que muestra la evolución de la enfermedad de Crohn.

nio, engrosamiento e hiperintensidad de la pared intestinal en secuencias potenciadas a T2.³⁻⁵

El tratamiento de la EC se basa en la inducción y mantenimiento de la remisión, así como en evitar recaídas a largo plazo. La resección quirúrgica del segmento intestinal afectado es considerada cuando fracasa el tratamiento médico en el control de los síntomas y debe ser restringida al segmento intestinal afectado.

Las imágenes como parte de la información que soporta la clasificación de un subtipo de la enfermedad tienen el potencial de hacer a los diferentes sistemas de clasificación objetivos y reproducibles. Las imágenes de pacientes con EC tradicionalmente incluyen una combinación de estudios fluoroscópicos baritados y de tomografía computada multidetector (TCMD) para evaluar el intestino delgado. Ambos estudios permiten visualizar el lumen intestinal y las características de la mucosa; en particular la tomografía permite identificar alteraciones de estructuras extraintestinales. Las dosis de radiación de TCMD del abdomen y pelvis reportada varían ampliamente, con rangos que van de 6 a

28 mSv.⁶⁻⁸ Por ejemplo, Jaffe⁹ y sus colaboradores reportaron una dosis efectiva de 16.1 mSv para este tipo de estudio. Algunos estiman que la dosis efectiva de 10 mSv podría corresponder a un riesgo excesivo para el desarrollo fatal de cáncer de 1 en 2,000 personas.¹⁰ La preocupación por la exposición a la radiación, particularmente en pacientes jóvenes, es bien conocida y a pesar de las técnicas usadas para la reducción de la dosis es algo que debe tomarse en cuenta; especialmente cuando se planea usar para seguimiento o investigación. Este motivo por sí solo despierta el interés en el uso de la ERM para la evaluación de pacientes jóvenes con enfermedad de Crohn.¹¹

La ERM es una técnica que no utiliza radiación ionizante, no es invasiva, su sensibilidad varía de 88 a 98% y su especificidad de 78 a 100%, validadas en la evaluación de la EC.^{12,13} En los últimos años ha tenido un gran auge como herramienta de diagnóstico en la EC dado que provee información acerca de la extensión de la enfermedad, grado de inflamación y posibles complicaciones tanto intra- como extraintestinales; esto permite clasificar la enfermedad y auxilia en la planeación de la cirugía en caso de ser requerida.

Preparación del paciente y realización de la enterorresonancia magnética

Las técnicas para realizar una ERM varían entre las diferentes instituciones pero es generalmente aceptado que se administre material de contraste vía oral, esto es esencial para alcanzar el grado de distensión intestinal.

Se instruye a los pacientes para que tengan un ayuno de aproximadamente 6 horas antes del procedimiento, lo cual mejora la tolerancia a la ingestión del material de contraste oral. Sin embargo, los beneficios de esta práctica no han sido rigurosamente estudiados. Algunos investi-

gadores han propuesto utilizar contraste rectal para las evaluaciones simultáneas de intestino delgado y colon.^{14,15}

La reducción de la peristalsis ayuda a reducir los artificios de movimiento del intestino delgado. En algunos lugares se administra 1 mg de glucagón intramuscular después de la secuencia cine de imagen y antes de la secuencia contrastada potenciada T1 y la de supresión grasa potenciada a T2. Las contraindicaciones para el uso de glucagón son hipersensibilidad conocida a la sustancia activa o sospecha de feocromocitoma o insulinoma. En México la disponibilidad de glucagón es limitada por lo que utilizamos butilhioscina (20 mg) vía IM antes de realizar la secuencia contrastada y T2 FIESTA con supresión grasa, lo cual ha dado buenos resultados.

Para la administración de material de contraste al realizar una enterorresonancia magnética deben tomarse en cuenta tres cosas: 1) la composición del material de contraste; 2) el volumen administrado y 3) el tiempo para la adquisición de las imágenes posterior a la ingestión del contraste.

El medio de contraste óptimo debe proveer una distensión adecuada del intestino delgado durante todo el examen y debe ser bien tolerado por los pacientes. Young y su equipo compararon cuatro agentes bifásicos (agua, metilcelulosa y una mezcla de agua, polietilenglicol y bario en baja concentración), concluyendo que el polietilenglicol y el bario en baja concentración permiten una mejor distensión y que el polietilenglicol era preferido como agente por los pacientes.¹⁶ En general se administran grandes volúmenes de medio de contraste intraluminal, de 1,350 a 2,000 mL para la enterografía, pero la variación de la dosis depende del contraste que se utilice.¹⁷ En nuestro protocolo utilizamos 210 gramos de polietilenglicol/electrolitos diluido en 2,000 mL de agua.



El uso de estos agentes produce una alta intensidad de señal en el interior del intestino delgado en imágenes potenciadas a T2 y baja intensidad en el lumen intestinal en secuencias potenciadas a T1. La visualización del lumen intestinal oscuro es crítica para la detección del grosor de la pared, el reforzamiento mural poscontraste en imágenes potenciadas a T1 y las características del patrón mucoso, por eso se requiere de agentes de contraste específicos para una adecuada distensión y señal del intestino en la ERM.

Los protocolos para ERM varían debido a las diferencias en la disponibilidad de los equipos y experiencia del radiólogo. Se utilizó un resonador magnético de 1.5 T con adquisiciones en el plano axial y coronal potenciadas a T1, T2, con contraste para incluir a todo el intestino delgado en un campo de visión. A pesar de las diferencias en los equipos de RM en los programas que utilizan, ciertos elementos básicos son comunes en la mayoría de los protocolos para la enfermedad de Crohn.

La evaluación poscontraste se realiza con adquisiciones coronales que permiten identificar la vascularidad, los nódulos linfáticos y el reforzamiento de la pared. Se deben adquirir imágenes potenciadas a T2 con supresión grasa para evaluar la pared intestinal y el tejido circundante con líquidos o edema.^{18,19}

También se obtiene, de manera rutinaria, una serie de imágenes en DWI; sin embargo, la utilidad de ésta secuencia aún se mantiene en investigación. Se espera que las imágenes de difusión ayuden a identificar áreas con inflamación activa, fistulas o abscesos en formación.

Clasificación radiológica de la enfermedad de Crohn y sus hallazgos por enterorresonancia

Patrones de enfermedad de Crohn: Maglinte²⁰ y sus colaboradores describieron cuatro patrones

de comportamiento de la enfermedad de Crohn con diferentes métodos de estudio:²¹ patrón inflamatorio activo, patrón estenosante, patrón fistulizante y patrón reparativo-regenerativo. El patrón inflamatorio activo se caracteriza por engrosamiento de la pared intestinal, hiperintensidad de la pared en secuencias T2, restricción de la señal en la pared intestinal en DWI, incremento del reforzamiento de la pared intestinal, vascularidad mesentérica prominente (signo del peine), nódulos linfáticos con realce del material del material de contraste y, como datos indirectos de inflamación, aumento de la señal en la grasa periintestinal en secuencias T2 con supresión grasa (fatsat) y ascitis (figuras 2a-b, 3, 4a-b y 5). Los hallazgos histopatológicos son: afección transmural con centros germinales en todo el espesor de la pared intestinal, úlceras serpiginosas, formación de fisuras (en punta de lápiz) y granulomas (figuras 6a-b).

El tratamiento consiste en la administración de esteroides locales como la budesonida, en casos de Crohn leve a moderado, o bien esteroide sistémico en caso de actividad de moderada a grave. Además es necesario iniciar tratamiento concomitante con inmunomoduladores a base de tiopurinas (azatioprina y 6-mercaptopurina) para mantenimiento de la remisión. El pronóstico de estos pacientes es bueno si existe adecuada respuesta al tratamiento médico.

El patrón fistulizante se caracteriza por úlceras transmurales profundas que pueden progresar a tractos fistulizantes. La frecuencia de presentación de las fistulas en los pacientes con EC a través de la vida puede ser mayor a 35% y la mayoría se desarrolla en la región perianal. Los hallazgos histopatológicos muestran fisuras que se extienden más allá de la serosa con penetración a órganos adyacentes.

El tratamiento consiste en la administración de un protocolo descendente o "Top-down" que

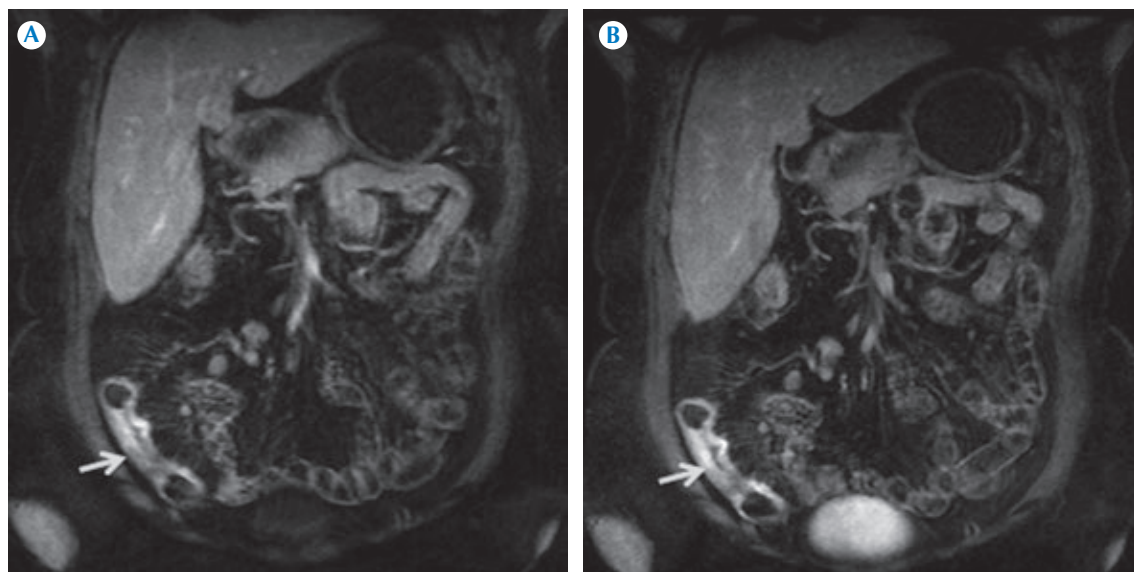


Figura 2. Mujer de 52 años de edad con diagnóstico de enfermedad de Crohn sin actividad clínica pero con actividad bioquímica. **A)** Secuencia LAVA con fat sat y apnea MP en plano coronal, en fase arterial tardía; a nivel del íleon distal se observa engrosamiento e irregularidad de la pared que condiciona estenosis significativa y realce homogéneo (flecha). **B)** Fase venosa: realce de la pared más intenso.

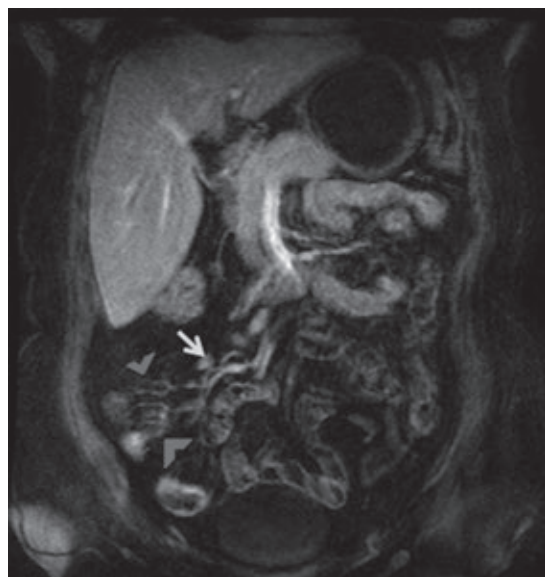


Figura 3. Secuencia LAVA con fat sat y apnea MP en plano coronal en la fase venosa. Ganglios retroperitoneales (flecha) y vasos prominentes del mesenterio "signo del peine" (cabezas de flecha).

consiste en la administración de terapia biológica dirigida al factor de necrosis tumoral alfa (TNF-alfa) para el cierre de los trayectos fistulosos. El pronóstico de estos pacientes es malo ya que habitualmente se someten a procedimientos quirúrgicos para el cierre de fístulas en caso de no responder a la terapia biológica.

El patrón estenosante es un subtipo de larga evolución en el cual las asas intestinales han sufrido inflamación crónica y desarrollan fibrosis. Los hallazgos de fibrosis por imagen son engrosamiento de la pared intestinal sin cambios inflamatorios agudos, hipointensidad de la pared intestinal en las secuencias T2 con supresión grasa (figuras 7a-b, 8a-b). Los hallazgos patológicos se presentan con fibrosis y edema transmural, con engrosamiento del mesenterio adyacente (figuras 9a-b).

El tratamiento de los pacientes con enfermedad de Crohn estenosante varía si la estenosis es de tipo inflamatorio o fibroso. En caso de que los

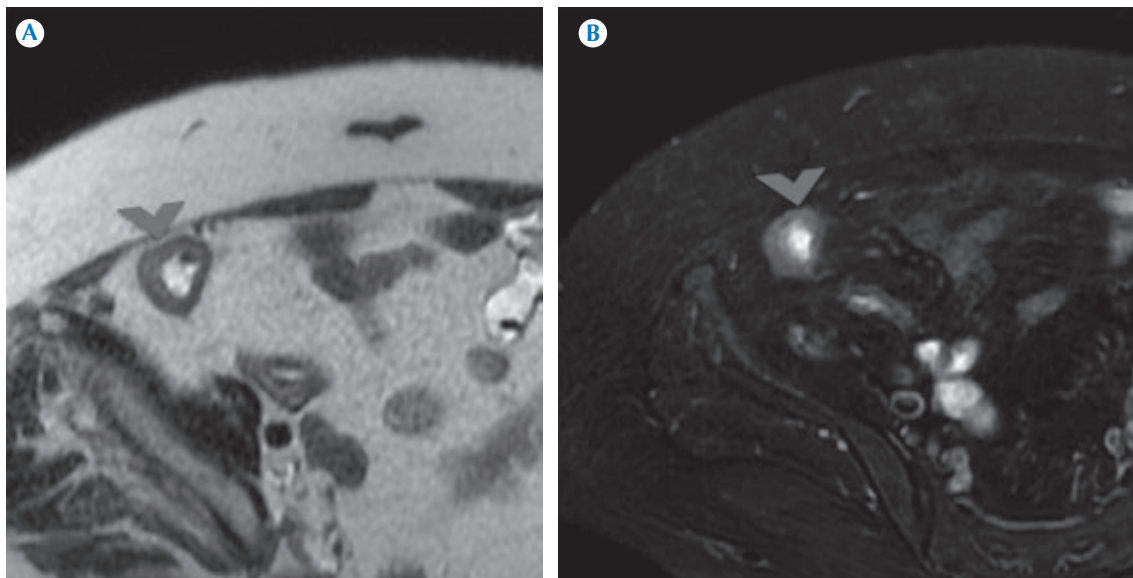


Figura 4. **A)** Secuencia T2 SSFSE en apnea en plano axial. Es evidente sólo el engrosamiento de la pared (cabeza de flecha). **B)** Secuencia T2 CUBE fat sat en apnea plano axial: engrosamiento e hiperintensidad de la pared compatible con edema (cabeza de flecha).

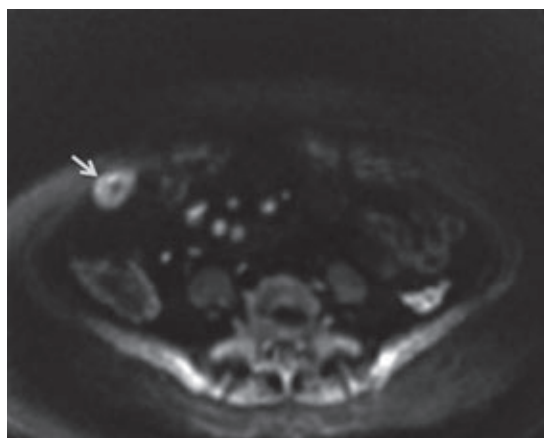


Figura 5. Secuencia DWI 500-b en plano axial, se señala restricción a la difusión en la pared que traduce edema (flecha).

pacientes presenten estenosis inflamatoria el tratamiento es médico con esteroides sistémicos o terapia biológica anti-TNF alfa. La tasa de respuesta es adecuada y con ello se evitan

los procedimientos quirúrgicos. En la estenosis de tipo fibroso el tratamiento se enfoca a la dilatación neumática mediante endoscopia en caso de estenosis menor de 4 cm. En estenosis de mayor longitud se indica cirugía y en el caso de múltiples estenosis el paciente puede ser sometido a plastía con el fin de evitar la resección de un segmento intestinal extenso. El pronóstico de este tipo de pacientes es malo a largo plazo ya que pueden desarrollar síndrome de intestino corto por las múltiples resecciones quirúrgicas.

En el patrón reparativo-regenerativo los hallazgos en la ERM son en EC de larga evolución y consisten en morfología anormal de las asas intestinales, atrofia de la mucosa y pérdida de las válvulas conniventes (signo de la cuerda), pólipos regenerativos (no del tipo inflamatorio o pseudopólipos), infiltración de grasa en la submucosa, ausencia de inflamación aguda, reforzamiento heterogéneo de la pared posterior a la aplicación de gadolinio y pseudosaculacio-

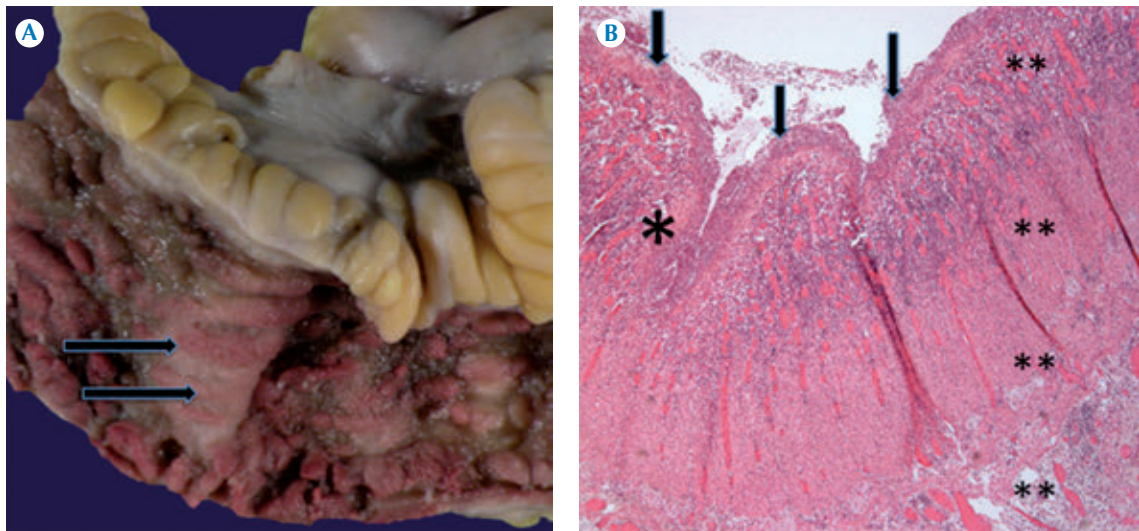


Figura 6. A) Segmento de intestino delgado donde se observan úlceras serpiginosas extensas en mucosa de íleon (flechas) con engrosamiento del mesenterio. B) Íleon 4' (H&E). Úlceras extensas de la superficie intestinal (flechas), fisuras (*) con fibrosis e infiltrado inflamatorio con afección transmural (**).

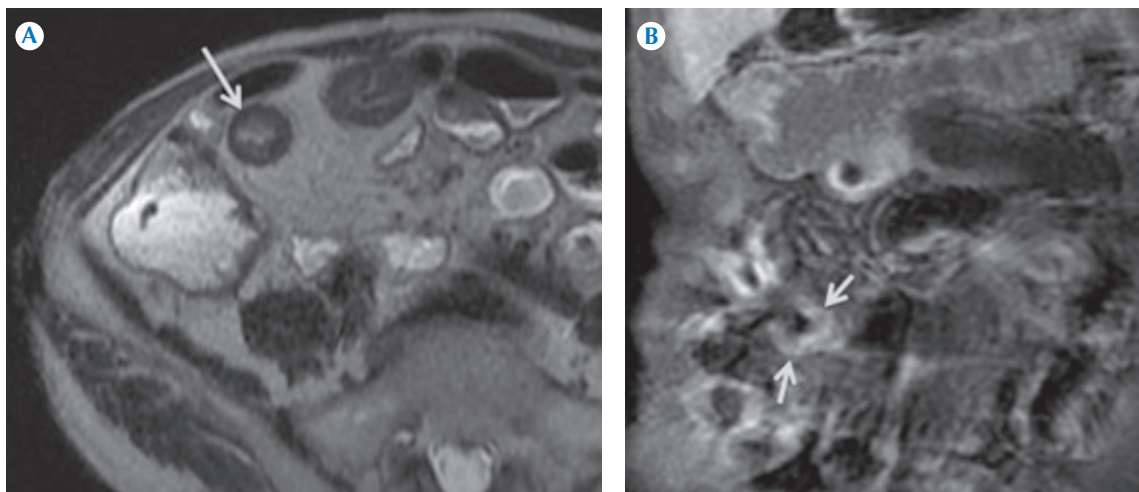


Figura 7. Hombre de 79 años de edad, sin actividad clínica pero con actividad bioquímica. A) Secuencia T2 SSFSE en apnea plano axial, hay engrosamiento mural de la pared del íleon sin cambios inflamatorios agudos (flecha). B) Secuencia LAVA fat sat apnea MP, plano coronal, reforzamiento heterogéneo de la pared (zonas hiper- e hipointensas) (flechas).

nes (figuras 10a-b). Los hallazgos patológicos muestran una mucosa residual con grados varia-

bles de atrofia, así como cambios hiperplásicos (pseudopólipos) sin formación de fisuras que

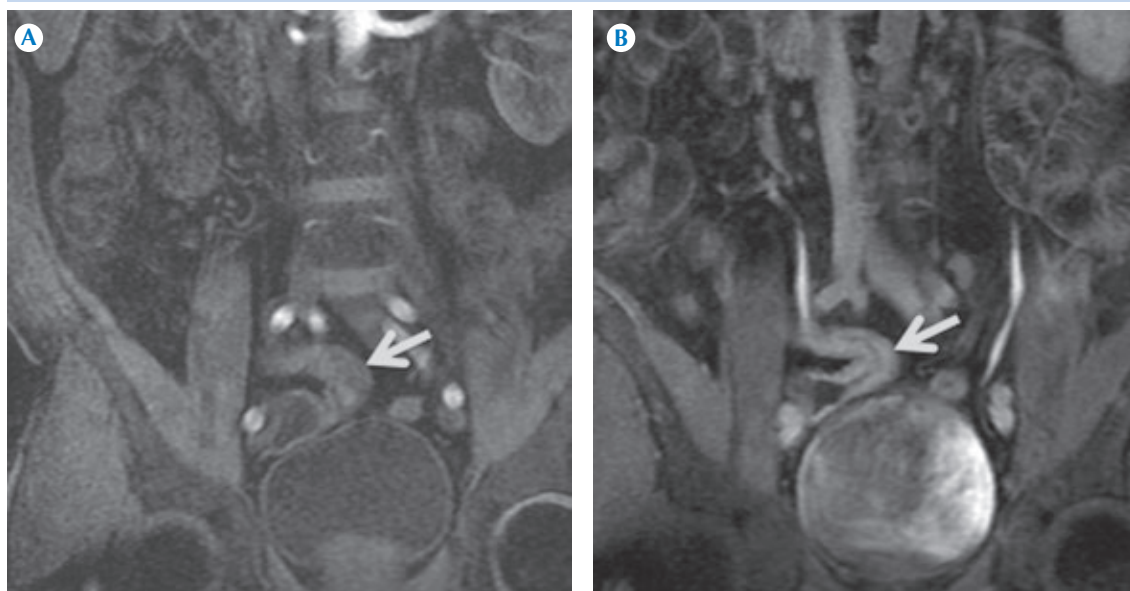

Figura 8. Hombre de 50 años de edad sin actividad clínica y bioquímica. **A)** Secuencia LAVA fat sat apnea MP, plano coronal, en fase arterial temprana sin realce de la pared del íleon distal, con engrosamiento de la mucosa y estenosis (flecha) **B)** Secuencia LAVA fat sat apnea MP, plano coronal, fase venosa con realce transmural tardío difuso (flecha).

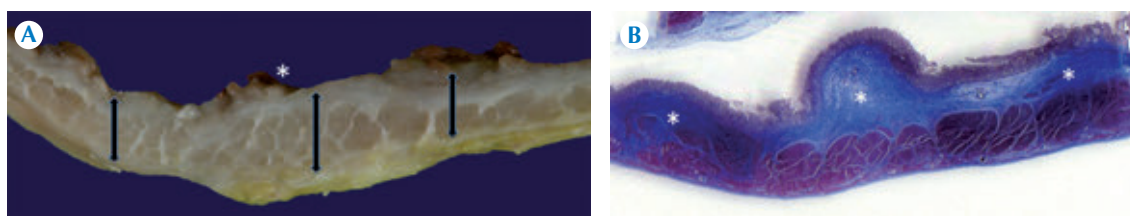


Figura 9. Intestino delgado: **A).** Corte transversal que muestra engrosamiento transmural de la pared (flechas) con pseudopólipos (*) **B)** Tricrómico de Massom. Evidencia la presencia y extensión de la fibrosis (*).

alternan con áreas de ulceración de la mucosa (figura 11). El tratamiento en esta fase de la enfermedad sólo consistiría en mantener terapia de mantenimiento de la remisión con mesalazina en caso de que la localización sea colónica o con tiopurinas y terapia biológica en caso de que estén involucrados el intestino delgado y el colon derecho. El pronóstico en esta etapa es más

favorable ya que la mayoría de los pacientes ya tuvieron una respuesta al tratamiento médico y, sobre todo, en aquellos que tuvieron cicatrización de la mucosa.

Sauer y su grupo estudiaron la enfermedad de Crohn en población pediátrica y publicaron que existe una asociación entre la actividad por ERM

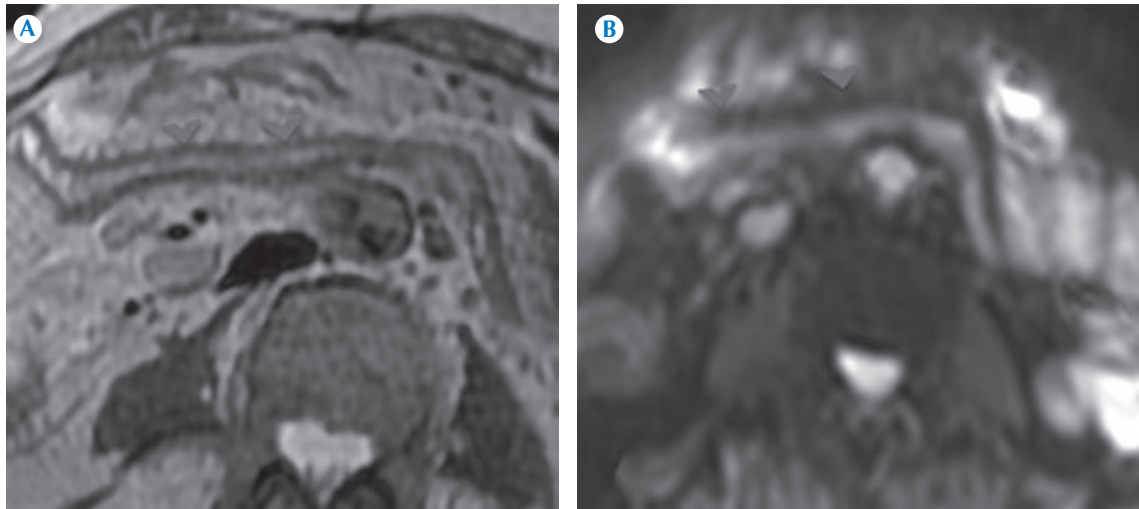


Figura 10. Hombre de 62 años de edad con enfermedad de Crohn, inactividad clínica y bioquímica. **A)** T2 SSFSE en apnea, plano axial: íleon distal con atrofia de la mucosa, pérdida de las válvulas conniventes (cabezas de flecha). **B)** Secuencia DWI 500-b sin evidencia de restricción tisular, lo que indica que no hay edema en la pared (inactividad) (cabezas de flecha).

con datos de elevados de proteína C-reactiva, volumen de sedimentación globular, plaquetas y bajos niveles de albúmina; sin embargo, este estudio aún no se ha realizado en adultos.²²

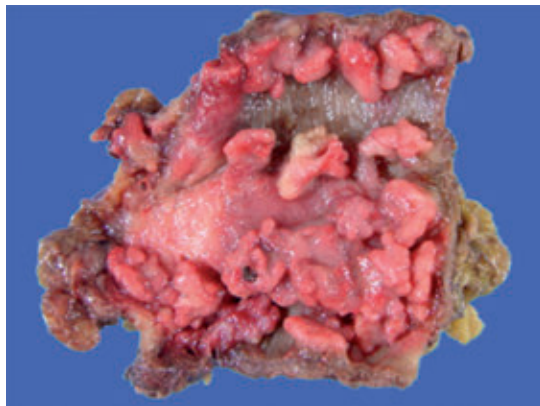


Figura 11. Segmento de colon transverso. Úlceras lineales que alternan con pseudopólipos en la mucosa vecina.

Impacto de la enterorresonancia magnética en el diagnóstico y tratamiento de los pacientes con enfermedad de Crohn

La ERM tiene el potencial de impactar en dos aspectos del cuidado del paciente: 1) diagnóstico y 2) seguimiento-manejo.

En cuanto al diagnóstico: cuando un paciente presenta síntomas de EC la ERM puede ser incorporada en su evaluación diagnóstica; sin embargo, en la mayoría de los casos es innecesario debido a que la mayoría de los pacientes será sometida a colonoscopia con ileoscopia terminal y biopsia. Existen casos en los que estos pacientes presentan síntomas consistentes de enfermedad de Crohn con ileoscopia normal, es entonces cuando la ERM es benéfica para determinar si existe inflamación entérica.

La ERM puede usarse para vigilar la actividad de la enfermedad o para evaluar la efectividad de



los tratamientos usados o de las intervenciones. Los clínicos que tratan a pacientes con enfermedad de Crohn se enfrentan con un gran reto debido a que muchos pacientes presentan síntomas poco específicos y las evaluaciones clínicas de la actividad de la enfermedad son un proceso subjetivo con gran variabilidad interobservador. Es por esto que han surgido nuevas formas de evaluar la actividad de esta enfermedad mediante escalas que usan ERM. Girometti y su equipo reportaron precisión de 91.1% en la evaluación de la actividad de la enfermedad (sensibilidad de 93.1% y especificidad de 87.5%) usando un índice de actividad basado en los hallazgos de interpretación de la RM.²³ Además, Sempere y sus colaboradores mostraron que la transición clínica de enfermedad activa a remisión se asocia con disminución significativa en el engrosamiento y reforzamiento de la pared afectada del intestino delgado.²⁴

En cuanto a la respuesta al tratamiento existen estudios que evaluaron la respuesta al tratamiento, con inhibidores de factor de necrosis tumoral alfa (FNT/alfa), en pacientes con enfermedad perianal y están empezando a definir el papel de la imagen en la monitorización de esta terapia. Savove-Collet y su grupo han demostrado un cambio significativo en hallazgos de imagen como: hiperintensidad de la pared en imágenes potenciadas a T2 y reforzamiento en pacientes que responden al tratamiento.²⁵ Ng y sus colaboradores demostraron que los hallazgos de fístula resuelta por RM predicen su estabilidad en el seguimiento de mejor manera que los datos clínicos.²⁶

Serán necesarios estudios con más pacientes en población mexicana para determinar la asociación entre datos clínicos, biológicos e histopatológicos de actividad con los hallazgos por ERM.

CONCLUSIONES

La enterorresonancia magnética hace evidentes detalles anatómicos, aspectos funcionales e in-

formación en tiempo real sin utilizar radiación ionizante.

La enterorresonancia magnética, en la vigilancia de la respuesta al tratamiento en los pacientes con enfermedad de Crohn, será la mejor indicación de éste estudio dado que los pacientes no se someterán a radiación o a estudios invasivos; sin embargo, aún se mantiene en investigación.

En México se deberá promover el uso de la enterorresonancia magnética en pacientes con enfermedad de Crohn para obtener experiencia clínica y lograr diagnósticos y seguimientos adecuados.

Agradecimientos

Agradezco a mis mentores, el Dr. Luis Javier Jara Quezada y la Dra. Gabriela Medina García, por introducirme en este bello mundo de la investigación.

REFERENCIAS

1. Baumgart DC, Sandborn WJ. Inflammatory bowel disease: clinical aspects and established and evolving therapies. *Lancet* 2007;369:1641-57.
2. Barahona-Garrido J, Yamamoto-Furusho JK, et al. IBD, inflammatory bowel disease; *Rev Gastroenterol Mex* 2009;74:230-7.
3. Sinha R, Murphy P, Hawker P, et al. Role of MRI in Crohn's disease. *Clin Radiol* 2009;64:341-52.
4. Sostegni R, Daperno M, Scaglione N, et al. Review article: Crohn's disease: monitoring disease activity. *Aliment Pharmacol Ther* 2003;17:11-7.
5. Hugh JF. Use of the Crohn's disease activity index in clinical trials of biological agents. *World J Gastroenterol* 2008;14:4127-30.
6. Jaffe TA, Nelson RC, Johnson GA, et al. Optimization of multiplanar reformations from isotropic data sets acquired with 16-detector row helical CT scanner. *Radiology* 2006;238:292-9.
7. Groves AM, Owen KE, Courtney HM, et al. 16-detector multislice CT: dosimetry estimation by TLD measurement compared with Monte Carlo simulation. *Br J Radiol* 2004;77:662-5.
8. Hurwitz LM, Yoshizumi T, Reiman RE, et al. Radiation dose to the fetus from body MDCT during early gestation. *AJR Am J Roentgenol* 2006;186:871-6.
9. Jaffe TA, Gaca AM, Delaney S, et al. Radiation doses from small-bowel follow through and abdominopelvic MDCT in Crohn's disease. *AJR Am J Roentgenol* 2007;189:1015-22.

10. Dixon AK, Dendy P. Spiral CT: how much does radiation dose matter? *Lancet* 1998;352:1082-3.
11. Leyendecker JR, Bloomfield RS, DiSantis DJ, et al. MR Enterography in the Management of Patients with Crohn Disease. *Radio Graphics* 2009;29:1827-46.
12. Horsthuis K, Stokkers PC, Stoker J. Detection of inflammatory bowel disease: diagnostic performance of cross-sectional imaging modalities. *Abdom Imaging* 2008;33:407-16.
13. Sinha R, Verma R, Verma S, et al. MR enterography of Crohn disease. Part 1. Rationale, technique, and pitfalls. *AJR* 2011;197:76-9.
14. Herrmann KA, Zech CJ, Michaely HJ, et al. Comprehensive magnetic resonance imaging of the small and large bowel using intraluminal dual contrast technique with iron oxide solution and water in magnetic resonance enteroclysis. *Invest Radiol* 2005;40:621-9.
15. Ajaj W, Lauenstein TC, Langhorst J, et al. Small bowel hydro-MR imaging for optimized ileocecal distension in Crohn's disease: should an additional rectal enema filling be performed? *J Magn Reson Imaging* 2005;22:92-100.
16. Young BM, Fletcher JG, Booya F, et al. Head-to-head comparison of oral contrast agents for cross-sectional enterography: small bowel distention, timing, and side effects. *J Comput Assist Tomogr* 2008;32:32-8.
17. Yacoub JH, Obara P, Oto A. Evolving role of MRI in Crohn's disease. *J Magn Reson Imaging* 2013;37(6):1277-89.
18. Maccioni F, Bruni A, Viscido A, et al. MR imaging in patients with Crohn disease: value of T2- versus T1-weighted gadolinium-enhanced MR sequences with use of an oral superparamagnetic contrast agent. *Radiology* 2006;238:517-30.
19. Udayasankar UK, Martin D, Lauenstein T, et al. Role of spectral presaturation attenuated inversion- recovery fat-suppressed T2-weighted MR imaging in active inflammatory bowel disease. *J Magn Reson Imaging* 2008;28:1133-40.
20. Maglinte DD, Gourtsoyiannis N, Rex D, et al. Classification of small bowel. Crohn's subtypes based on multimodality imaging. *Radiol Clin North Am* 2003;41:285-303.
21. Rodriguez P, Anguita G, Matute F, et al. Imaging atlas of Crohn's disease: MR-Enterography. Electronic Presentation Online System (EPOS TM) 2012 [Internet], Disponible en: http://postereng.netkey.at/esr/online_viewing/index.php. 12-12-13
22. Sauer CG, Middleton JP, Alazraki A, et al. Comparison of magnetic resonance enterography with endoscopy, histopathology, and laboratory evaluation in pediatric Crohn disease. *J Pediatr Gastroenterol Nutr*. 2012;55:178-84.
23. Girometti R, Zuiani C, Toso F, et al. MRI scoring system including dynamic motility evaluation in assessing the activity of Crohn's disease of the terminal ileum. *Acad Radiol* 2008;15:153-64.
24. Sempere GAJ, Martinez Sanjuan V, Medina Chulia E, et al. MRI evaluation of inflammatory activity in Crohn's disease. *AJR Am J Roentgenol* 2005;184:1829-35.
25. Savoye-Collet C, Savoye G, Koning E, Dacher JN, Lerebours E. Fistulizing perianal Crohn's disease: contrast-enhanced magnetic resonance imaging assessment at 1 year on maintenance anti-TNF-alpha therapy. *Inflamm Bowel Dis* 2011;17:1751-8.
26. Ng SC, Plamondon S, Gupta A, et al. Prospective evaluation of anti-tumor necrosis factor therapy guided by magnetic resonance imaging for Crohn's perineal fistulas. *Am J Gastroenterol* 2009;104:2973-86.