



Frecuencia y características morfológicas de la estenosis de uretra anterior por sonouretrografía

Ramírez-Sandoval NP¹, Pacheco-Gambler C², Ochoa-García A³

Resumen

OBJETIVO: evaluar la frecuencia y las características morfológicas de la espongiotfibrosis en pacientes con diagnóstico de estenosis de uretra anterior utilizando como método complementario la sonouretrografía realizada en el servicio de imagenología.

MATERIAL Y MÉTODOS: estudio transversal, observacional y descriptivo de pacientes que acudieron a la consulta externa del servicio de urología en el Hospital General Dr. Manuel Gea González. Se estudiaron pacientes con diagnóstico (mediante uretrografía) de estenosis de uretra anterior con la finalidad de ser sometidos a la realización de sonouretrografía para obtener las características morfológicas de la espongiotfibrosis incluyendo la localización, el grosor, el porcentaje de estenosis de la uretra anterior y las características ecográficas de la misma. Fue necesario colocar una sonda Foley en la uretra, fijándola a la fosa navicular, para distender la uretra anterior con solución salina y así poder explorarla con un equipo de ultrasonido y un transductor lineal de 6 a 12 MHz. Se incluyeron 6 pacientes masculinos en un rango de edad de 18 a 68 años (promedio de 54 años),

RESULTADOS: el sitio anatómico más frecuente de presentación fue la uretra bulbar con 50%, seguida de la uretra peneana con 33%; la unión de la uretra peneana y bulbar representó 17%. La descripción principal de la espongiotfibrosis fue ecogenica en 83% de los casos, se encontraron calcificaciones asociadas en 17% de la población. El grosor de la espongiotfibrosis osciló entre 2 y 64 mm (promedio de 36.12 mm); el porcentaje de estenosis de la uretra anterior fue muy variable con rango de 18.9 hasta 74.1% (promedio de 65%).

CONCLUSIÓN: la sonouretrografía es un método de diagnóstico útil, completo, eficaz, rápido y de bajo costo para el estudio y seguimiento de pacientes masculinos con estenosis de uretra anterior. Este análisis permitió observar los tejidos circundantes a la uretra y conocer el porcentaje en que se encuentra disminuido su calibre; dato íntimamente relacionado con los síntomas del paciente. Fue posible identificar que en ocasiones no sólo hay espongiotfibrosis sino calcificaciones; esta información es relevante pues la resistencia y la dureza de las calcificaciones reducen las posibilidades terapéuticas del paciente.

PALABRAS CLAVE: sonouretrografía, uretra, estenosis.

¹ Médico Radiólogo adscrito al servicio de Radiología del IMSS Pachuca. Médico responsable del servicio de Radiología de la Cruz Roja del sur, Delegación Pachuca.

² Jefe de División de la unidad de Urología del Hospital General Dr. Manuel Gea González.

³ Médico residente de IV año del servicio de Radiología del Hospital General Dr. Manuel Gea González Hospital General "Dr. Manuel Gea González". Calzada de Tlalpan 4800, Col. Sección XVI, 14080, Ciudad de México.

Recibido: 27 de enero 2016

Aceptado: 6 de febrero 2016

Correspondencia

Nuria Patricia Ramírez Sandoval
nuria1703@hotmail.com

Este artículo debe citarse como

Ramírez-Sandoval NP, Pacheco-Gambler C, Ochoa-García A. Frecuencia y características morfológicas de la estenosis de uretra anterior por sonouretrografía. Anales de Radiología México 2016;15(1):14-21.



Anales de Radiología México 2016 Jan;15(1):14-21.

Frequency and morphological characteristics of anterior urethral stricture by sonourethrography

Ramírez-Sandoval NP¹, Pacheco-Gambler C², Ochoa-García A³

Abstract

OBJECTIVE: evaluate the frequency and morphological characteristics of spongiobrosis in patients with diagnosis of anterior urethral stricture using sonourethrography as a complementary method, performed in the imaging service.

MATERIAL AND METHODS: a transverse, observational and descriptive study of patients admitted to the outpatient unit of the urology service at Hospital General Dr. Manuel Gea Gonzalez. We studied patients with diagnosis (by urethrography) of anterior urethral stricture prior to undergoing sonourethrography to determine the morphological characteristics of spongiobrosis, including localization, thickness, and percentage of anterior urethral stricture, and its echographic characteristics. It was necessary to install a Foley catheter in the urethra, fastening it to the navicular fossa, to distend the anterior urethra with saline solution and explore it with an ultrasound machine and a 6 to 12 MHz linear transducer. Six male patients were included, in an age range of 18 to 68 years (average 54 years),

RESULTS: the most common anatomical site of presentation was the bulbar urethra at 50%, followed by the penile urethra at 33%; the union of the penile and bulbar urethra accounted for 17%. The principal description of spongiobrosis was echogenic in 83% of cases, and associated calcifications were found in 17% of the population. The thickness of spongiobrosis varied between 2 and 64 mm (average 36.12 mm); the percentage of anterior urethral stricture was highly variable, in a range of 18.9 to 74.1% (average 65%).

CONCLUSION: sonourethrography is a useful, complete, effective, rapid, and low cost diagnostic method for study and monitoring of male patients with anterior urethral stricture. This analysis allowed us to observe the tissues surrounding the urethra and determine the percentage by which its diameter was reduced, a value closely associated with the patient's symptoms. In some cases, it was possible to identify not only spongiobrosis, but also calcifications; this information is relevant because the strength and hardness of calcifications reduce the patient's therapeutic outlook.

KEY WORDS: sonourethrography; urethra; stricture

¹ Médico Radiólogo adscrito al servicio de Radiología del IMSS Pachuca. Médico responsable del servicio de Radiología de la Cruz Roja del sur, Delegación Pachuca.

² Jefe de División de la unidad de Urología del Hospital General Dr. Manuel Gea González.

³ Médico residente de IV año del servicio de Radiología del Hospital General Dr. Manuel Gea González
Hospital General "Dr. Manuel Gea González". Calzada de Tlalpan 4800, Col. Sección XVI, 14080, Ciudad de México.

Correspondence

Nuria Patricia Ramírez Sandoval
nuria1703@hotmail.com

INTRODUCCIÓN

La estenosis de uretra anterior es un padecimiento poco frecuente; sin embargo, los síntomas y el impacto de ellos en la vida cotidiana del paciente es de gran importancia, de tal manera que la solución pronta y eficaz es uno de los objetivos del equipo médico multidisciplinario. Si bien los síntomas, la clínica y el uso de auxiliares diagnósticos como la uretrografía han sido la herramienta durante años para el diagnóstico de la estenosis de uretra anterior; y aunque se ha demostrado que la uretrografía detecta las estenosis de uretra anterior ubicando la porción de la uretra afectada, ésta no es capaz de aportar información sobre las características de la espongiofibrosis o de las causas extrínsecas. Dada la necesidad de mejorar el abordaje diagnóstico y terapéutico se han hecho estudios complementarios con flujometría y uretroscopia. Pero todos estos métodos diagnósticos se enfocan a la luz uretral sin poder caracterizar lo que se encuentra rodeando a la uretra.

Con la utilización de la sonouretrografía se logra complementar los estudios antes mencionados pues permite valorar la luz uretral, el tejido fibrocicatricial y las partes blandas que rodean a la uretra. Es un método de diagnóstico fácil, rápido, eficaz y de bajo costo que orienta el tratamiento. Si bien se trata de un procedimiento invasivo no requiere del uso medio de contraste ni de radiación. En muchos países europeos se ha incrementado el uso de la sonouretrografía como método de diagnóstico y de seguimiento en pacientes con estenosis de uretra anterior.

Antecedentes

La uretra es una porción del sistema urogenital tanto masculino como femenino; es un conducto que se extiende desde el cuello de la vejiga hasta el meato urinario, tiene forma cilíndrica y su función es el vaciamiento vesical. En el hombre

también permite la salida del esperma. La uretra masculina mide en promedio de 14 a 20 cm y su diámetro es de 5 mm. La uretra masculina, para su estudio, se divide en porción prostática, membranosa, bulbar y peneana. La uretra prostática inicia en el cuello de la vejiga y pasa sobre la glándula prostática arriba del ápex de la próstata. La uretra membranosa pasa por el diafragma urogenital. La uretra bulbar es rodeada por el bulbo y el cuerpo esponjoso y se extiende al área perineal al ligamento suspensorio que une el pene a la sínfisis del pubis. La porción peneana o péndula de la uretra se extiende desde el ligamento suspensorio hasta el meato externo uretral. Justo antes del meato hay una dilatación ampular llamada fosa navicular. De manera fisiológica presenta cuatro estrechamientos que de distal a proximal se encuentran, el primero a nivel del meato, el segundo en la parte media de la uretra membranosa, el tercero en el cuello del bulbo y el cuarto es el orificio del cuello. Del mismo modo existen tres dilataciones a nivel de la fosa navicular, en el fondo del saco del bulbo y en la porción prostática.

La uretra está constituida por tres túnicas de adentro hacia afuera: la mucosa, la vascular y la muscular.^{1,2}

Para su estudio la uretra se puede dividir en anterior y posterior. La primera comprende la fosa navicular, la uretra peneana y la uretra bulbar; mientras que la segunda incluye la uretra membranosa y a la uretra prostática. Tanto en la uretra anterior como en la posterior se puede presentar un proceso de cicatrización denominado estenosis.

La causa se relaciona con cualquier proceso que lesione el epitelio uretral o el cuerpo esponjoso subyacente y cuya curación implique cicatrización, lo que puede condicionar estenosis. En la actualidad muchas de las estenosis son causadas por traumatismo. En el pasado la causa más co-



mún de estenosis era la infección por gonococo, siendo hoy una causa poco frecuente.¹

La prevalencia de las estenosis se reporta en 0.6% de la población masculina; los pacientes se presentan habitualmente con sintomatología de obstrucción urinaria baja y retención urinaria, la cual incluye la disminución del calibre miccional o la micción por goteo, la incapacidad para la micción, el globo vesical, la nicturia, el dolor pélvico e infecciones del tracto urinario recurrentes.^{1,3}

Para un tratamiento adecuado es necesario determinar la localización pues permite diferenciar si es anterior o posterior, el tamaño está relacionado con el tipo de abordaje para el tratamiento, la profundidad expresa la cantidad de tejido involucrado y el grosor de la espongiofibrosis (en caso que exista espongiofibrosis) se relaciona con el tipo de procedimiento que se realizará para reducir la probabilidad de recurrencias. Uretrografía, uretroscoopia y ultrasonografía permiten identificar la localización y el tamaño; sin embargo, la profundidad y el grosor de la espongiofibrosis únicamente pueden ser evaluados por la sonouretrografía. La sonouretrografía puede determinar la estrechez.³

En la estenosis anterior se involucra el tejido eréctil del cuerpo esponjoso, que es conocida como espongiofibrosis. Este proceso es paulatino y progresivo; inicia como una lesión en la capa mucosa que condiciona constricción del iris; el cual continua involucrando todo el espesor condicionando fibrosis mínima del tejido esponjoso, posteriormente evoluciona a espongiofibrosis completa produciendo reacción inflamatoria y fibrosis que afecta a los tejidos fuera del cuerpo esponjoso, concluyendo con una estenosis completa y pudiéndose complicar con una fístula.

En la actualidad existen métodos de imagen que permiten la evaluación de la uretra; el

más utilizado es la uretrografía, ya sea anterógrada o retrógrada. Es un estudio dinámico e invasivo. La técnica para la realización de la uretrografía anterógrada consta de la colocación de una sonda Foley por la cual se instila el medio de contraste hidrosoluble hasta despertar el reflejo de la micción; lo que permite llevar a cabo de manera fisiológica esta última mientras se obtienen imágenes de rayos X en tiempo real al mismo tiempo que el medio pasa a través de las diferentes porciones de la uretra. En la uretrografía retrógrada se canula directamente el meato uretral con un jelco, mediante el cual se instila el medio de contraste hidrosoluble a presión con una jeringa para distender y demostrar las porciones de la uretra de igual manera, en tiempo real, bajo control fluoroscópico e impresión de imágenes de rayos X. Es importante considerar que este método diagnóstico tiene como desventaja la utilización de un medio de contraste químico; el cual incrementa el costo, además de la exposición a la radiación.³

Otro método de estudio por imagen es la sonouretrografía que se realiza con un transductor lineal de 6 a 12 megahertz. Incluye imágenes en los ejes longitudinal y transversal, para lo cual es necesario colocar una sonda Foley calibre 8 o 10 French e inflar el globo a nivel de la fosa navicular como fijación para así instilar la solución salina dentro de la uretra, lo que la distiende y permite una mejor identificación de la anatomía uretral anterior (peneana y bulbar), para así distinguir los sitios de disminución patológica del calibre para su medición tanto en longitud como en grosor (Figuras 1 y 2). La ventaja de este método diagnóstico es que no requiere un medio de contraste químico, únicamente se utiliza solución salina, lo que disminuye el costo del estudio. No implica exposición a la radiación y en la literatura no se han reportado contraindicaciones para la realización de los mismo⁴ (Figuras 3 y 4).

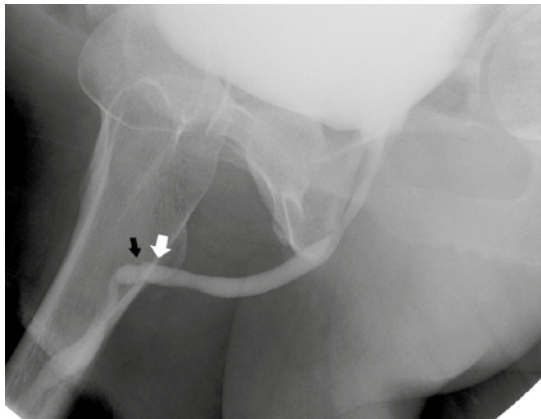


Figura 1. Corte longitudinal de la uretra penena: zona de disminución de calibre (flecha negra); discreta dilatación preestenótica (flecha blanca).

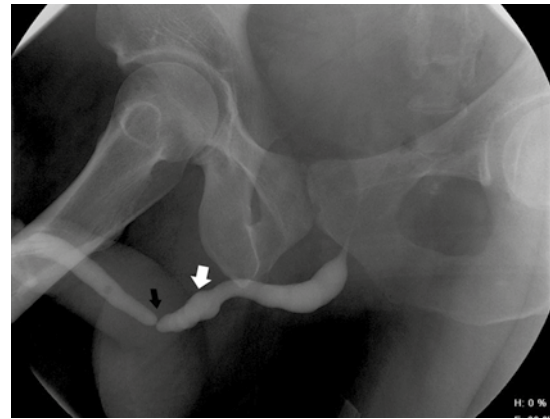


Figura 3. Uretrografía: zona de estenosis a nivel de la uretra penena (flecha negra); discreta dilatación preestenótica (flecha blanca).

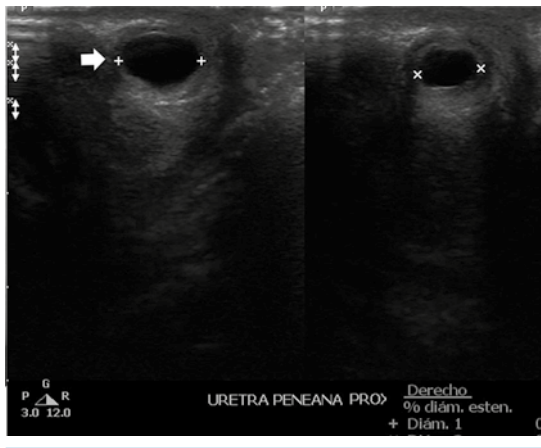


Figura 2. Imagen comparativa en corte transversal de la uretra penena: calibre normal (flecha) y zona de disminución de calibre (derecha).

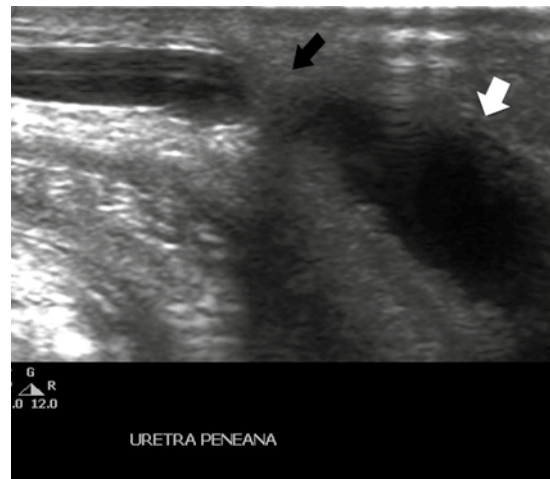


Figura 4. Corte longitudinal de ultrasonido en escala de grises de la uretra penena (flecha blanca): zona de estenosis y dilatación preestenótica (flecha negra).

Ambos métodos la uretrografía y la sonouretrografía presentan complicaciones mínimas secundarias al procedimiento invasivo que ambos implican como son: dolor y sangrado mínimo que se resuelven sin intervención médica y en un máximo de 3 días.

El papel de la uretroscopia es complementar los hallazgos radiológicos confirmando la localización de la estenosis y su calibre.^{3,4}

En cuanto al tratamiento existen diversos métodos relacionados con el tamaño y el sitio



de la estenosis. Uno de los tratamientos es la dilatación, la cual está indicada en pacientes que presentan dilataciones menores de 1 cm que se encuentran asociadas con un mínimo de espongiofibrosis. La uretrotomía se reserva para estenosis más densas en uretra bulbar o posterior.^{3,4}

Para las estenosis recurrentes, largas y asociadas con espongiofibrosis significativa se prefiere la uretroplastia o la reconstrucción abierta de la uretra. Si la estenosis se encuentra en la uretra peneana o es mayor de 2 cm se puede realizar una uretroplastia de sustitución con injerto de colgajo.^{3,4}

JUSTIFICACIÓN

La estenosis de uretra anterior es un problema de múltiples causas en la que los traumatismos y los procesos infecciosos son las más frecuentes. La estenosis es condicionada por la formación de fibrosis, lo que conlleva a la disminución del calibre de la uretra o su completa obliteración. Uno de los estudios para la evaluación de primera instancia y seguimiento de estos pacientes es la uretrografía; sin embargo en la literatura se ha evidenciado que este método no puede caracterizar de manera global las características de la estenosis debido a que sólo determina su localización y su longitud; lo cual podría inferir un tratamiento propenso al fracaso por no ser el adecuado.⁵

Actualmente la sonouretrografía se considera un método de diagnóstico validado por varios estudios donde sus ventajas son la determinación de la localización y el tamaño de la estenosis, así como la profundidad y el grosor de la espongiofibrosis; además es un método de imagen que no implica radiación y puede aportar datos asociados con la estenosis uretral anterior de utilidad en la planeación del tratamiento.⁶ En diversos estudios se ha encontrado que la sonouretrografía es un método adecuado para la evaluación

de estenosis de uretra anterior, en algunos se ha equiparado su efectividad con la uretrografía y en otros ha demostrado superioridad ya que no sólo determina el sitio de estenosis, también los cambios milimétricos y las causas extrínsecas secundarias sin la necesidad de exponer a los pacientes a los rayos X.⁷

Los datos que se pueden obtener con la sonouretrografía implican un apoyo significativo en la diagnóstico que representa una mejor caracterización del problema para la adecuada planeación del tratamiento. La finalidad de este trabajo es describir las características y porcentaje de la estenosis evaluados por medio de la sonouretrografía como método diagnóstico alternativo.⁸ La aplicación de este método es segura, menos costoso, no implica exposición a la radiación, brinda mayor información del padecimiento y podría ser implementado en un futuro como un método complementario para una mejor planeación del tratamiento.⁹

OBJETIVO

Determinar las características y el porcentaje de la estenosis en la uretra anterior en pacientes masculinos por medio de la sonouretrografía. Describir cómo se observa la estenosis de uretra anterior en pacientes masculinos por medio de la sonouretrografía.

MATERIAL Y MÉTODOS

Tipo de estudio: observacional, descriptivo y prospectivo.

Criterios de inclusión: pacientes con diagnóstico de estenosis de uretra anterior por uretrografía que aceptaran participar en el estudio y firmaran la carta de consentimiento informado.

Criterios de eliminación: pacientes que previo a la realización de la sonouretrografía fueron

sometidos a tratamiento quirúrgico de urgencia para la estenosis de uretra anterior y pacientes que decidieron no realizarse el estudio.

Variables: porcentaje de estenosis, tamaño de la espongiofibrosis, localización de la estenosis.

Tamaño de la muestra: 6 pacientes.

Métodos de laboratorio

Análisis estadístico: se utilizó estadística descriptiva para la caracterización de la población y las variables principales dependiendo de la escala de medición, para la variable cuantitativa serán media, mediana, moda, frecuencias y porcentajes y para la variable nominal politémica serán frecuencias.

Descripción operativa del estudio

Previo asepsia y antisepsia del pene del paciente se colocó sonda Foley calibre 8 Fr, fijada en la fosa navicular e inflando el globo con 2 L de solución salina, para administrar 50 mL de solución salina en la uretra, utilizándola para distender la uretra y como ventana para la mejor evaluación de la misma. Con el equipo de ultrasonido, utilizando un transductor lineal de 6 a 12 MHz, se explora la uretra anterior con la cara dorsal y ventral del pene, en cortes longitudinales y transversales. En las imágenes fijas se mide el grosor de la espongiofibrosis y con el protocolo ya establecido en el equipo de ultrasonido utilizado para medir la estenosis de las arterias se obtiene el porcentaje de estenosis en la uretra.

RESULTADOS

Los resultados obtenidos se enlistan en el Cuadro 1. El sitio más frecuente de estenosis fue la uretra bulbar en 50%, en la uretra peneana en 33% y sólo 17% en la unión de la uretra

peneana con la uretra bulbar. El grosor de la espongiofibrosis fue muy variable, oscilando entre 2 y 64 mm con un promedio de 36.12 mm. El porcentaje de estenosis fue muy variable con un rango de entre 18.9 y 74.1%.

En cuanto a las características descriptivas de la espongiofibrosis se encontró que 83% era de aspecto ecogénico y sólo 17% con calcificaciones asociadas. En sólo un paciente (16.6%) se encontró espongiofibrosis en la pared anterior y posterior de la uretra anterior y también sólo un paciente (16.6%) tuvo doble sitio de estenosis. Se lograron demostrar calcificaciones en un paciente (16.6%) con lo que se demostró que la sonouretrografía es útil para valorar las estructuras adyacentes y arroja información que no se puede obtener en la uretrocistografía.

DISCUSIÓN

La información obtenida demuestra que el sitio anatómico más frecuente de presentación fue la uretra bulbar, como ya habían descrito Joerg Seibold y sus colaboradores en el 2011 en su cohorte de pacientes con estenosis de uretra anterior.⁸

El grosor de la espongiofibrosis condiciona diferentes porcentajes de estenosis de acuerdo con las características individuales de cada paciente, como ya lo había descrito Ouattara DN y su grupo en el 2004 en un trabajo cuya finalidad era determinar el valor de la sonografía perineal en el diagnóstico de estenosis y fibrosis periuretral.⁵

A diferencia de lo ya mencionado en los trabajos relacionados con el uso de la sonouretrografía como método diagnóstico en la estenosis de uretra anterior en pacientes masculinos, pudimos demostrar que la espongiofibrosis no sólo puede ser ecogénica si no que también puede estar asociada de manera esporádica con calcificaciones.

Cuadro 1. Resumen de resultados

Edad en años cumplidos	Localización anatómica	Espongiofibrosis (mm)	Porcentaje de estenosis	Características de la espongiofibrosis
62	Bulbar	6	47.6	Ecogénica
49	Bulbar	64	71.1	Ecogénica
18	Bulbar	2	18.9	Ecogénica
		37		Ecogénica
64	Peneana	55	39.7	Ecogénica
68	Peneana-bulbar	56	74.1	Ecogénica
63	Peneana	36	74.00	Ecogénica con calcificaciones asociadas

CONCLUSIONES

La sonouretrografía es un método de diagnóstico útil, completo, eficaz, rápido y de bajo costo en el estudio y seguimiento de pacientes masculinos con estenosis de uretra anterior. Este trabajo permitió observar los tejidos circundantes de la uretra, así como conocer el porcentaje en que se encuentra disminuido el calibre de la uretra, lo que se relaciona con los síntomas del paciente. De igual manera pudimos identificar que en ocasiones no sólo existe espongiofibrosis si no que pueden existir calcificaciones asociadas que es relevante conocer por parte del clínico ya que la resistencia y dureza de las mismas reduce las posibilidades terapéuticas del paciente.

Perspectiva

Con la información obtenida se pretende proponer a la sonouretrografía como estudio complementario y de seguimiento en pacientes con estenosis de uretra anterior.

REFERENCIAS

1. Wein: Cambell-Walsh, Urology, 10ma edición, capítulo 10, Ed. Elsevier, 2011.
2. Color Doppler US of the Postoperative Penis: Anatomy and Surgical Complications¹, Radiographics, 2005, pág. 25:731-748
3. Bope and Kellerman Conn's, Current Therapy o Urogenital Tract, 1a edición, Ed Elsevier, 2012.
4. Heidenreich A, Derschum W, Bonfig R, Wilbert DM, Ultrasound in the evaluation of urethral stricture disease: a prospective study in 175 pacientes, Br. J. Urology, 1994, July,74(1):93-8.
5. Ouattara DN, N'zin KP, Diabalé AS, Coulibaly N, Dédé NS, Yapo P, Blahoua B, Sugraré S, Djédjé AT, Value of perineal sonography for diagnosing anterior urethral strictures, J. Radiology 2004, march.
6. Choudhary S, Singh P, Sundar E, Kumar S, Sahai A, A comparison of sonouretrography and retrograde urethrography in evaluation of anterior urethral stricture, Clínicas radiológicas 2004, agosto, 736-42.
7. Petris, or Geavlete*, Victor Cauni, Dragos, Georgescu, Value of Preoperative Urethral Ultrasound in Optic Internal Urethrotomy, European Urology, 2004, Elsevier.
8. Joerg Seibold, Maren Werther et al, J. Urology, Urethral Ultrasound as a Screening Tool for Stricture Recurrence After Oral Mucosa Graft Urethroplasty, april 2011, Elsevier Inc.
9. Fernández GC, Rivas C, Rivas B, et al. Uretrosonografía. Comparación con la uretrografía convencional en la estenosis de uretra masculina. Radiología 2001;43(4):187-190.