



Hallazgos incidentales durante el tamizado ultrasonográfico para la interrupción legal del embarazo

Perdigón-Castañeda GM¹, Escobar-Hernández N², Ahued-Ahued R³, Morales-Vargas A⁴, Fuentes-García M⁵, De la Cerda-Ángeles JC⁶

Resumen

OBJETIVO: reportar la los hallazgos en 1,200 estudios ultrasonográficos, por vía vaginal, realizados en un lapso de cinco años en mujeres cursando un embarazo del primer trimestre, diagnosticado por clínica, laboratorio y ultrasonido, con edades comprendidas entre los 15 y 38 años. Se les realizó el estudio para corroborar la edad gestacional y así poder llevar a cabo el procedimiento de interrupción legal del embarazo en el Hospital General Dr. Enrique Cabrera.

INTRODUCCIÓN: el embarazo no deseado por falta de educación sexual, analfabetismo y pobreza, aunado a la falta de instituciones donde se realice de forma legal su interrupción, nos permitió realizar un tamizado ultrasonográfico en una institución de concentración y realizar tratamientos preventivos y oportunos. El aborto se ha convertido en un grave problema de salud pública pues la clandestinidad en que se realiza, por personas sin preparación, genera graves complicaciones e incluso muertes. La legislación del aborto en la Ciudad de México se publicó en la Gaceta Oficial el 26 de abril del 2007, después de que la Asamblea Legislativa del Distrito Federal aprobara la medida para atender la interrupción legal del embarazo antes de las 12 semanas de gestación. Su objetivo es evitar embarazos no deseados y disminuir las muertes por legrados clandestinos entre las mujeres en edad reproductiva.

MATERIAL Y MÉTODO: se realizó un estudio observacional con ultrasonido transvaginal y suprapúbico en un universo de 1,200 mujeres, de edades entre 15 y 38 años, en un periodo de 18 meses. Todas tenían diagnóstico clínico, de laboratorio y por ultrasonido, de embarazo temprano (no mayor de 12 semanas) como evaluación para la interrupción del embarazo de acuerdo con la edad gestacional del producto.

RESULTADOS: se identificaron 15 pacientes con embarazo sin embrión, 8 embarazos ectópicos tempranos y 5 molas hidatiformes. Este estudio permitió confirmar la utilidad diagnóstica del ultrasonido transvaginal para detectar afecciones relacionadas con el embarazo en forma temprana y realizar los tratamientos requeridos.

PALABRAS CLAVE: interrupción legal del embarazo, hallazgos incidentales.

¹Médico adscrito al departamento de Radiología e Imagen del Hospital General Dr. Manuel Gea González y del Hospital General Dr. Enrique Cabrera.

²Jefa de División del Departamento de radiología e imagen.

³Médico Ginecoobstetra.

⁴Médico Adscrito al servicio de ginecoobstetricia del Hospital General Enrique Cabrera.

⁵Coordinadora de Radiología e Imagen Diagnóstica y Terapéutica de la Secretaría de Salud de la Ciudad de México (SEDESA).

⁶Director General del Hospital General Dr. Enrique Cabrera.

Hospital General Dr. Enrique Cabrera y Hospital General Dr. Manuel Gea González, Tlalpan 4800 Colonia Sección XVI, 14080, Ciudad de México.

Recibido: 11 de febrero 2016

Aceptado: 28 de marzo 2016

Correspondencia

Gerardo Martín Perdigón-Castañeda
perdigonrx@yahoo.com.mx

Este artículo debe citarse como

Perdigón-Castañeda GM, Escobar-Hernández N, Ahued-Ahued R, Morales-Vargas A, Fuentes-García M, De la Cerda-Ángeles JC. Hallazgos incidentales durante el tamizado ultrasonográfico para la interrupción legal del embarazo. Anales de Radiología México 2016;15(1):22-28.



Anales de Radiología México 2016 Jan;15(1):22-28.

Incidental findings during ultrasound screening for legal termination of pregnancy

Perdigón-Castañeda GM¹, Escobar-Hernández N², Ahued-Ahued R³, Morales-Vargas A⁴, Fuentes-García M⁵, De la Cerda-Ángeles JC⁶

Abstract

OBJECTIVE: report findings from 1,200 transvaginal ultrasound studies, performed over a period of five years in women in the first trimester of pregnancy, diagnosed by clinical examination, laboratory tests, and ultrasound, between 15 and 38 years of age. A study was performed to corroborate gestational age and in turn proceed with legal termination of pregnancy at Hospital General Dr. Enrique Cabrera.

INTRODUCTION: unplanned pregnancy due to lack of sex education, illiteracy, and poverty, added to a lack of institutions providing legal abortion, allowed us to perform ultrasound screening at a concentrating institution and implement preventive and opportune treatments. Abortion has become a serious public health problem because the clandestinity in which procedures are performed, often by persons with deficient preparation, leads to serious complications and even death. The law on abortion in Mexico City was published in the Official Gazette on April 26, 2007, after the Legislative Assembly of the Federal District passed a motion to allow for legal termination of pregnancy within 12 weeks of gestation. Its objective is to avoid unplanned pregnancies and reduce deaths due to clandestine abortions by dilation and curettage in women of childbearing capacity.

MATERIAL AND METHOD: an observational study with transvaginal and suprapubic ultrasound in a universe of 1,200 women, between 15 and 38 years of age, over a period of 18 months. All had clinical, laboratory, and ultrasound diagnosis of early pregnancy (no more than 12 weeks) as evaluation for termination of pregnancy based on gestational age of the product.

RESULTS: 15 patients were identified with anembryonic pregnancy, 8 early ectopic pregnancies, and 5 molar pregnancies. This study helped to confirm the diagnostic usefulness of transvaginal ultrasound to detect disorders related to pregnancy in its early stages and perform the needed treatments.

KEY WORDS: legal termination of pregnancy; incidental findings

¹Médico adscrito al departamento de Radiología e Imagen del Hospital General Dr. Manuel Gea González y del Hospital General Dr. Enrique Cabrera.

²Jefa de División del Departamento de radiología e imagen.

³Médico Ginecoobstetra.

⁴Médico Adscrito al servicio de ginecoobstetricia del Hospital General Enrique Cabrera.

⁵Coordinadora de Radiología e Imagen Diagnóstica y Terapéutica de la Secretaría de Salud de la Ciudad de México (SEDESA).

⁶Director General del Hospital General Dr. Enrique Cabrera.

Hospital General Dr. Enrique Cabrera y Hospital General Dr. Manuel Gea González, Tlalpan 4800 Colonia Sección XVI, 14080, Ciudad de México.

Correspondence

Gerardo Martín Perdigón-Castañeda
perdigonrx@yahoo.com.mx

OBJETIVO

Reportar la experiencia en 1,200 estudios de ecosonográficos por vía vaginal, durante 5 años,

en mujeres de entre 15 y 38 años de edad con embarazo del primer trimestre diagnosticado por clínica laboratorio y ultrasonido, a quienes se les realizó el estudio para corroborar edad gestacio-

nal para poder llevar a cabo el procedimiento de la interrupción legal del embarazo en el Hospital General Dr. Enrique Cabrera.

Este estudio dio como resultado relevante realizar en forma adecuada dentro de la ley la interrupción legal del embarazo y confirmar la utilidad diagnóstica del ultrasonido transvaginal. Así mismo, pudimos encontrar afecciones relacionadas con el embarazo en forma temprana y realizar el tratamiento que el caso requería en estas pacientes.

INTRODUCCIÓN

Los embarazos no deseados, muchos por falta de educación sexual, analfabetismo y pobreza; aunados a la falta de instituciones en las que se realicen de forma legal su interrupción, nos permitieron realizar un tamizado ultrasonográfico importante en una institución de concentración y proponer tratamientos preventivos y oportunos.

Antecedentes históricos

La interrupción legal del embarazo es un suceso que abre un capítulo en la historia nacional, lejos de promoverlo su intención es prevenir el deceso de miles de mujeres sometidas a procedimientos clandestinos. Si bien el aborto había sido considerado delito hasta hace algunos días, ello nunca representó un obstáculo para que una gran cantidad de mujeres decidieran interrumpir su embarazo, sin embargo la gran mayoría de ellas se han sometido a intervenciones que no cumplen los requerimientos mínimos para salvaguardar la vida. En consecuencia, el aborto se ha convertido en un grave problema de salud pública pues la clandestinidad en que se realiza y al ser efectuado por personas sin preparación ni escrúpulos genera graves complicaciones o incluso la muerte.

Considerando que la Constitución Política de los Estados Unidos Mexicanos, en el artículo

cuarto establece como garantías individuales el derecho de la persona a la protección de la salud y a decidir de manera libre, responsable e informada sobre el número y el espaciamiento de sus hijos, y que es responsabilidad del gobierno del Distrito Federal garantizar el ejercicio para lograr el bienestar físico, mental y social de las mujeres y la contribución así al pleno ejercicio de su capacidad.

La legislación del aborto en la capital mexicana es un hecho que se consumó en la gaceta oficial el día 26 de abril del 2007, después de que la Asamblea Legislativa del Distrito Federal aprobara la medida para atender la interrupción legal del embarazo antes de las 12 semanas de gestación, lo cual evita el embarazo no deseado y evita muertes en mujeres en edad reproductiva.¹

MATERIAL Y MÉTODOS

Se realizó un estudio retrospectivo, observacional, con ultrasonido transvaginal y suprapúbico en un universo de 1,200 mujeres de edades entre 15 y 38 años, en un periodo de 18 meses, con diagnóstico clínico, de laboratorio y ultrasonido de embarazo de temprano no mayor de 12 semanas, en el cual se les valora para la interrupción del embarazo de acuerdo con la edad gestacional del producto. En 27 mujeres de diferentes edades se realizó el diagnóstico de embarazo temprano en las que se encontraron diferentes enfermedades inherentes al embarazo y a las que se les realizaron en forma programada los procedimientos médicos y quirúrgicos para la evacuación del producto y resolución de su afección.

Método

Los pacientes fueron enviados por el servicio de ginecoobstetricia con diagnóstico clínico y de laboratorio de embarazo temprano para valoración de la edad gestacional por ultrasonido

de alta resolución. Ésta se realizó por medio de ultrasonido transvaginal con vejiga vacía, con transductor endocavitario de 7.5 MHz para corroborar y realizar diagnóstico de certeza. Los diagnósticos fueron embarazo ectópico, mola hidatiforme, anenbriónico. Posteriormente se realizó tratamiento en el servicio de ginecoobstetricia.

En todas los casos la prueba de embarazo en sangre fue positiva, los datos ultrasonográficos para el diagnóstico de estas patologías fueron los siguientes:

En embarazo anenbriónico: saco gestacional sin producto en su interior y que no corresponde a la edad gestacional²⁻⁴ (Figura 1).

En diagnóstico de embarazo ectópico: útero aumentado de tamaño, endometrio engrosado, masa en anexo y líquido en fondo de saco; en otros sólo se encontró endometrio engrosado y escasa cantidad de líquido (Figuras 2-4).⁵⁻⁹

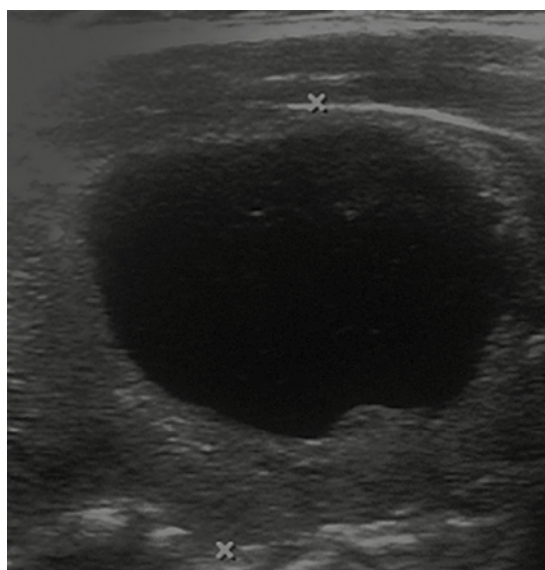


Figura 1. Saco gestacional de 8 semanas sin latido fetal ni producto en el interior.

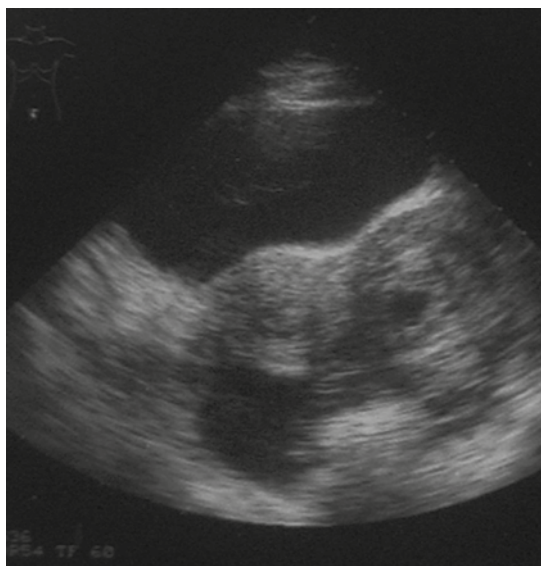


Figura 2. Embarazo ectópico izquierdo, datos de engrosamiento endometrial, líquido en fondo de saco, saco gestacional en anexo izquierdo.

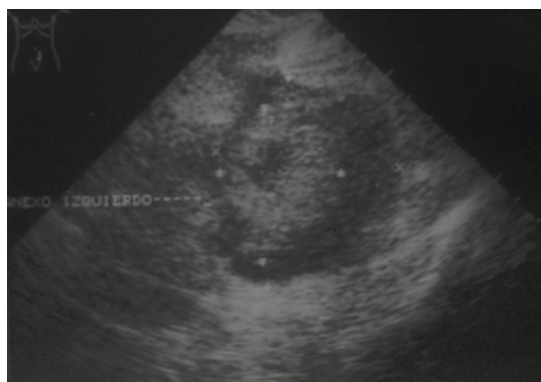


Figura 3. Acercamiento a nivel de anexo izquierdo: masa anexial.

En mola hidatidiforme: útero de tamaño mayor a la fecha de última regla con imágenes heterogéneas en su interior, con cuantificación de gonadotropinas coriónicas altas¹⁰⁻¹³ (Figuras 5 y 6).

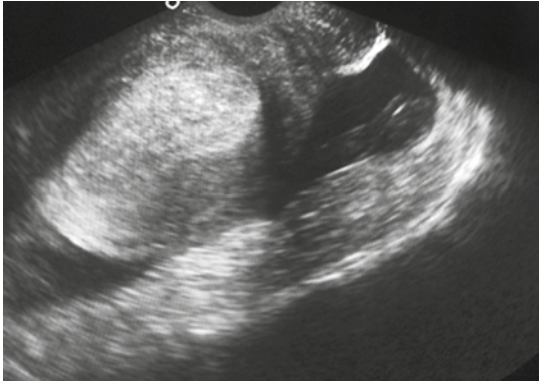


Figura 4. Ultrasonido endovaginal: líquido en fondo de saco posterior y engrosamiento endometrial compatible con embarazo ectópico.

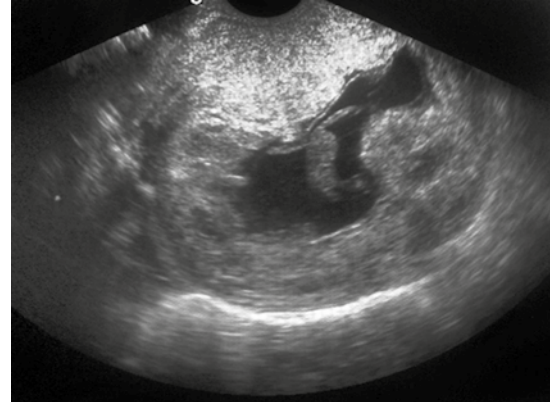


Figura 6. Ultrasonido endovaginal: líquido en fondo de saco posterior y engrosamiento endometrial compatible con embarazo ectópico.

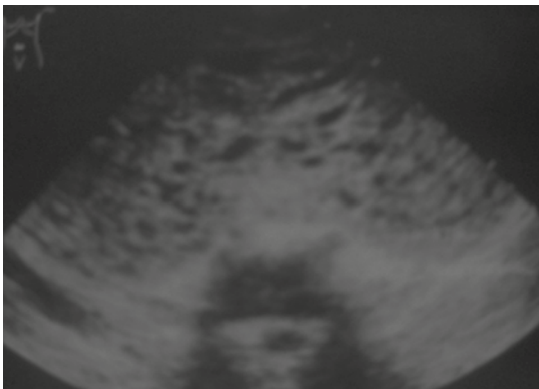


Figura 5. Ultrasonido suprapúbico: imagen en tormenta de nieve compatible con mola total.

RESULTADOS

Se identificaron 15 pacientes con embarazo anembrionario; 8 embarazos ectópicos tempranos y 5 molas hidatidiformes. Es importante reportar que en estas 28 pacientes ninguna presentaba molestias; sólo requerían revisión ultrasonográfica para interrupción legal del embarazo. El resto de las pacientes examinadas presentaron embarazo intrauterino del primer

trimestre y fueron sometidas a interrupción legal del embarazo.

DISCUSIÓN

La valoración por ultrasonido que se realiza para la interrupción legal del embarazo es importante para validar la edad gestacional del producto y para realizar el procedimiento de evacuación; pero además permite valorar enfermedades inherentes al embarazo y prescribir un tratamiento temprano que podría salvar la vida de la paciente.^{14,15}

Nos encontramos con datos importantes ya que la literatura mundial refiere que en países orientales la casuística de mola hidatidiforme es de 1 en 200 pacientes embarazadas, en países occidentales 1 en 1,500 embarazos y en algunos estudios latinoamericanos se reportan cifras de 4 a 6 de cada 1,000 pacientes embarazadas; nosotros encontramos 5 pacientes en un estudio de 1,200 mujeres. Llama la atención también el cambio de esta afección con la edad ya que es más frecuente en mujeres de 40 años y menos frecuente en mujeres de 20; en nuestra casuística



se invirtió ya que la encontramos más frecuentemente en pacientes de 18 y 20 años.

El ultrasonido ha demostrado ser un estudio importante en la evaluación de la patología obstétrica y es en la actualidad el estudio más importante después de la prueba de embarazo. La literatura mundial, en sus diferentes reportes, consideran un valor diagnóstico de 90% en su modalidad por vía suprapúbica y hasta de 99% en el transvaginal.¹⁶⁻¹⁸

CONCLUSIÓN

El estudio ultrasonográfico de tamizado para valorar la interrupción temprana del embarazo permite que se realice la evaluación de la edad gestacional del producto de acuerdo con el parámetro que marca la ley para que se lleve a cabo el procedimiento.

Se encontró un porcentaje de patología en nuestro universo de estudio, diagnosticada por tamizado, de 2.3%; esto no solo sirve para realizar el procedimiento de interrupción sino que tiene un alto valor diagnóstico para detectar enfermedades concomitantes aún cuando, por ejemplo, en pacientes a quienes se les diagnosticó embarazo extrauterino no presentaban dolor.

El personal que realice este estudio ultrasonográfico debe ser personal preparado con experiencia en el manejo de los dos tipos de modalidad de ultrasonido, de preferencia un médico con especialidad en imagenología y tener conocimiento de las diferentes enfermedades que se pueden presentar en el embarazo. Este estudio es efectivo tiene un alto porcentaje de certeza diagnóstica. Es económico y de rápida adquisición. Se puede realizar en todas las instituciones donde se cuente con un especialista en imagen. Sus instalaciones no son costosas, no produce riesgo de radiación,

se puede colocar en cualquier local o unidad móvil y por lo tanto un estudio versátil.

REFERENCIAS

1. Ciudad de México Gaceta Oficial del Distrito Órgano de gobierno del D.F. 4 de mayo del 2007.
2. Jones gs. jones HW. Physiology of meestruación and pregnancy. In Jones GS, Jones HW , editors. Gynecology. ed 3 Baltimore: Williams &Wilkins 1982:9-45.
3. Hustin J: Vascular physiology and pathophysiology of early pregnancy. In Bourne T jaunix F. and Jurkovic D, editors Transvaginal Color Doppler, Springer-Verlag 47-56.
4. Jaunianux E. Shaaps JP. Histological study of the materno-embryonic interface in spontaneous abortion. Placenta 1990;11:477-486.
5. Atrash HK A.Hogue CJR. Ectopic Pregnancy mortality in the Unites State 1970-1983 Obstet Gynecol 1897:70:817-822.
6. Barnhart KT, Ectopic pregnancy N England JMD 2009,391:379.
7. Couplet E. Ectopic pregnancy: the surgical epidemic. J Natl Med Assoc 1989 Med Assoc 1989;81(5):567-572.
8. Strangel JJ recent technique for the conservative managment of tubal pregnancy.J Reprod Med 1986;31 (2):98-101.
9. Yao M,Tulandi T. Current satus of surgical and nonsurgical management of ectopic pregnancy . fértil Steril 1997;67:421-433.
10. Grases, Pedro J., y Tresserra Casas, Francisco: «Enfermedad trofoblástica de la gestación: revisión». Rev. Obstet. Ginecol. Venez. (online), junio de 2004, volumen 64, n.º 2, pág. 101-113; consultado el 7 de mayo de 2009. ISSN 0048-7732.
11. Instituto Nacional del Cáncer. «Enfermedad trofoblástica gestacional». Diccionario de cáncer. Consultado el 7 de mayo de 2009. «Cualquier tumor de un grupo de tumores que se forman con células trofoblásticas (células del útero que ayudan a un embrión a adherirse al útero y ayudan a formar la placenta) después de que un espermatozoide fertiliza un óvulo».
12. Roger P. Smith; Frank Netter (2004). Netter Obstetricia, Ginecología y salud dela mujer (en español), España: Elsevier, pp. 247. ISBN 8445813110.
13. [MedlinePlus] (junio de 2008). «Enfermedad trofoblástica gestacional» (en español). Enciclopedia médica en español. Consultado el 6 de marzo de 2009.
14. Hernandez, Enrique (julio de 2008). «Gestational Trophoblastic Neoplasia» (en inglés). Obstetrics and Gynecology. eMedicine.com. Consultado el 7 de mayo de 2009.
15. Philip J. DiSaia; William T Creasman (2006). The History of Obstetrics and Gynecology, 6.ª edición (en español),

- España: Elsevier, pp. 185. ISBN 8481746304. Consultado el 21 de mayo de 2009.
16. M. J. O'Dowd; E. E. Philipp (2001). The History of Obstetrics and Gynecology, 2.ª (ilustrada) edición (en inglés), Informa Health Care, pp. 526. ISBN 1850700400. Consultado el 21 de mayo de 2009.
 17. Simón Oróstegui Correa y cols. «Enfermedad trofoblástica gestacional» (en español). Med UNAB; vol. 11, número 2, julio de 2008.
 18. Carrera Maciá, José María; José Mallafré Dols y Bernat Serra Zantop (2006). Protocolos de Obstetricia y Medicina perinatal del Instituto Universitario Dexeus, 4.ª edición (en español), Elsevier España, pp. 158. ISBN 8445816586.