



Rotura de glándula tiroides por traumatismo cervical: evaluación tomográfica de un caso

Hernández-Salazar JJ¹, Onofre-Castillo JJ², Torres-Gómez E³, García-Pacheco LE⁴, Figueroa-Andere M⁵, Hernández-Salazar JA⁶, Santana-Vela IA³

Resumen

Los traumatismos cervicales son frecuentes pero la lesión postraumática de la glándula tiroides ocurre sólo en raras ocasiones. En la mayoría de los casos en la glándula preexiste ya algún tipo de afección, como el bocio, por lo que la rotura de una glándula sana es todavía menos frecuente. Se reporta un caso de rotura de la glándula tiroides, posterior a un traumatismo contuso, en una paciente sana de 19 años.

Palabras clave: rotura tiroidea, traumatismo cervical, tomografía computada.

Anales de Radiología México 2016 Jan;15(1):82-84.

Rupture of thyroid gland due to cervical trauma: tomographic evaluation of a case

Hernández-Salazar JJ¹, Onofre-Castillo JJ², Torres-Gómez E³, García-Pacheco LE⁴, Figueroa-Andere M⁵, Hernández-Salazar JA⁶, Santana-Vela IA³

Abstract

Cervical traumas are common but post-traumatic lesion of the thyroid gland occurs only on rare occasions. In most cases, there is some form of preexisting disorder of the gland, such as goiter, making rupture of a healthy gland even less common. We report a case of rupture of the thyroid gland, following contuse trauma, in a healthy female patient 19 years of age.

Key words: thyroid rupture; cervical trauma; computed tomography

¹Residente de cuarto año de la especialidad de Imagenología Diagnóstica y Terapéutica.

²Profesor Titular y Jefe del Departamento de Imagenología HCMAE.

³Médico especialista en Imagenología.

⁴Residente de segundo año de la especialidad de Imagenología Diagnóstica y Terapéutica.

⁵Residente de tercer año de la especialidad de Anatomía Patológica HCMAE.

⁶Jefe del Departamento de Anatomía Patológica CMHCO.

Hospital Christus Muguerza Alta Especialidad. Universidad de Monterrey.

Hidalgo 2525 Colonia Obisado, 64060, Monterrey, Nuevo León.

Recibido: 10 de septiembre 2015

Aceptado: 11 de diciembre 2015

Correspondencia

Julio Javier Hernández Salazar
julio_md65@hotmail.com

Este artículo debe citarse como

Hernández-Salazar JJ, Onofre-Castillo JJ, Torres-Gómez E, García-Pacheco LE, Figueroa-Andere M, Hernández-Salazar JA et al. Rotura de glándula tiroides por traumatismo cervical: evaluación tomográfica de un caso. Anales de Radiología México 2016;15(1):82-84.

CASO

Mujer de 19 años de edad, sin antecedentes médicos de importancia, acudió por traumatismo contuso al caer de tres escalones y golpear directamente la región cervical anterior, 8 horas antes de su ingreso, con dolor en región cervical derecha, punzante, de moderada intensidad, sin irradiaciones, acompañada de aumento de volumen y disfagia. Su tensión arterial y frecuencia cardíaca eran normales (130/80 y 75 latidos por minuto). Se realizaron radiografías de columna cervical demostrando un aumento de volumen en la región anterior del cuello, por lo que se manejó conservadoramente y se dio de alta; 5 horas después regresó debido a que aumentó el volumen de los tejidos blandos, se realizó tomografía de cuello con contraste intravenoso.

Después de la tomografía se solicitó perfil tiroideo revelando aumento en la T4 libre (1.85, rango normal 0-7-1-4), así como un índice de tiroxina libre de 14.4 (rango normal 5-9). Por lo que se decidió realizar hemitiroidectomía.

El reporte anatomopatológico demostró un espacio quístico con abundante hemorragia reciente con depósitos de fibrina y leucocitos polimorfonucleares, rodeando folículos tiroideos. Los hallazgos histológicos son consistentes con un hematoma en vías de organización e inflamación secundaria a traumatismo (Figuras 1-3).

DISCUSIÓN

En la literatura están descritas lesiones musculares, óseas, de vías aéreas y esofágicas en el traumatismo cervical; sin embargo, la lesión tiroidea es rara.¹ Son pocos los casos reportados y de éstos la mayoría suele tener lesión tiroidea preexistente.² Existen artículos que demuestran que en 40% de los casos con rotura puede existir en tiroides sanas.³ El dolor y edema pueden ser los únicos datos clínicos en un paciente con

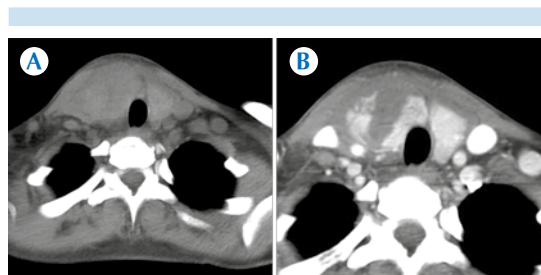


Figura 1. A) Tomografía simple que demuestra aumento de volumen en la región anterior del cuello, con zonas de mayor densidad. B) Tomografía contrastada que demuestra la rotura del lóbulo tiroideo derecho con hematoma circundante.

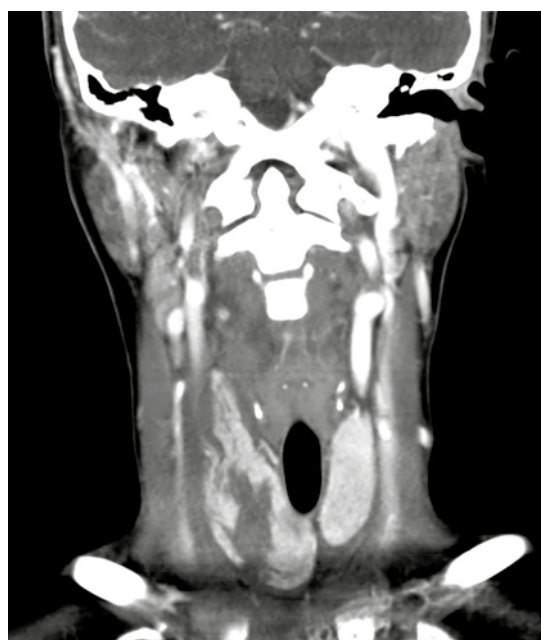

Figura 2. Reformateo en coronal: extensión de la lesión. No se documentaron lesiones vasculares.

rotura tiroidea. En algunos casos, debido al gran aporte sanguíneo de la glándula, puede haber formación de un gran hematoma.¹⁻⁶ Los síntomas varían desde un proceso poco sintomático hasta síntomas que pueden producir un estrés respira-

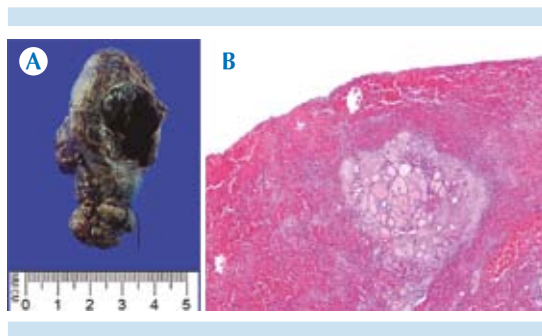


Figura 3. A) Estudio macroscópico. **B)** Estudio microscópico del lóbulo tiroideo derecho, hallazgos en relación con hematoma.

torio potencialmente mortal, en periodo desde 60 minutos a 1 día posterior al traumatismo. El tratamiento va encaminado a mantener una vía aérea permeable en todo momento.⁷ La tomografía y el ultrasonido son elementos importantes para el diagnóstico pero, debido a los síntomas inespecíficos, puede haber subdiagnóstico. Por este motivo la sospecha de optura tiroidea debe

ser un diagnóstico diferencial en pacientes con traumatismo cervical, en especial en los que presenten formación de hematoma.

REFERENCIAS

1. Oertli D, Harder F. Complete traumatic transection of the thyroid gland. *Surgery* 1994;115:527-529.
2. Blaivas M, Hom DB, Younger JG. Thyroid gland hematoma after blunt cervical trauma. *Am J Emerg Med* 1999;17:348-350.
3. Grace RH, Shilling JS. Acute haemorrhage into the thyroid gland following trauma and causing respiratory distress. *Br J Surg* 1969;56:635-637.
4. Lawton G. Traumatic haemorrhage into the thyroid simulating major vessel damage from deceleration injury. *Thorax* 1974;29:607-608.
5. Behrends RL, Low RB. Acute goiter hematoma following blunt neck trauma. *Ann Emerg Med* 1987;16:1300-1301.
6. Skowsky WR. Toxic hematoma: an unusual and previously undescribed type of thyrotoxicosis. *Thyroid* 1995;5:129-132.
7. Von Ahnen T et al. Traumatic thyroid rupture: case report and review of the literature. *Wien Med Wochenschr*. 2014;164:239-44.