



Utilidad de la tomografía computada multicorte en la evaluación de los tumores del cuello. Propuesta de reporte estructurado

Morales-Pérez F¹, Rodríguez-Nava P², Dena-Espinoza E³, Vásquez-Gijón M⁴

Resumen

ANTECEDENTES: la tomografía computada multicorte es la más utilizada cuando existe una lesión en el área de cabeza y cuello a cualquier edad. Evalúa la extensión locorregional y genera un diagnóstico diferencial basado en la ubicación anatómica.

OBJETIVOS: determinar las características de la lesión, decidir criterios de benignidad y malignidad y definir sensibilidad, especificidad, así como precisión diagnóstica. Se propone un reporte estructurado que garantice la interpretación adecuada.

MATERIAL Y MÉTODOS: estudio observacional y transversal. Se analizaron 52 pacientes determinando las características de la lesión, criterios de benignidad y malignidad, localización anatómica de la lesión y correlaciones clínica e histopatológica.

RESULTADOS: de las lesiones malignas 71% fueron linfomas, de las benignas 42% correspondieron a bocio multinodular difuso y, de los procesos inflamatorios, 50% fueron abscesos. Los espacios más afectados fueron el visceral, masticador y mucoso faríngeo. Se obtuvo sensibilidad de 93%, especificidad de 89% y precisión diagnóstica de 90%. Se propone un reporte estructurado que evalúa las características necesarias para emitir un diagnóstico.

CONCLUSIONES: la tomografía computada multicorte tiene la capacidad de determinar las lesiones benignas y malignas del cuello con una precisión diagnóstica de 90%. La utilización sistemática de un reporte estructurado permitirá al radiólogo una mayor precisión diagnóstica.

PALABRAS CLAVE: tomografía computada multicorte, tumores benignos y malignos del cuello, reporte estructurado, espacios del cuello, precisión diagnóstica.

¹Curso de Alta Especialidad en Tomografía Computarizada de Cuerpo Entero.

²Titular del Curso de Alta Especialidad en Tomografía Computarizada de Cuerpo Entero. Jefe del Departamento de Tomografía Computarizada. Servicio de Radiología e Imagen.

³Profesor Adjunto del Curso de Alta Especialidad en Tomografía Computarizada de Cuerpo Entero. Servicio de Radiología e Imagen. Departamento de Tomografía Computarizada.

⁴Curso de Alta Especialidad en Tomografía Computarizada de Cuerpo Entero. Servicio de Radiología e Imagen. Departamento de Tomografía Computarizada.

Servicio de Radiología e Imagen. Departamento de Tomografía Computarizada. Hospital General de México Dr. Eduardo Liceaga. Dr. Balmis No.148, Col. Doctores, Delegación Cuauhtémoc, 06726, Ciudad de México.

Recibido: 18 de marzo 2016

Aceptado: 27 de marzo 2016

Correspondencia

Fany Morales Pérez
pmfany@hotmail.com

Este artículo debe citarse como

Morales-Pérez F, Rodríguez-Nava P, Dena-Espinoza E, Vásquez-Gijón M. Utilidad de la tomografía computada multicorte en la evaluación de los tumores del cuello. Propuesta de reporte estructurado. Anales de Radiología México 2016;15(2):103-110.

Anales de Radiología México 2016 Apr;15(2):103-110.

Usefulness of multislice computed tomography in evaluation of neck tumors. Structured report proposal.

Morales-Pérez F¹, Rodríguez-Nava P², Dena-Espinoza E³, Vásquez-Gijón M⁴

Abstract

BACKGROUND: multislice computed tomography is the most widely used image technique when there is a lesion in the head and neck area at any age. It evaluates locoregional extension and generates a differential diagnosis based on anatomical location.

OBJECTIVES: determine the characteristics of the lesion, decide criteria of benignancy and malignancy, and define sensitivity, specificity, and diagnostic precision. We propose a structured report which guarantees the proper interpretation.

MATERIAL AND METHODS: a transverse, observational study. Fifty-two patients were analyzed determining the characteristics of lesions, criteria of benignancy and malignancy, anatomical localization of lesion, and clinical and histopathological correlations.

RESULTS: of malignant lesions 71% were lymphomas, of the benign lesions 42% corresponded to diffuse multinodular goiter and, of the inflammatory processes 50% were abscesses. The spaces most affected were the visceral, masticator, and pharyngeal mucosa. Sensitivity of 93%, 89% specificity, and 90% diagnostic precision were obtained. We propose a structured report that evaluates the characteristics necessary to issue a diagnosis.

CONCLUSIONS: multislice computed tomography has the capability to identify benign and malignant lesions of the neck with diagnostic precision of 90%. The systematic use of a structured report will help the radiologist achieve greater diagnostic precision.

KEYWORDS: multislice computed tomography; benign and malignant tumors of the neck; structured report; neck spaces; diagnostic precision

¹Curso de Alta Especialidad en Tomografía Computarizada de Cuerpo Entero.

²Titular del Curso de Alta Especialidad en Tomografía Computarizada de Cuerpo Entero. Jefe del Departamento de Tomografía Computarizada. Servicio de Radiología e Imagen.

³Profesor Adjunto del Curso de Alta Especialidad en Tomografía Computarizada de Cuerpo Entero. Servicio de Radiología e Imagen. Departamento de Tomografía Computarizada.

⁴Curso de Alta Especialidad en Tomografía Computarizada de Cuerpo Entero. Servicio de Radiología e Imagen. Departamento de Tomografía Computarizada.

Servicio de Radiología e Imagen. Departamento de Tomografía Computarizada. Hospital General de México Dr. Eduardo Liceaga. Dr. Balmis No.148, Col. Doctores, Delegación Cuauhtémoc, 06726, Ciudad de México.

Correspondence

Fany Morales Pérez
pmfany@hotmail.com

INTRODUCCIÓN

La tomografía computada multicorte es la técnica de imagen más utilizada cuando aparece un problema clínico en el área de la cabeza y cuello, generalmente constituye un reto diagnóstico en pacientes de cualquier edad.¹

El creciente y vertiginoso avance tecnológico de la tomografía, desde su aparición como multicorte en 1998, ha permitido la realización de digitalizaciones con cortes más finos y de mayor resolución; con la utilización de contraste yodado endovenoso, administrado a través de inyectores de poder, permite la adquisición de

reformatos ilimitados que representan un aumento de la visibilidad de la lesión.¹

De este modo, la utilidad de la tomografía computada multicorte en la evaluación de tumores en el cuello, es capaz de hacer una correcta evaluación de la extensión locorregional ya hace posible visualizar la compleja anatomía y afecciones del cuello, generando un diagnóstico diferencial basado en la ubicación anatómica.^{2,3}

Las causas de tumores en el cuello son diversas y por ello es necesario un diagnóstico adecuado que permita establecer un plan terapéutico oportuno. El alto valor diagnóstico de la tomografía computada multicorte en tumores cervicales ya ha sido evaluado y establecido. Sin embargo, es importante un estudio actual, realizado en el Hospital General de México Dr. Eduardo Liceaga, para corroborar su superioridad, optimización y precisión diagnóstica, así como la aplicación de un reporte estructurado que detalle los hallazgos, características de la lesión y su ubicación anatómica; sobre todo si es una localización crítica como el espacio peligroso.

MATERIAL Y MÉTODOS

Estudio prospectivo, observacional y transversal, realizado en el periodo comprendido entre marzo y diciembre del 2015, donde se evaluaron tomografías de pacientes referidos con diagnóstico de tumor en el cuello. Fueron explorados con sistemas Siemens® Somaton Definition AS con 128 filas de detectores y Somaton Sensation con 64 filas de detectores. Se realizaron protocolos de barrido con espesor de corte de 3 a 5 mm adaptados de acuerdo a la edad y situación clínica del paciente, así como fases contrastadas administrando 100 mL de contraste no iónico a un flujo de 2 mL/s, usando contraste de 300 mg/mL y de mayor concentración (370 mg/mL) cuando se trataba de una angiotomografía, como en los casos de glomus. Las reconstrucciones

se realizaron de conforme fueron necesarias, con reformateos multiplanares y, en el caso de tumores vasculares, reconstrucciones de puntos de máxima intensidad y 3D volumétricas.

De 67 pacientes sólo 52 cumplieron con los criterios de inclusión establecidos. Se analizaron las características de la lesión y se decidieron criterios de benignidad y malignidad, localización anatómica y correlación clínica e histopatológica. Los resultados se analizaron con el programa SPSS 15 utilizando frecuencias simples y de distribución porcentual.

RESULTADOS

El rango de edad de los pacientes fue de 3 a 70 años con edad media de 44 años. Hubo preponderancia femenina, a razón de 2:1. Las lesiones fueron mayormente sólidas, con 44 casos (85%) y tan sólo 8 (15%) de aspecto quístico. De 52 casos 38 fueron benignos (73%), de ellos 14 fueron de tipo inflamatorio (27%) mientras que 14 casos fueron malignos (27%). De las lesiones malignas 71% fueron linfomas, de las benignas 42% correspondieron a bocio multinodular difuso y de los procesos inflamatorios 50% fueron abscesos. Los espacios más afectados fueron visceral, masticador y mucoso faríngeo (Cuadro 1). En cuanto a la localización de la lesión de acuerdo con el sitio primario la glándula tiroidea tuvo 11 pacientes (21%) seguida de los ganglios con 9 pacientes (17%).

Se demostró que la principal característica diferenciadora entre lesiones benignas y malignas fueron los márgenes bien definidos (87%) y la falta de obliteración de la grasa (0%) de las primeras. Otras características que diferencian las lesiones benignas son las calcificaciones (29%) y la menor densidad al músculo (33%). Estas características fueron observadas en todos los casos de lesiones benignas, principalmente en los pacientes con bocio multinodular difuso

Cuadro 1. Causas de las lesiones cervicales

Malignas (n=14) 27%	Cáncer de amígdala	1 (7%)
	Cáncer de nasofaringe	1 (7%)
	Metástasis tiroides y espacio cervical posterior	2 (14%)
	Linfomas	10 (71%)
Inflamatorias (n=14) 27%	Otros	2 (14%)
	Sialoadenitis	5 (36%)
	Abscesos	7 (50%)
Benignas (n=24) 46%	Tiroides ectópica	1 (2%)
	Queratoquiste odontogénico	1 (2%)
	Lipoma	2 (8%)
	Parótida	3 (12%)
	Tiroides	10 (42%)
	Vascular	3 (12%)
	Paraganglioma carotídeo y vagal	4 (17%)

(Figura 1), en los tumores de parótidas que histopatológicamente fueron adenoma pleomorfo y un caso de oncocitoma (Figura 2), este último es un tumor benigno raro, corresponde a menos de 1% de todos los tumores de las glándulas salivales.³ Los lipomas fueron muy característicos (Figura 3), así como los paragangliomas carotídeos (Figura 4) y vagal (Figura 5).

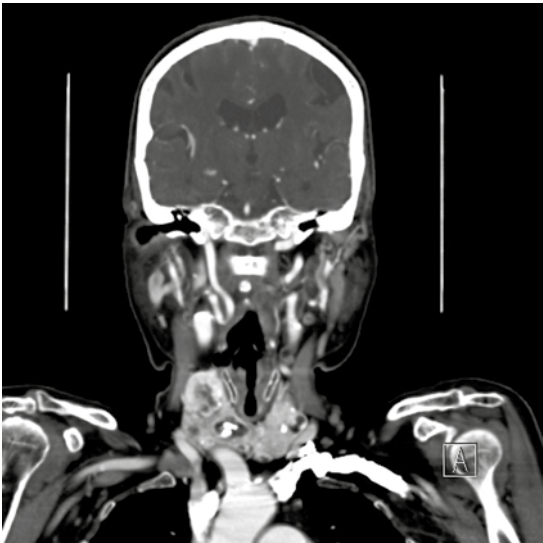


Figura 1. Bocio multinodular difuso.

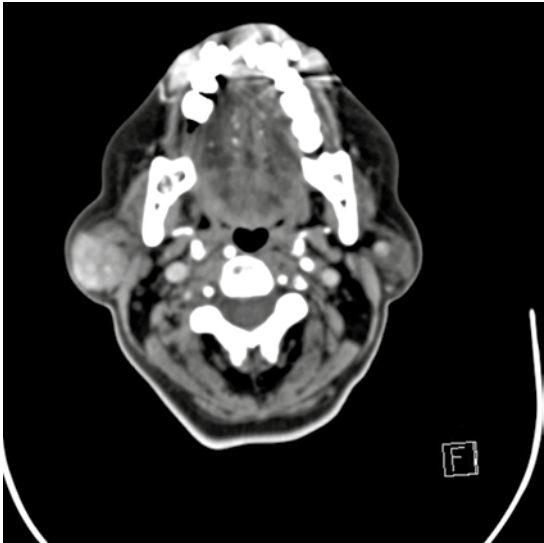


Figura 2. Oncocitoma de parótida derecha.

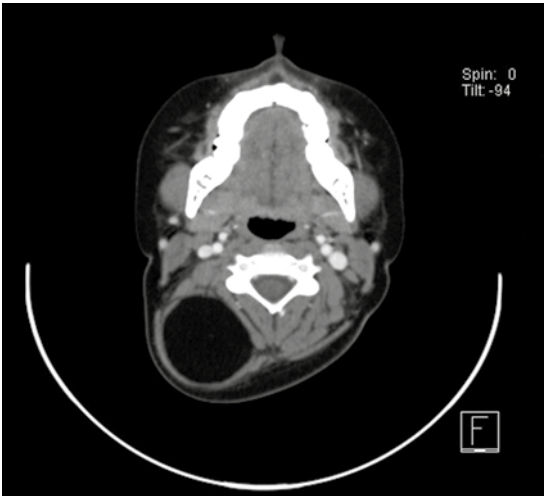


Figura 3. Lipoma intramuscular cervical derecho.

Las lesiones malignas presentaron en mayor proporción tipo de reforzamiento heterogéneo (71%), necrosis (78%) y afectación ósea (28%) (Figura 6).

Las principales características para diferenciar las lesiones inflamatorias de las malignas fueron:

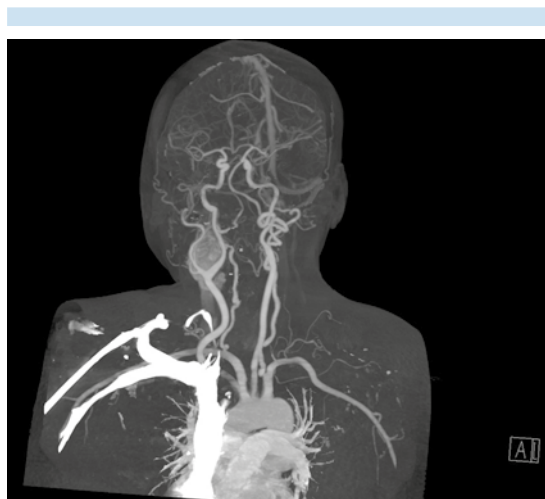


Figura 4. Reconstrucción de puntos de máxima intensidad de paraganglioma carotídeo derecho Shamblin I.

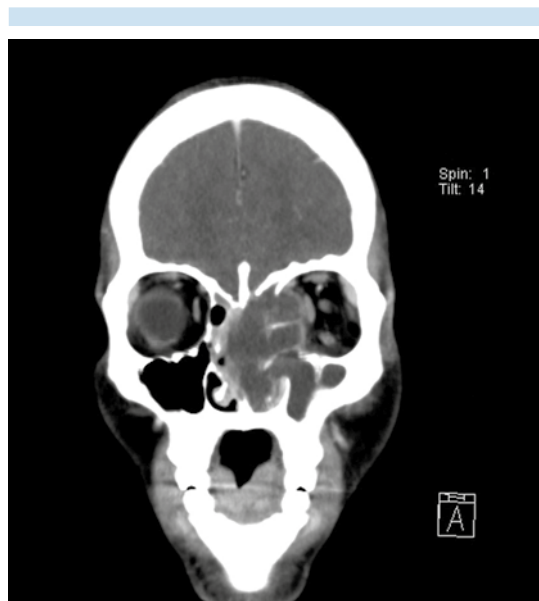

Figura 6. Linfoma T periférico.

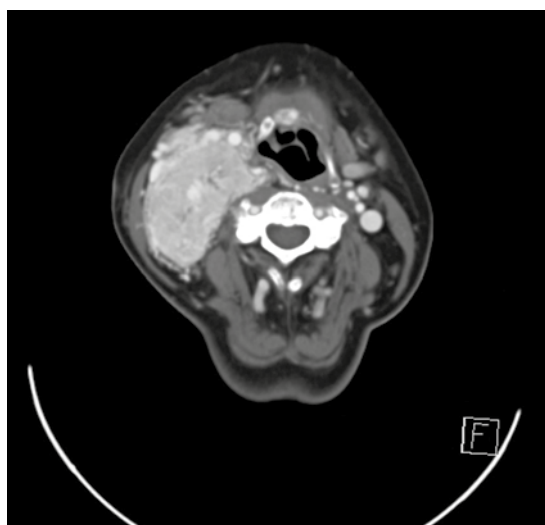


Figura 5. Paraganglioma vagal derecho.

menor densidad al músculo (71%), obliteración de la grasa (57%), presencia de aire (50%) y el reforzamiento periférico (50%). Dichas características fueron demostradas en 7 pacientes con absceso cervical profundo (Figura 7).

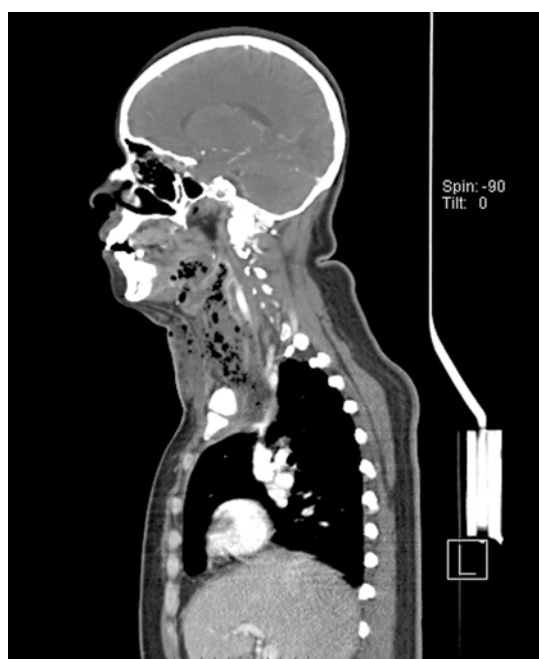


Figura 7. Absceso cervical profundo por *Candida albicans*.

La naturaleza maligna de los ganglios fue predicha adecuadamente, ya que presentaban reforzamiento heterogéneo, necrosis y mayor densidad al músculo, lo que fue confirmado por patología con 10 casos de linfoma (Figura 8). Cabe mencionar que tuvimos dos casos de metástasis, uno a glándula tiroides y otro al espacio cervical posterior, secundarios a un cáncer de mama y a un adenocarcinoma, respectivamente.

De acuerdo con los resultados, la tomografía computada predijo correctamente 34 de 38 lesiones benignas y 13 de 14 lesiones malignas, corroboradas histopatológicamente. Ello corresponde a una sensibilidad de 93% y a una especificidad de 89% para una precisión diagnóstica de 90% para la tomografía computada en nuestro hospital (Cuadro 2).

DISCUSIÓN

La utilización de la tomografía computada multicorte, en la evaluación de pacientes con lesiones en el cuello, se ha incrementado. Es

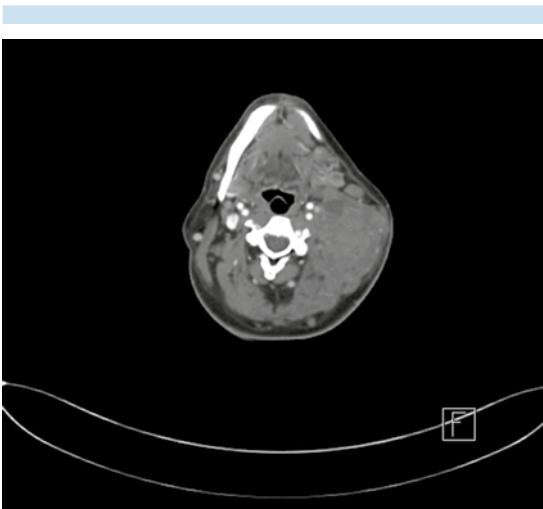


Figura 8. Linfoma Hodgkin clásico variante de celularidad mixta.

Cuadro 2. Correlación diagnóstica de la tomografía multicorte con los resultados histopatológicos

Tomografía	Histopatológico		Total
	Malignas	Benignas	
Malignas	13	4	17
Benignas	1	34	35
Total	14	38	52

Sensibilidad: 93%; especificidad: 89%; VPP = 76%; VPN = 97%; precisión diagnóstica: 90%; $P < 0.001$.

un estudio no invasivo, no dependiente de operador que permite la adecuada evaluación de la anatomía.⁴

Los resultados obtenidos en nuestro estudio fueron similares a los ya publicados. Charan⁵ y sus colaboradores evaluaron a 100 pacientes y obtuvieron sensibilidad de 95%, especificidad de 77% y precisión diagnóstica de 90%. En otro estudio realizado por Shrestha⁶ y su equipo se estudiaron 100 casos demostrando que la tomografía computada tiene la capacidad de evaluar tumores benignos y malignos en el cuello con una exactitud diagnóstica de 97%, cumpliendo así un papel importante en el diagnóstico, planificación y abordaje quirúrgico en tumores del cuello.

La ubicación de la lesión en un espacio en particular, la edad del paciente y conocer las principales características que determinan las diferencias entre lesiones benignas, inflamatorias y malignas, facilita el diagnóstico diferencial. Las diversas características diferenciadoras encontradas en nuestro estudio fueron consistentes con las descritas por David y Kathleen M.⁷ Otro estudio realizado por Gupta⁸ y colegas obtuvo, en 45 pacientes, exactitud para predecir lesiones benignas y malignas de 97 y 100%, respectivamente.

Nuestro estudio demostró que la principal característica diferenciadora entre las lesiones benignas y malignas fueron sus márgenes bien

Cuadro 3. Propuesta de reporte estructurado para tumores del cuello

Características morfológicas	
Tamaño	
Densidad al músculo	
Mayor	
Menor	
Márgenes	
Regulares	
Irregulares	
Delimitados	
Mal delimitados	
Necrosis	
Aire	
Calcificación	
Obliteración de la grasa	
Sí	
No	
Afectación vascular	
Afectación ósea	
Localización anatómica	
Suprahioideo	
Espacio parafaríngeo (EPF)	
Espacio mucoso faríngeo (EMF)	
Espacio mastificador (EM)	
Espacio parotídeo (EP)	
Espacio carotídeo (EC)	
Espacio retrofaríngeo (ERF)	
Espacio perivertebral (EPV)	
Espacio peligroso (EP)	
Cavidad oral	
Espacio sublingual (ESL)	
Espacio submandibular (ESM)	
Bucal	
Infrahioideo	
Espacio carotídeo (EC)	
Espacio cervical posterior (ECP)	
Espacio visceral (EV)	
Espacio retrofaríngeo (ERF)	
Espacio peligroso (EP)	
Espacio perivertebral (EPV)	
Tipo de reforzamiento	
Nulo	
Moderado	
Intenso	
Homogéneo	
Heterogéneo	
Periférico	
Nodular	
Posibilidad diagnóstica	
Infeccioso	
Inflamatorio	
Benigno	
Maligno	

definidos y la falta de obliteración de la grasa de las primeras. Y las principales características que diferencian las lesiones inflamatorias de las malignas fue la menor densidad al músculo, la obliteración de la grasa, presencia de aire y reforzamiento periférico.

Por todo lo anterior, y por la consistencia de los resultados obtenidos (sensibilidad de 93%, especificidad de 89% y precisión diagnóstica de 90%) proponemos un reporte estructurado que garantice la adecuada interpretación y evalué las características necesarias para emitir un diagnóstico preciso. Dicho reporte estructurado consiste en una manera sistemática y ordenada de observar y establecer las diferentes características de la lesión, su localización anatómica y su tipo de reforzamiento, para poder así establecer si se trata de una lesión infecciosa, inflamatoria, benigna o maligna (Cuadro 3).

CONCLUSIONES

En nuestro estudio, la tomografía computada multicorte tuvo la capacidad de diferenciar lesiones benignas y malignas del cuello con una precisión diagnóstica de 90%, ofreciendo mayor reproductibilidad en los protocolos de adquisición con tiempos de rastreo menores, información detallada de la anatomía y herramientas de reconstrucción que permiten imágenes en múltiples planos y 3D. La administración de medio de contraste intravenoso mediante inyectores permite una mejor evaluación del comportamiento vascular de las lesiones. La utilización sistemática de un reporte estructurado permitirá al radiólogo una mayor precisión diagnóstica.

REFERENCIAS

1. Rovira A, Ramos A, et al. Actualizaciones SERAM Radiología de Cabeza y Cuello. Madrid. Editorial Médica Panamericana, S. A. 2010. pp. 2-21.

2. Som PM, Curtin HD. Head and Neck Imaging. Fourth Edition. United States of America: Mosby; 2003. pp. 1805-1827.
3. Harnsberger HR. Manual de Diagnóstico por la Imagen de la Cabeza y Cuello. Segunda Edición. pp. 19-119.
4. Besada C, Ulla M, Levy E y cols. Tomografía computada multislice: aplicaciones en SNC y cabeza y cuello. ¿Cómo, cuándo, por qué y para qué?. RAR 2009;73(2):153-160.
5. Charan I, Kapoor A, Kumar N y cols. Evaluation of Neck Mass with Computed Tomography: An Observational Study. International Journal of Scientific Study 2014;2(7):118-122.
6. Shrestha MK, Ghartimagar D, Ghosh A. Diagnostic Accuracy of Computed Tomogram in the Evaluation of a Neck Mass. J Nepal Med Assoc 2011;51(4):164-170.
7. David MY, Kathleen M. Head and neck lesions. Radiologic Pathologic correlations. Radiologic Clinics of North America 1998;36(5):983-1014.
8. Gupta P, Bhargava SK, Mehrotra G y cols. Role of Multislice Spiral C.T. in the Evaluation of Neck Masses. JIMSA 2013;26(1):51-54.